

## ОГЛАВЛЕНИЕ

Авторы .....	5
Предисловие .....	6
Список сокращений и условных обозначений .....	9
Введение .....	10
<b>Глава 1. Эмболизация простатических артерий .....</b>	<b>15</b>
1.1. Эмболизация артерий предстательной железы .....	15
1.1.1. История эмболизации артерий предстательной железы .....	15
1.1.2. Сравнение эмболизации простатических артерий с другими методами лечения доброкачественной гиперплазии предстательной железы .....	20
1.1.3. Показания к эмболизации простатических артерий .....	24
1.1.4. Противопоказания для эмболизации простатических артерий .....	24
1.1.5. Техника выполнения эмболизации простатических артерий .....	25
1.1.6. Критерии эффективности эмболизации простатических артерий .....	33
1.1.7. Факторы, влияющие на эффективность эмболизации простатических артерий .....	34
1.1.8. Периоперационный мониторинг .....	38
1.1.9. Осложнения эмболизации простатических артерий .....	40
<b>Глава 2. Патогенез осложнений эмболизации простатических артерий и методы их коррекции .....</b>	<b>45</b>
2.1. Осложнения, ассоциированные с фокальным некрозом ткани простаты .....	45
2.1.1. Постэмболизационный синдром .....	47
2.1.2. Медикаментозная коррекция симптомов нижних мочевых путей .....	48
2.1.3. Антибиотикопрофилактика .....	48
2.2. Осложнения, ассоциированные с артериальным доступом .....	48
2.3. Осложнения, ассоциированные с избыточным рентгеновским облучением .....	51
2.4. Осложнения, ассоциированные с нецелевой эмболизацией анастомозов простатических артерий .....	52
<b>Глава 3. Улучшение результатов лечения пациентов с доброкачественной гиперплазией предстательной железы методом эмболизации простатических артерий .....</b>	<b>56</b>
3.1. Особенности сосудистой анатомии предстательной железы .....	56
3.2. Методы предоперационной визуализации и интраоперационной навигации .....	74

3.3. Методы профилактики нетаргетной эмболизации . . . . .	77
3.4. Выбор техники выполнения эмболизации простатических артерий. . . . .	83
3.5. Выбор эмболизационного препарата . . . . .	92
3.6. Опыт рентгенохирургической бригады. . . . .	101
Заключение . . . . .	101
Протокол безопасности эмболизации простатических артерий . . . . .	103
Список литературы . . . . .	105

## ПРЕДИСЛОВИЕ

Современная медицина строится на принципах междисциплинарного взаимодействия. Сегодня работу врача-уролога невозможно представить без привлечения врачей-рентгенологов и рентгенэндоваскулярных хирургов.

Методы рентгенэндоваскулярной диагностики и лечения в урологии и андрологии применяются по поводу:

- доброкачественных и злокачественных опухолей почек, мочевого пузыря и предстательной железы;
- сосудистых мальформаций и псевдоаневризм почечных артерий;
- нефрогенной артериальной гипертензии;
- кровотечений и травм почек;
- васкулогенной эректильной дисфункции;
- варикоцеле.

За 2023 г. в Российской Федерации было выполнено более 1800 рентгенэндоваскулярных вмешательств по поводу урологических заболеваний, в том числе в 613 случаях пациентам была выполнена эмболизация простатических артерий по поводу доброкачественной гиперплазии предстательной железы. Прирост количества таких операций в сравнении с предыдущим годом составил 23,1%, что говорит о растущем интересе к эмболизации простатических артерий со стороны профессионального сообщества (Б.Г. Алекян и др., 2023).

У истоков такого междисциплинарного взаимодействия стоял советский и российский уролог и нефролог, академик Российской академии медицинских наук, Герой Социалистического Труда, трижды лауреат Государственной премии, заслуженный деятель науки РФ, председатель Российского общества урологов, почетный член общества урологов многих стран мира (Венгрии, Чехии, Германии и др.), почетный член Международного и Европейского обществ урологов – *Николай Алексеевич Лопаткин*, разработавший и внедривший в клиническую практику ангиографические методы диагностики заболеваний почек и почечных сосудов (**рис. 1**).



**Рис. 1.** Лопаткин Николай Алексеевич (18.02.1924–16.09.2013)

Данная монография посвящена памяти Николая Алексеевича и приурочена к 100-летию со дня его рождения.

С 2013 г. сотрудниками кафедры урологии и андрологии Московского государственного университета им. М.В. Ломоносова на базе ГБУЗ «ГКБ № 31 им. акад. Г.М. Савельевой»



**Рис. 2.** Коллектив кафедры урологии и андрологии МГУ им. М.В. Ломоносова и урологического отделения ГБУЗ «ГКБ № 31 им. акад. Г.М. Савельевой ДЗМ»

Департамента здравоохранения г. Москвы были внедрены и широко применяются в клинической практике рентгенэндоваскулярные методы диагностики и лечения урологических заболеваний (**рис. 2**).

От имени коллектива авторов мы благодарим администрацию ГБУЗ «ГКБ № 31 им. акад. Г.М. Савельевой ДЗМ» в лице ее президента — доктора медицинских наук, профессора, члена-корреспондента РАН *Голухова Георгия Натановича* и главного врача — кандидата медицинских наук *Ефремовой Натальи Михайловны* за содействие во внедрении в клиническую практику стационара рентгенэндоваскулярных методов диагностики и лечения урологических заболеваний, а также всестороннюю поддержку научной деятельности нашего коллектива.

Благодарим и хотим почтить память врача — рентгенэндоваскулярного хирурга, доктора медицинских наук, профессора *Сергея Анатольевича Капранова*. Сергей Анатольевич был блестящим хирургом и выдающимся ученым, оставившим след в развитии рентгенэндоваскулярной хирургии (**рис. 3**).



**Рис. 3.** Сергей Анатольевич Капранов (12.09.1960–02.06.2021)

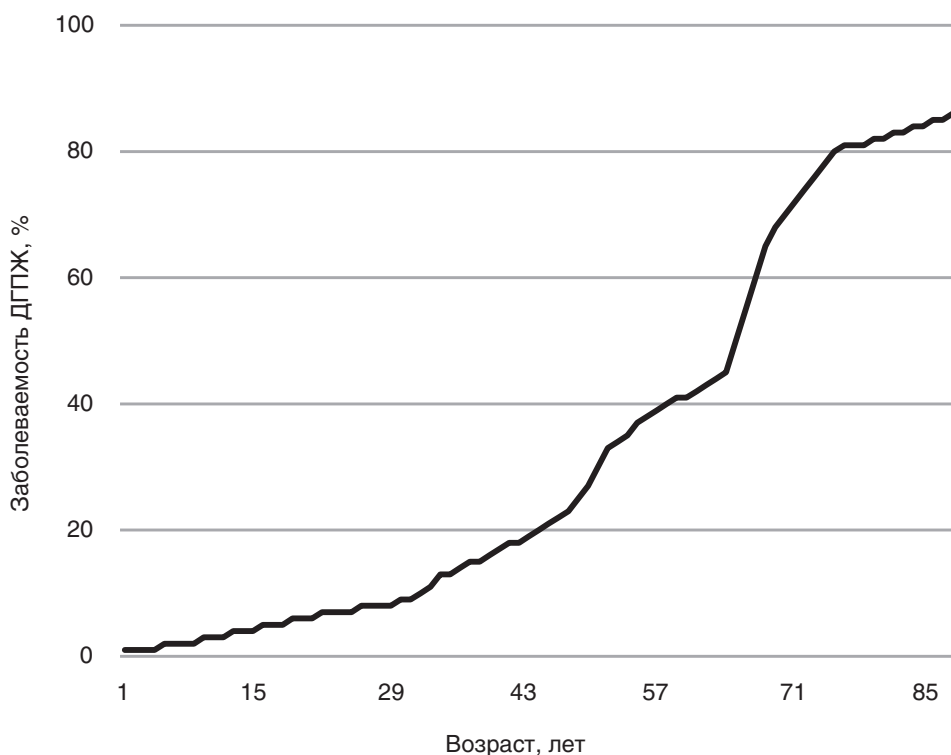
За предыдущие 10 лет нами был накоплен уникальный опыт лечения доброкачественной гиперплазии предстательной железы методом эмболизации простатических артерий. В данной монографии подробно изложены результаты нашей работы по изучению ангиоархитектоники органов малого таза, определению рентгеноанатомических предикторов развития осложнений эмболизации простатических артерий, анализу наиболее распространенных техник выполнения операции и поиску оптимального эмболизационного препарата.

**А.А. Камалов**  
профессор, академик РАН,  
заведующий кафедрой

## ВВЕДЕНИЕ

Доброкачественная гиперплазия предстательной железы (ДГПЖ) — это заболевание, основанное на пролиферации стромальных и эпителиальных клеток. Из-за фиброзной гиперплазии и увеличения желез вся предстательная железа (ПЖ) со временем увеличивается в размерах (Cornelis et al., 2020; Foo, 2019).

Заболеваемость ДГПЖ увеличивается с возрастом: среди мужчин старше 60 лет она встречается в 50% случаев, а старше 85 лет — почти в 90% (Капранов, Камалов, Карпов, Бобров, Злотовратский и др., 2017; Корнеев и др., 2016) (рис. 5).



**Рис. 5.** Эпидемиология доброкачественной гиперплазии предстательной железы (Berry S.J. et al., 1984)

Показания к лечению ДГПЖ зависят от тяжести заболевания и симптомов со стороны мочевыделительной системы. Варианты лечения включают активное наблюдение, поведенческую терапию, фармакотерапию, минимально инвазивные методы и оперативное лечение (Sarma & Wei, 2012; Sterling et al., 2019).

Фармакотерапия считается лечением первой линии для пациентов с симптомами нижних мочевых путей (СНМП), вызванными ДГПЖ. Было доказано, что медикаментозная терапия способна снизить объем простаты более чем на 30% (Sarma & Wei, 2012).

Оперативное лечение рекомендуется, когда СНМП прогрессируют до умеренного или тяжелого уровня по шкале IPSS (International Prostate Symptom Score) или если у пациентов развиваются тяжелые осложнения, связанные с ДГПЖ, такие как вторичная почечная недостаточность, хроническая задержка мочи, рецидивирующие инфекции мочевыводящих путей, камнеобразование в мочевом пузыре, гематурия.

Существующие оперативные методы лечения ДГПЖ можно разделить на 3 категории: открытая/лапароскопическая/робот-ассистированная аденомэктомия, эндоскопические операции и минимально инвазивные методы.

На сегодняшний день наиболее распространенными способами оперативного лечения ДГПЖ являются эндоскопические операции, такие как:

- моно- или биполярная трансуретральная резекция простаты (ТУРП);
- моно- или биполярная трансуретральная вапоризация простаты;
- лазерная энуклеация/вапоризация/вапорезекция гиперплазии простаты гольмиевым, тулиевым, «зеленым» или диодным лазерными урологическими аппаратами (HoLEP, ThuLEP, ThuFLEP);
- трансуретральная энуклеация предстательной железы биполярной петлей (ТУЕВ).

**ТУРП** считается «золотым стандартом» лечения ДГПЖ объемом 30–80 см<sup>3</sup> [European Association of Urology (EAU) Guidelines on Management of Non-Neurogenic Male Lower Urinary Tract Symptoms, Incl. Benign Prostatic Obstruction, 2023; H.N. Joshi et al., 2014]. ТУРП позволяет выполнить резекцию переходной зоны ПЖ с сохранением сфинктера и семенного бугорка. Результатом этой операции являются увеличение максимальной скорости потока мочи на 162%, снижение балла IPSS на 70% и балла QoL на 69%. Количество остаточной мочи уменьшается на 77% (Ahyai et al., 2010).

Осложнения ТУРП включают ретроградную эякуляцию, гематурию, задержку или недержание мочи, ТУР-синдром и стриктуры уретры (Jiang & Qian, 2019). В 40% случаев после ТУРП сохраняются остаточные симптомы со стороны нижних мочевых путей, требующие медикаментозного лечения в первые 5 лет после операции (Lukacs et al., 2013). На примере более чем 20 000 пациентов было продемонстрировано, что повторная операция (reТУРП, уретротомия или резекция шейки мочевого пузыря) требуется 5,8, 12,3 и 14,7% пациентов через 1, 5 и 8 лет наблюдения соответственно (Madersbacher et al., 2005). Эти недостатки привели к поиску менее инвазивных и более эффективных методов лечения.

**Энуклеация ПЖ с помощью гольмиевого лазера (HoLEP)** — еще одна методика оперативного лечения СНМП, обусловленных ДГПЖ (Kahokehr & Gilling, 2013).

Многие исследования посвящены сравнению HoLEP и ТУРП. Авторы приходят к выводу, что оба метода одинаково безопасны и эффективны, одна-

ко HoLER, по сравнению с ТУРП, более эффективна в уменьшении СНМП, требует менее продолжительной катетеризации и пребывания в стационаре (Barboza et al., 2015; Eltabey et al., 2010). Тем не менее HoLER не лишена послеоперационных осложнений: она ассоциирована с более высокой частотой раннего послеоперационного ургентного недержания мочи по сравнению с ТУРП (44 и 38,6% соответственно) и имеет высокую частоту послеоперационной ретроградной эякуляции (Rigatti et al., 2006).

**Открытая, лапароскопическая и робот-ассистированная аденомэктомии**, несмотря на хорошие результаты, являются высокоинвазивными и травматичными методиками, которые обладают значительными ограничениями в отношении группы пациентов высокого хирургического и анестезиологического риска.

Ввиду широкой распространенности ДГПЖ среди пациентов старшей возрастной группы (Berges, Oelke, 2011) особую актуальность приобретают минимально инвазивные методы лечения ДГПЖ (Christidis et al., 2017), особенно актуальные для пациентов с отягощенным соматическим статусом (Ow et al., 2018).

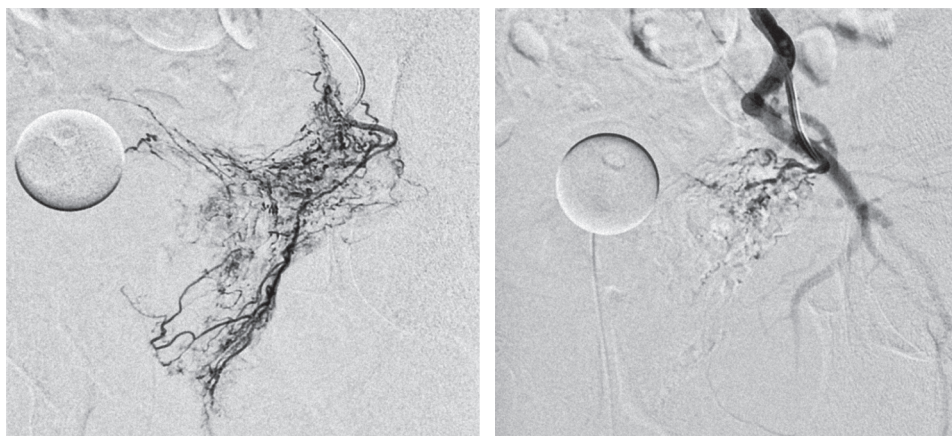
Минимально инвазивные методы позволяют снизить число послеоперационных осложнений, ассоциированных с инвазивными оперативными вмешательствами, и уменьшить анестезиологический риск (Ow et al., 2018). К ним относятся трансуретральная микроволновая термотерапия, трансуретральная и трансперинеальная игольчатая абляция, интрапростатические инъекции, установка простатических стентов, простатический уретральный лифтинг, (i)TIND (i-Temporary Implantable Nitinol Device), акваабляция, Rezum и являющаяся одним из наиболее перспективных вариантов эмболизация простатических артерий (Christidis et al., 2017; EAU Guidelines on Management of Non-Neurogenic Male Lower Urinary Tract Symptoms, Incl. Benign Prostatic Obstruction, 2023).

**Эмболизация артерий ПЖ (эмболизация простатических артерий, ЭПА)** – современный минимально инвазивный эндоваскулярный метод лечения гиперплазии простаты (EAU Guidelines on Management of Non-Neurogenic Male Lower Urinary Tract Symptoms, Incl. Benign Prostatic Obstruction, 2023). В основе ЭПА лежит окклюзия простатической артерии (ПА) эмболизирующими агентами, которая приводит к ишемическому некрозу и уменьшению объема ПЖ и, следовательно, к облегчению СНМП (Жариков и др., 2017; Нотов и др., 2013).

ЭПА выполняется под рентгеноскопическим контролем с применением современных эндоваскулярных микрокатетеров, позволяющих суперселективно катетеризовать ПА и осуществлять таргетную доставку эмболизирующего агента в сосудистое русло *a. prostatica* до достижения стаза рентгеноконтрастного препарата, что свидетельствует о полной окклюзии ветвей простатической артерии (**рис. 6**).

Лечебный эффект достигается за счет развития в паренхиме ПЖ ишемического некроза, что приводит к склерозу, уменьшению объема простаты и снижению активности адренергических рецепторов в простатическом отделе уретры.





**Рис. 6.** Ангиограммы до и после эмболизации простатических артерий

Этот метод может служить альтернативой более инвазивным процедурам, так как имеет очевидные преимущества перед прочими минимально инвазивными методами лечения: возможность выполнения при любом объеме ПЖ, выполнимость под местной анестезией, отсутствие необходимости отмены антиагрегантов или антикоагулянтов, быстрое послеоперационное восстановление, следовательно, и уменьшение длительности госпитализации, а также полное отсутствие таких осложнений, как ретроградная эякуляция, эректильная дисфункция и повреждение сфинктера. По этим причинам интерес к ЭПА растет как среди врачей, так и среди пациентов, а количество выполняемых операций быстро увеличивается во всем мире (Камалов и др., 2019, 2020).

Несмотря на свою относительную новизну, ЭПА широко внедрена в клиническую практику во всем мире. С 2016 г. ЭПА была одобрена Food and Drug Administration (FDA) к применению на территории США (Parsons et al., 2020). С 2018 г. ЭПА входит в перечень методов, рекомендованных NICE (National Institute for Health and Care Excellence) для лечения гиперплазии простаты в Великобритании (NICE Guidance — Prostate Artery Embolisation for Lower Urinary Tract Symptoms Caused by Benign Prostatic Hyperplasia. NICE, 2018). В России ЭПА выполняется с 2004 г., а с 2019 г. включена в клинические рекомендации Министерства здравоохранения РФ по лечению ДГПЖ в качестве метода, рекомендуемого для пациентов с отягощенным соматическим статусом.

В настоящее время суперселективная ЭПА рассматривается как метод с доказанной эффективностью, и основными задачами для дальнейшего научного поиска в этой области являются оптимизация выполнения операции, профилактика и лечение осложнений, а также потенциальное расширение показаний. Для улучшения результатов принципиальное значение имеют понимание ангиоархитектоники ПЖ, определение преимуществ и недостатков различных техник выполнения ЭПА и поиск оптимального сочетания техники выполнения операции и эмболизационного препарата.

Артерии малого таза могут иметь сложную анатомию, разные варианты отхождения, анастомозы с другими ветвями внутренней подвздошной артерии. Этим обусловлена техническая сложность идентификации и катетеризации ПА, а также возможность развития осложнений, связанных с нецелевой эмболизацией анастомозов ПА и избыточной лучевой нагрузкой.

В настоящее время наиболее часто используемыми техниками выполнения суперселективной ЭПА являются классическая техника и техника PErFecTED (Proximal Embolization First Then Embolize Distal). По данным немногочисленных научных исследований сообщается, что PErFecTED-эмболизация демонстрирует хорошие результаты, однако является более сложной технически и может быть связана с большей вероятностью развития послеоперационных осложнений. На сегодняшний день нет четких данных о том, какая техника выполнения ЭПА является наиболее эффективной.

Одним из самых актуальных вопросов остается поиск оптимального эмболизационного препарата. Наиболее часто в эмболизации простаты применяются несферические частицы поливинилового спирта, триакрил-желатиновые микросферы и гидрогелевые микросферы различных диаметров. В настоящее время нет единого мнения о том, насколько результаты лечения зависят от выбора эмболизационного препарата и какой эмболикат является оптимальным.

# ГЛАВА 1

## Эмболизация простатических артерий

### 1.1. ЭМБОЛИЗАЦИЯ АРТЕРИЙ ПРЕДСТАТЕЛЬНОЙ ЖЕЛЕЗЫ

ЭПА — современный минимально-инвазивный метод лечения гиперплазии простаты (EAU Guidelines on Management of Non-Neurogenic Male Lower Urinary Tract Symptoms, Incl. Benign Prostatic Obstruction, 2023). Данная техника была разработана с целью улучшения результатов лечения пациентов с гиперплазией простаты и отягощенным соматическим статусом, которым невозможно выполнить традиционное эндоскопическое или открытое оперативное лечение, а консервативная терапия неэффективна. К основным преимуществам ЭПА относятся отсутствие необходимости в применении анестезиологического пособия, быстрая активизация пациента, меньший риск развития осложнений. ЭПА выполняется под рентгеноскопическим контролем с применением современных эндоваскулярных микрокатетеров, позволяющих суперселективно катетеризировать ПА и осуществить таргетную доставку эмболизирующего агента в сосудистое русло *a. prostatica* до достижения стаза рентгеноконтрастного препарата, что свидетельствует о полной окклюзии ветвей ПА.

#### 1.1.1. История эмболизации артерий предстательной железы

О транскатетерной артериальной эмболизации, использовавшейся для остановки рефрактерного кровотечения, впервые в 1974 г. сообщили Hald и Mygind (Hald & Mygind, 1974). В 2000 г. DeMeritt et al. (DeMeritt et al., 2000) сообщили о пациенте с кровотечением и острой задержкой мочи на фоне ДГПЖ, которому выполнили ЭПА вследствие невозможности оперативного лечения из-за сопутствующих заболеваний. После успешного купирования кровотечения наблюдалось неожиданное облегчение СНМП без каких-либо осложнений и сексуальной дисфункции, а через 12 мес после ЭПА отмечено уменьшение объема ПЖ на 40%.

На основании первичных клинических данных было проведено несколько экспериментов на животных для оценки безопасности ЭПА и возможности ее применения в лечении СНМП, связанных с ДГПЖ. Так, например, Sun и соавт. (Sun et al., 2008) выполняли ЭПА свиньям с использованием полимерных микрочастиц размером 500–700 мкм ( $\mu\text{m}$ ). В результате

объем ПЖ уменьшался без осложнений в виде сексуальной дисфункции. Jeon et al. (Jeon et al., 2009) оценивали безопасность и эффективность ЭПА с использованием частиц поливинилалкоголя (ПВА) размером 250–355 мкм для лечения ДГПЖ на моделях собак и подтвердили, что ЭПА может уменьшить объем ПЖ без серьезных осложнений.

Результаты первого клинического исследования применения ЭПА для лечения ДГПЖ были опубликованы Неймарком А.И. и соавт. в 2009 г. (Неймарк и др., 2009). ЭПА была успешно выполнена 38 пациентам с тяжелой сопутствующей патологией, для которых стандартное оперативное лечение оказалось невозможным. Объем ПЖ в среднем уменьшился на 45%, во всех случаях после операции уменьшилась выраженность СНМП по шкале IPSS, 4 пациентам стало возможно удалить цистостомический дренаж.

В 2010 г. Carnevale et al. (Francisco Cesar Carnevale et al., 2010) опубликовали данные о 2 пациентах, перенесших ЭПА по поводу острой задержки мочи, вызванной ДГПЖ. Они были резистентны к  $\alpha$ -адреноблокаторам и нуждались в установке мочевого катетера на длительный срок. Авторы сообщили о среднесрочной эффективности ЭПА у этих 2 пациентов в 2011 г. и подтвердили безопасность и эффективность данного метода.

По данным исследования Pisco et al. (João M Pisco et al., 2011), опубликованным в 2011 г., ЭПА оказалась технически успешна у 14 из 15 пациентов. У большинства пациентов баллы по шкале IPSS снизились, QoL улучшилось, максимальная скорость мочеиспускания ( $Q_{max}$ ) увеличилась, а объем ПЖ уменьшился. У 28,6% пациентов ЭПА не привела к уменьшению СНМП. Среди серьезных осложнений имела место только ишемия мочевого пузыря у 1 пациента, потребовавшая открытой резекции. Те же авторы в аналогичном исследовании с участием большего числа пациентов (104 человека) выявили, что через 1 мес после ЭПА средний балл IPSS уменьшился на 10 пунктов, средний балл QoL уменьшился на 2 пункта, средняя  $Q_{max}$  повысилась на 38%, средний объем ПЖ уменьшился на 20%, средний объем остаточной мочи снизился на 30 мл, а средний балл IIEF повысился на 0,5 (J. Pisco et al., 2013).

В 2013 г. Курбатов Д.Г. и соавт. (Курбатов и др., 2013) опубликовали результаты выполнения ЭПА 36 пациентам с объемом ПЖ более 80 см<sup>3</sup>, согласно которым показатель IPSS в течение 12 мес наблюдения достоверно снизился с  $23 \pm 9$  до  $5,2 \pm 1,7$  балла. В этом же году Нотов К.Г. и соавт. (Нотов и др., 2013) представили результаты своего исследования, в которое вошел 21 пациент. Среднее уменьшение объема ПЖ составило более 50%, балл по шкале IPSS в среднем уменьшился более чем на 9,5 пункта, а балл по шкале QoL снизился в среднем на 3,7.

В исследовании Bagla et al. (Bagla et al., 2014) двусторонняя ЭПА оказалась технически эффективна у 94,7% пациентов и не сопровождалась никакими осложнениями. Только у одного пациента выполнение двусторонней эмболизации оказалось невозможным вследствие выраженного атеросклеротического поражения одной из ПА. У пациентов, которым удалось выполнить двустороннюю ЭПА, через полгода значительно уменьшилась выраженность СНМП (средний балл по шкале Американской урологической ассоциации 9,8), а QoL в среднем составило 2,6, объем ПЖ уменьшился на 18%.

В 2015 г. А.И. Неймарк и соавт. (Неймарк и др., 2015) опубликовали обобщенные результаты ЭПА, выполненной за 10 лет. По их данным, после операции достоверно снизился балл по шкале IPSS, увеличилась Qmax, уменьшился объем ПЖ (на 53% в среднем). У 28,8% пациентов спустя 2 года сохранились СНМП, но благодаря уменьшению объема ПЖ до 80 см<sup>3</sup> и менее в результате ЭПА стало возможным выполнение данным пациентам ТУРП с минимальной интраоперационной кровопотерей (Неймарк и др., 2015).

В 2017 г. С.Б. Жариков и соавт. в своем исследовании продемонстрировали, что через полгода после ЭПА объем ПЖ в среднем уменьшился на 54,7%, показатель простатического специфического антигена (ПСА) снизился на 65%, Qmax увеличилась на 60%, а длительность мочеиспускания сократилась на 59,5% (Жариков и др., 2017).

В 2020 г. Камаловым А.А. и соавт., (Kamalov et al., 2020) опубликованы данные 1015 пациентов с ДГПЖ, которым была выполнена ЭПА. Двусторонняя эмболизация была успешно выполнена в 931 случае (91,7%); 49 пациентам (4,8%) из-за технических трудностей потребовалась пункция контралатеральной бедренной артерии. Односторонняя ЭПА была выполнена в 69 случаях (6,8%) в связи с анатомическими особенностями сосудистого русла. В течение 24-месячного наблюдения балл по шкале IPSS снизился с 22±2,4 до 10±2,9, Qmax увеличилась с 7,6±1,2 до 15,7±4,9 мл/с, объем остаточной мочи уменьшился с 132±19,4 до 72±15,1 мл, объем ПЖ сократился с 96±24,7 до 62±11,6 см<sup>3</sup>, уровень ПСА снизился с 5,56±2,7 до 2,8±0,5 нг/мл. В данном исследовании также проведено сравнение эффективности классической ЭПА и методики REgFeSTED. Сравнительный анализ выявил большую эффективность методики REgFeSTED, превышающую таковую в группе классической ЭПА примерно в 3 раза.

Наш собственный опыт выполнения ЭПА включал 168 пациентов, из которых билатеральная ЭПА была выполнена в 146 случаях, у 22 больных в связи с анатомическими особенностями выполнена унилатеральная ЭПА. В 149 случаях применен односторонний трансфеморальный доступ, 19 пациентам в связи с техническими трудностями потребовалась пункция контралатеральной бедренной артерии (Шапаров и др., 2021).

На ранних этапах исследования нами выполнялась селективная ЭПА без суперселективной катетеризации капсулярных и стромальных ветвей ПА, данная техника была применена в 17 случаях (10,1%), классическая суперселективная ЭПА выполнена в 67 случаях (39,9%), REgFeSTED-эмболизация была успешно выполнена 84 пациентам (50%).

В качестве эмболизационного препарата у 44 пациентов (26,2%) использовались гидрогелевые микросферы калибров 100, 250, 400 и 500 мкм; у 124 пациентов (73,8%) эмболизация производилась с применением микрочастиц ПВА калибрами 150–250, 250–355 и 355–500 мкм.

Селективная эмболизация выполнялась преимущественно на этапе освоения методики. По мере накопления опыта и прохождения обучения от селективной техники отказались в пользу суперселективной, а затем и REgFeSTED-эмболизации. В отдельных случаях, когда выполнение билатеральной эмболизации было осложнено наличием анатомических особенностей, таких как крайняя извитость подвздошных артерий, атеросклероз в об-

ласти устья ПА, а также короткое общее соустье с нижней пузырной артерией, производилась пункция бедренной артерии на контралатеральной стороне. В случаях, когда катетеризация ПА из контралатеральной позиции также была безуспешна, операцию прекращали, ограничиваясь унилатеральной эмболизацией. Наиболее широко применяемым эмболизационным препаратом были микрочастицы ПВА калибрами 150–250/250–355/355–500 мкм, гидрогелевый микросферический эмболизат применялся реже ввиду высокой стоимости и отсутствия у исследования спонсорской поддержки (**табл. 1.1**).

**Таблица 1.1.** Технические результаты выполнения эмболизации простатических артерий

Параметры ЭПА	№, %
<b>Техника выполнения ЭПА</b>	
Селективная	17 (10,1%)
Суперселективная	67 (39,9%)
PErFecTED	84 (50%)
<b>Сторона выполнения ЭПА</b>	
Билатеральная	146 (86,9%)
Унилатеральная	22 (13,1%)
<b>Вариант доступа</b>	
Трансфеморальный односторонний	149 (88,7%)
Трансфеморальный двусторонний	19 (11,3%)
<b>Виды эмболизационных препаратов</b>	
Гидрогелевые микросферы 100, 250, 400 и 500 мкм	44 (26,2%)
Микрочастицы ПВА 150–250/250–355/355–500 мкм	124 (73,8%)

В ходе 24-месячного контроля у наблюдаемых пациентов была отмечена выраженная положительная динамика в сравнении с исходными результатами по показателям IPSS и QoL, максимальной скорости мочеиспускания, объема остаточной мочи, объема простаты и уровня общего ПСА крови (**табл. 1.2**).

Полученные данные демонстрируют высокую эффективность ЭПА в лечении ДГПЖ. Обращает на себя внимание имеющаяся тенденция к уменьшению объема простаты, объема остаточной мочи и уровня ПСА с выходом на пиковые показатели к 12 мес после операции и постепенным регрессом по указанным показателям на отрезке между 12 и 24 мес, что может косвенно свидетельствовать о сроках начала формирования рецидива ДГПЖ после ЭПА. Тем не менее на протяжении всего срока наблюдения у большинства пациентов не было отмечено ухудшения СНМП.

**Таблица 1.2.** Клиническая эффективность выполнения эмболизации простатических артерий у пациентов в течение 24-месячного срока наблюдения (Mean±SD), сравнительные статистики RMANOVA (Repeated Measures ANalysis Of Variance) (параметрические и непараметрические)

Оцениваемый показатель	Период наблюдения					P-value
	До ЭПА (n=168)	3 мес (n=141)	6 мес (n=126)	12 мес (n=113)	24 мес (n=97)	
PV, мл	98±21,2	56±18,7	55±21,1	53±16,8	58±19,2	P <0,001
Параметр остаточной мочи (PVR), мл	117±22,7	103±13,8	71±16,2	65±13,5	68±19,2	P <0,001
IPSS	21±3,3	13±7,2	12±4,2	12±4,6	10±1,8	P <0,001
QoL	4,6±0,8	2,4±1,4	2,2±1,2	2,2±1,4	2,2±1,1	P <0,001
Qmax, мл/с	6,9±2,4	14,8±4,2	15,6±4,3	16,4±4,6	16,2±3,5	P <0,001
ПСА, нг/мл	4,9±3,1	3,4±1,2	2,2±1,4	2,3±1,5	2,5±1,2	P <0,001

**Примечание.** PV – объем простаты (prostate volume), PVR – объем остаточной мочи (post void residual).

При этом в 6 случаях у пациентов с СНМП, обусловленными ДГПЖ, после билатеральной и унилатеральной ЭПА удовлетворительного клинического результата получено не было, что, вероятнее всего, связано с большим количеством коллатералей ПА с другими артериями малого таза. Среди больных с цистостомическим дренажом адекватное восстановление самостоятельного мочеиспускания зафиксировано у 23 больных, у 4 пациентов клинический эффект не достигнут.

В течение 24-месячного наблюдения рецидив ДГПЖ был отмечен у 6 пациентов. Из них 4 пациентам была выполнена повторная ЭПА, еще 2 пациентам – ТУРП. Таким образом, клинический неуспех после ЭПА был отмечен в 5,9% случаев (10 пациентов), а к 24 мес данный показатель увеличился до 9,5% (16 пациентов).

В последующем были опубликованы результаты множества других клинических испытаний, проведенных в различных учреждениях и странах, которые также подтвердили эффективность и безопасность ЭПА для уменьшения объема ПЖ и, следовательно, вторичных к ДГПЖ СНМП.

Несмотря на свою относительную новизну, ЭПА широко внедрена в клиническую практику во всем мире. С 2016 г. ЭПА была одобрена FDA к применению на территории США (Parsons et al., 2020). С 2018 г. ЭПА входит в перечень методов, рекомендованных NICE для лечения гиперплазии простаты в Великобритании [NICE Guidance – Prostate Artery Embolisation for Lower Urinary Tract Symptoms Caused by Benign Prostatic Hyperplasia: © NICE (2018) Prostate Artery Embolisation for Lower Urinary Tract Symptoms Caused by Benign Prostatic Hyperplasia, 2018]. В России ЭПА выполняется с 2004 г., а с 2019-го включена в клинические рекомендации Министерства здравоохранения РФ по лечению ДГПЖ в качестве метода, рекомендуемого для пациентов с отяго-

ценным соматическим статусом (Российское общество урологов. Клинические рекомендации «Доброкачественная гиперплазия предстательной железы» (Утв. Минздравом России, 2022 г.).

### *1.1.2. Сравнение эмболизации простатических артерий с другими методами лечения доброкачественной гиперплазии предстательной железы*

В настоящее время доступны различные варианты лечения СНМП, обусловленных ДГПЖ. Основными из них являются медикаментозная терапия, ТУРП, открытая аденомэктомия и минимально инвазивные методы лечения. Все эти методы более подробно обсуждаются выше.

ЭПА в качестве альтернативной терапии используется для лечения ДГПЖ уже более 10 лет, и многие обзорные исследования и метаанализы подтверждают ее безопасность и эффективность (Bagla et al., 2014, 2015, 2017). Кроме того, было проведено 6 исследований с участием 765 пациентов из различных учреждений и стран, сравнивающих безопасность и эффективность ЭПА со стандартным оперативным лечением (ТУРП и открытой аденомэктомией) (Abt et al., 2018; Francisco C. Carnevale et al., 2016; Gao et al., 2014; Qiu et al., 2017; Ray et al., 2018; Russo et al., 2015) **(табл. 1.3)**.

Однако до настоящего времени не проводилось сравнения ЭПА с другими минимально инвазивными методами лечения ДГПЖ, такими как трансуретральная микроволновая термотерапия, игольчатая абляция, уретральные стенты и простатический уретральный лифтинг (UroLift).

В настоящее время не существует стандарта или руководства для сравнения клинической эффективности ТУРП и ЭПА с целью лечения ДГПЖ. Эффективность обычно оценивается по функциональным результатам, включая изменения в IPSS, QoL, Qmax, объеме остаточной мочи, объеме ПЖ, уровне ПСА и ПЕФ-5 (Abt et al., 2018). В большинстве случаев основным критерием является изменение по шкале IPSS.

Безопасность оценивается по количеству нежелательных явлений и осложнений (Жуков и др., 2015).

Существует значительная неоднородность данных об эффективности ЭПА, что в основном связано с различными критериями включения, методологическими недостатками и отсутствием определенных анализов в различных исследованиях. В представленных сравнительных клинических испытаниях клинический успех достигался как после ЭПА, так и после стандартного оперативного лечения, однако эффективность ЭПА не превосходила таковую у ТУРП и открытой аденомэктомии во всех 6 исследованиях **(табл. 1.4)**.

На сегодняшний день в крупнейшем рандомизированном контролируемом исследовании, опубликованном Gao и соавт. (Gao et al., 2014), ЭПА сравнивается с ТУРП на выборке из 114 пациентов с наблюдением в течение 24 мес. Обе группы достигли значительного клинического улучшения, снижения объема ПЖ и ПСА по сравнению с дооперационным периодом. Сравнение между группами показало, что пациенты перенесли ТУРП с более значимым улучшением показателей IPSS, QoL, Qmax, объема остаточной мочи, объема ПЖ и ПСА, чем пациенты, перенесшие ЭПА.