ОГЛАВЛЕНИЕ

Список сокращений 8
Введение 9
Часть I. Клиническая анатомия и физиология верхних дыхательных путей и уха. Методы исследования ЛОР-органов 13
Глава 1. Клиническая анатомия и физиология носа и околоносовых пазух 14
1.1. Клиническая анатомия наружного носа 14
1.2. Клиническая анатомия полости носа 15
1.3. Клиническая анатомия околоносовых пазух 20
1.4. Клиническая физиология носа и околоносовых пазух 24
Контрольные вопросы 26
Глава 2. Клиническая анатомия и физиология глотки 27
2.1. Клиническая анатомия глотки 27
2.2. Клиническая физиология глотки 32
Контрольные вопросы 34
Глава 3. Клиническая анатомия и физиология гортани, трахеи и бронхов 35
3.1. Клиническая анатомия гортани 35
3.2. Клиническая физиология гортани 40
Контрольные вопросы 42
Глава 4. Клиническая анатомия и физиология уха 43
4.1. Анатомия наружного уха 44
4.2. Анатомия среднего уха 47
4.3. Анатомия внутреннего уха 52
4.4. Клиническая физиология уха 56
4.4.1. Функция слухового анализатора 57
4.4.2. Функция вестибулярного анализатора 62
Контрольные вопросы 63
Глава 5. Методы исследования ЛОР-органов 64
5.1. Методы исследования носа и околоносовых пазух 65
5.2. Методы исследования глотки 68
5.3. Методы исследования гортани 72
5.4. Методы исследования уха 74
5.4.1. Исследование функций слухового анализатора 77
5.4.2. Исследование функций вестибулярного анализатора 81

5.5. Примерная схема записи амбулаторной карты оториноларингологического больного 82
Контрольные вопросы 85
Часть II. Заболевания носа и околоносовых пазух, глотки, гортани и уха 86
Глава 6. Заболевания носа и околоносовых пазух 87
6.1. Аномалии развития носа 87
6.2. Заболевания наружного носа 88
6.2.1. Фурункул носа 88
6.2.2. Сикоз 90
6.2.3. Экзема 91
6.2.4. Рожистое воспаление 91
6.2.5. Обыкновенные угри 92
6.2.6. Розовые угри и ринофима 92
6.2.7. Термические повреждения 93
6.3. Заболевания полости носа 94
6.3.1. Острый насморк (острый ринит) 94
6.3.2. Хронический насморк (хронический ринит) 99
6.3.3. Озена, или зловонный насморк 102
6.3.4. Вазомоторный ринит 104
6.3.5. Аносмия и гипосмия 108
6.3.6. Инородные тела полости носа 109
6.3.7. Деформация перегородки носа, синехии и атрезии полости носа 110
6.3.8. Гематома, абсцесс, перфорация перегородки носа 111
6.3.9. Носовое кровотечение 112
6.3.10. Травмы носа 118
6.4. Заболевания околоносовых пазух 119
6.4.1. Острое воспаление верхнечелюстной пазухи 121
6.4.2. Хроническое воспаление верхнечелюстной пазухи 122
6.4.3. Острое воспаление лобной пазухи 125
6.4.4. Хроническое воспаление лобной пазухи 127
6.4.5. Острое воспаление клеток решетчатого лабиринта 128
6.4.6. Хроническое воспаление клеток решетчатого лабиринта 129
6.4.7. Острое и хроническое воспаление клиновидной пазухи 130

6.4.8. Аллергические заболевания околоносовых пазух (аллергические синуиты) ... 131
6.4.9. Травмы околоносовых пазух ... 132
Контрольные вопросы ... 134
Глава 7. Заболевания глотки ... 135
7.1. Острое воспаление глотки ... 135
7.2. Хроническое воспаление глотки ... 138
7.3. Ангина ... 141
7.4. Осложнения ангин ... 150
7.5. Патология глотки при системных заболеваниях крови ... 154
7.6. Ангина при лейкозе ... 156
7.7. Хроническое воспаление нёбных миндалин — хронический тонзиллит (*tonsillitis chronica*) ... 157
7.7.1. Методические рекомендации по лечению хронического тонзиллита ... 164
7.8. Профилактика ангин и хронического тонзиллита ... 165
7.9. Гипертрофия нёбных миндалин ... 166
7.10. Гипертрофия глоточной (носоглоточной) миндалины — аденоиды ... 167
7.11. Инородные тела глотки ... 168
7.12. Ранения глотки ... 169
7.13. Неврозы глотки ... 171
7.14. Повреждения и инородные тела пищевода ... 172
7.15. Ожоги глотки и пищевода ... 174
Контрольные вопросы ... 176
Глава 8. Заболевания гортани ... 177
8.1. Острый катаральный ларингит ... 177
8.2. Флегмонозный (инфильтративно-гнойный) ларингит ... 179
8.3. Абсцесс гортани ... 179
8.4. Хондроперихондрит гортани ... 180
8.5. Отек гортани ... 181
8.6. Подскладочный ларингит (ложный круп) ... 183
8.7. Гортанная ангина ... 184
8.8. Хронический катаральный ларингит ... 185
8.9. Хронический гиперпластический ларингит ... 186
8.10. Хронический атрофический ларингит ... 187
8.11. Острый и хронический стеноз гортани ... 188
8.11.1. Острый стеноз гортани ... 188
8.11.2. Хронический стеноз гортани ... 191

8.12. Расстройства функций гортани 192
8.13. Травмы гортани 194
8.14. Инородные тела гортани 196
8.15. Ожоги гортани 197
Контрольные вопросы 199
Глава 9. Заболевания уха 200
9.1. Заболевания наружного уха 200
9.1.1. Рожистое воспаление 200
9.1.2. Перихондрит 201
9.1.3. Экзема 202
9.1.4. Фурункул наружного слухового прохода 203
9.1.5. Разлитое воспаление наружного слухового прохода 204
9.1.6. Отомикоз 205
9.1.7. Серная пробка 207
9.2. Заболевания среднего уха 209
9.2.1. Острый и хронический тубоотит (евстахиит) 210
9.2.2. Острый средний отит 212
9.2.3. Адгезивный отит 221
9.2.4. Тимпаносклероз 222
9.2.5. Аэроотит 223
9.2.6. Мастоидит 224
9.2.7. Петрозит 228
9.2.8. Хронический гнойный средний отит 228
9.3. Воспалительные и невоспалительные заболевания внутреннего уха 235
9.3.1. Лабиринтит 235
9.3.2. Нейросенсорная тугоухость 239
9.3.3. Болезнь Меньера 242
9.4. Отосклероз 246
9.5. Травмы уха 248
9.6. Инородные тела наружного слухового прохода 255
9.7. Аномалии развития уха 256
9.8. Реабилитация больных с тугоухостью и глухотой 257
Контрольные вопросы 258
Глава 10. Неврологические осложнения и сепсис в оториноларингологии 260
10.1. Отогенные внутричерепные осложнения 260
10.1.1. Отогенный менингит 261
10.1.2. Отогенные внутричерепные абсцессы 265

10.1.3. Арахноидит задней черепной ямки 268
10.1.4. Синустромбоз..... 269
10.2. Риногенные орбитальные осложнения..... 270
10.3. Риногенные внутричерепные осложнения..... 271
10.3.1. Риногенные менингит, арахноидит, абсцесс мозга..... 272
10.3.2. Тромбоз пещеристого синуса 274
Контрольные вопросы..... 275
Глава 11. Опухоли ЛОР-органов..... 276
11.1. Доброкачественные опухоли 277
11.1.1. Доброкачественные опухоли носа 277
11.1.2. Доброкачественные опухоли глотки..... 278
11.1.3. Доброкачественные опухоли гортани..... 281
11.1.4. Доброкачественные опухоли уха 283
11.1.5. Невринома преддверно-улиткового нерва 284
11.2. Злокачественные опухоли..... 285
11.2.1. Злокачественные опухоли носа и околоносовых пазух..... 285
11.2.2. Злокачественные опухоли глотки 287
11.2.3. Злокачественные опухоли гортани 288
11.2.4. Злокачественные опухоли уха 292
Контрольные вопросы..... 293
Глава 12. Специфические заболевания ЛОР-органов..... 294
12.1. Туберкулез..... 294
12.1.1. Туберкулез носа..... 294
12.1.2. Туберкулез глотки 295
12.1.3. Туберкулез гортани 296
12.1.4. Туберкулез среднего уха..... 297
12.2. Склерома верхних дыхательных путей 298
12.3. Сифилис верхних дыхательных путей и уха..... 299
12.3.1. Сифилис носа..... 299
12.3.2. Сифилис глотки 301
12.3.3. Сифилис гортани..... 302
12.3.4. Сифилис уха..... 303
12.4. Гранулематоз Вегенера..... 303
12.5. Дифтеритическое поражение ЛОР-органов..... 305
12.6. Поражение ЛОР-органов при СПИДе 311
Контрольные вопросы..... 314
Тесты 315
Предметный указатель 322

ЧАСТЬ I

КЛИНИЧЕСКАЯ АНАТОМИЯ И ФИЗИОЛОГИЯ ВЕРХНИХ ДЫХАТЕЛЬНЫХ ПУТЕЙ И УХА. МЕТОДЫ ИССЛЕДОВАНИЯ ЛОР-ОРГАНОВ

Оториноларингология — наука о заболеваниях уха (греч. *otos*), носа (греч. *rhinos*), глотки (греч. *pharynges*) и гортани (греч. *laryngos*), сокращенно ЛОР (в этой аббревиатуре глотка и гортань объединены в одно понятие — горло), порядок букв в слове изменен для благозвучия — вместо ОРЛ в практику вошла аббревиатура ЛОР.

Учитывая прикладной характер учебника, основное содержание предваряют сведения о клинической анатомии, физиологии и методах исследования названных органов.

ГЛАВА 1

КЛИНИЧЕСКАЯ АНАТОМИЯ И ФИЗИОЛОГИЯ НОСА И ОКОЛОНОСОВЫХ ПАЗУХ

Нос (*nasus*) состоит из наружного носа и носовой полости.

1.1. КЛИНИЧЕСКАЯ АНАТОМИЯ НАРУЖНОГО НОСА

Наружный нос (*nasus externus*) представлен костно-хрящевым остовом в виде пирамиды (рис. 1.1), покрытым кожей. В нем различают кончик, корень (переносицу), спинку, скаты и крылья. Костная часть остова состоит из парных плоских носовых костей и лобных отростков верхней челюсти. Эти кости вместе с передней носовой остью образуют грушевидное отверстие носового скелета. Хрящевая часть остова имеет парные треугольные и крыльные, а также добавочные хрящи; крылья носа в нижнезадней части лишены хрящевой основы. Кожа в нижней трети носа имеет много сальных желез. Перегибаясь через края входа в нос (ноздри), она выстилает на расстоянии 4–5 мм стенки преддверия носа (*vestibulum nasi*). Кожа в этом месте снабжена большим количеством волос, что создает возможность развития фурункулов и сикоза. В области крыльев носа под кожей располагаются мышцы, расширяющие и суживающие вход в нос.

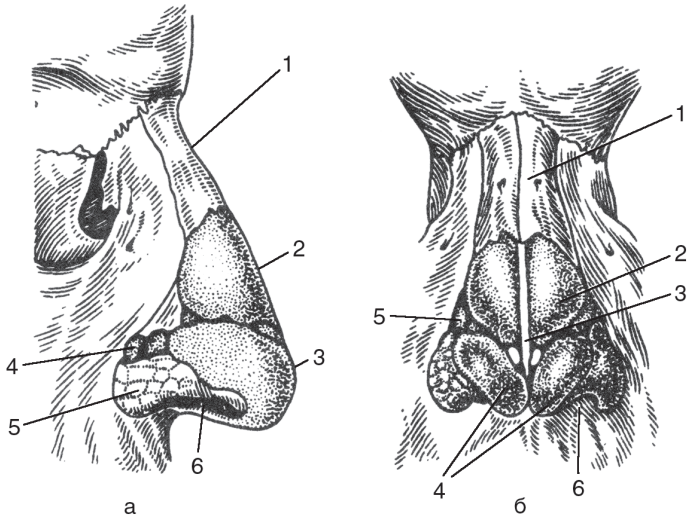

Рис. 1.1. Наружный нос: а — вид сбоку (1 — носовая кость; 2 — треугольный боковой хрящ; 3 — хрящ носового крыла; 4 — сесамовидные хрящи; 5 — фиброзная пластинка; 6 — ноздри); б — вид прямо (1 — носовые кости; 2 — треугольные боковые хрящи; 3 — хрящ перегородки носа; 4 — хрящи крыльев носа; 5 — сесамовидные хрящи; 6 — ноздри)

Наружный нос, как и все мягкие ткани лица, имеет обильное кровоснабжение, к нему идут анастомозирующие между собой ветви от верхнечелюстной и глазничной артерий из системы наружной и внутренней сонных артерий соответственно. Вены наружного носа отводят кровь через переднюю лицевую вену во внутреннюю яремную вену и в значительной степени в венозное сплетение крылонёбной ямки (*plexus pterygoideus*) и в кавернозный синус (*sinus cavernosus*).

Лимфоотток из наружного носа осуществляется в основном в подчелюстные лимфатические узлы. Мышцы наружного носа иннервируются веточками лицевого нерва (*n. facialis*), кожа — первой и второй ветвями тройничного нерва (*nn. supraorbitalis et infraorbitalis*).

1.2. КЛИНИЧЕСКАЯ АНАТОМИЯ ПОЛОСТИ НОСА

Полость носа (*cavum nasi*) располагается между полостью рта и передней черепной ямкой, а с боковых сторон — между парными

верхними челюстями и парными решетчатыми костями. Она разделена носовой перегородкой на две идентичные половины, открывающиеся кпереди ноздрями и кзади в носоглотку — хоанами. Каждая половина носа окружена четырьмя воздухоносными околоносовыми пазухами: верхнечелюстной, решетчатой, лобной и клиновидной, сообщающимися на своей стороне с полостью носа (рис. 1.2). Носовая полость имеет четыре стенки: нижнюю, верхнюю, медиальную и латеральную; кзади полость носа посредством хоан сообщается с носоглоткой, спереди — с наружной средой через отверстия (ноздри).

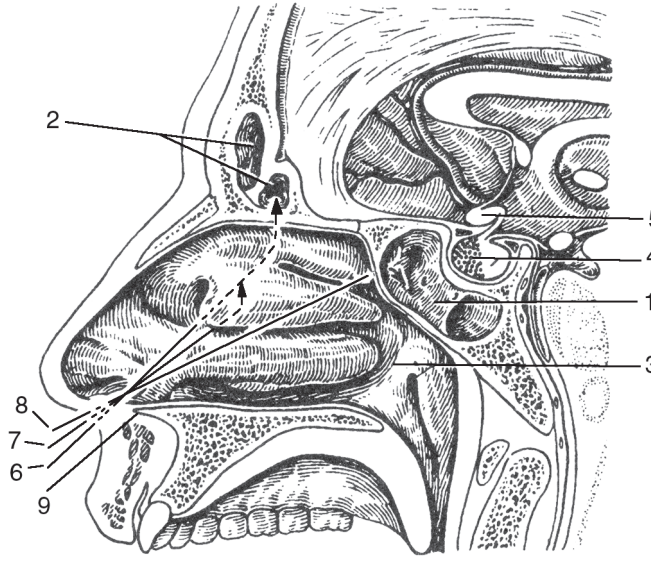

Рис. 1.2. Сагиттальный распил носа: 1 — клиновидная пазуха; 2 — лобная пазуха; 3 — носоглоточная борозда и устье слуховой трубы; 4 — гипофиз; 5 — перекрест зрительных нервов; 6 — вход в лобную пазуху; 7 — вход в верхнечелюстную пазуху; 8 — вход в клиновидную пазуху; 9 — передняя носовая ость

Нижняя стенка (*дно носовой полости*) образована двумя небольшими отростками верхней челюсти и на небольшом участке кзади — двумя горизонтальными пластинками нёбной кости (твердое нёбо). По средней линии эти кости соединены посредством шва. Отклонения в этом соединении ведут к различным дефектам (волчья пасть, заячья губа).