



# ОГЛАВЛЕНИЕ

Предисловие к изданию на русском языке .....	9
Предисловие к изданию на английском языке .....	10
Авторы .....	11
Благодарности .....	18
Список сокращений и условных обозначений .....	20
<b>РАЗДЕЛ 1. ОСНОВНЫЕ ПРИНЦИПЫ УЛЬТРАЗВУКОВЫХ ИССЛЕДОВАНИЙ</b> .....	<b>23</b>
Глава 1. Эволюция ультразвукового исследования у постели больного .....	23
Глава 2. Физика и режимы ультразвуковых исследований .....	31
Глава 3. Датчики .....	47
Глава 4. Ориентация .....	56
Глава 5. Основные принципы работы ультразвукового аппарата .....	64
Глава 6. Артефакты визуализации .....	74
<b>РАЗДЕЛ 2. ЛЕГКИЕ И ПЛЕВРА</b> .....	<b>83</b>
Глава 7. Резюме .....	83
Глава 8. Техника проведения ультразвукового исследования легких и плевры .....	88
Глава 9. Интерпретация результатов ультразвукового исследования легких .....	100
Глава 10. Плевра и диафрагма .....	116
Глава 11. Манипуляции на легких и плевральной полости .....	128
Глава 12. Одышка и тромбоэмболия легочной артерии .....	142
<b>РАЗДЕЛ 3. СЕРДЦЕ</b> .....	<b>153</b>
Глава 13. Резюме .....	153
Глава 14. Техника проведения ультразвукового исследования сердца .....	163
Глава 15. Функция левого желудочка .....	180
Глава 16. Функция правого желудочка .....	193
Глава 17. Нижняя полая вена .....	209
Глава 18. Перикардальный выпот .....	224
Глава 19. Клапаны .....	242
Глава 20. Трансэзофагеальная эхокардиография .....	256
Глава 21. Гемодинамика .....	272
Глава 22. Гипотензия и шок .....	286
Глава 23. Остановка сердца .....	301
<b>РАЗДЕЛ 4. БРЮШНАЯ ПОЛОСТЬ И ТАЗ</b> .....	<b>313</b>
Глава 24. Свободная жидкость в брюшной полости .....	313
Глава 25. Почки .....	327

Глава 26. Мочевой пузырь.....	342
Глава 27. Желчный пузырь.....	350
Глава 28. Брюшная аорта .....	362
Глава 29. Ультразвуковое исследование в I триместре беременности.....	373
Глава 30. Ультразвуковое исследование II и III триместров беременности... 395	
Глава 31. Ультразвуковое исследование органов мошонки .....	411
Глава 32. Боль в животе .....	425
Глава 33. Ультразвуковые исследования при травмах.....	434
<b>РАЗДЕЛ 5. СОСУДИСТАЯ СИСТЕМА .....</b>	<b>451</b>
Глава 34. Тромбоз глубоких вен нижних конечностей .....	451
Глава 35. Тромбоз глубоких вен верхних конечностей .....	459
Глава 36. Центральные венозные доступы .....	471
Глава 37. Периферический венозный доступ .....	483
Глава 38. Артериальный доступ .....	490
<b>РАЗДЕЛ 6. ГОЛОВА И ШЕЯ .....</b>	<b>499</b>
Глава 39. Ультразвуковое исследование глаза .....	499
Глава 40. Щитовидная железа .....	513
Глава 41. Лимфатические узлы.....	528
<b>РАЗДЕЛ 7. НЕРВНАЯ СИСТЕМА.....</b>	<b>537</b>
Глава 42. Блокады периферических нервов.....	537
Глава 43. Спинномозговая пункция.....	553
Глава 44. Транскраниальное ультразвуковое исследование.....	564
<b>РАЗДЕЛ 8. МЯГКИЕ ТКАНИ И СУСТАВЫ .....</b>	<b>573</b>
Глава 45. Кожа и мягкие ткани.....	573
Глава 46. Суставы.....	586
<b>РАЗДЕЛ 9. ПЕДИАТРИЯ .....</b>	<b>623</b>
Глава 47. Педиатрия .....	623
Глава 48. Неонатология .....	644
<b>РАЗДЕЛ 10. ПРОГРАММЫ ОБУЧЕНИЯ УЛЬТРАЗВУКОВОМУ ИССЛЕДОВАНИЮ .....</b>	<b>663</b>
Глава 49. Компетенции, аттестация и сертификация .....	663
Глава 50. Оборудование, рабочий процесс и выставление счетов.....	672
Предметный указатель.....	680

# ОСНОВНЫЕ ПРИНЦИПЫ УЛЬТРАЗВУКОВЫХ ИССЛЕДОВАНИЙ

## Эволюция ультразвукового исследования у постели больного

Нилам Дж. Сони ■ Роберт Арнтфилд ■ Пьер Кори

### ОСНОВНЫЕ ПОЛОЖЕНИЯ

- Ультразвуковое исследование у постели больного (УЗИ; POCUS — Point-of-care ultrasound) представляет собой целенаправленное УЗИ, которое медицинский работник проводит у постели больного с целью ответить на конкретный вопрос диагностики или для контроля выполнения инвазивной процедуры.
- Ультразвуковая диагностика как метод была разработана и начала использоваться в медицине в 1940-х гг., однако методика POCUS стала использоваться в различных областях клинической практики только в начале 1980-х гг.
- При использовании УЗИ у постели больного важными вопросами являются обучение и степень квалификации медицинского работника, характеристики пациента, а также характеристики оборудования для проведения исследования.

### Общие сведения


Развитие УЗИ у постели больного произвело революцию в медицинской практике, оказав влияние на качество предоставления услуг почти во всех медицинских и хирургических областях. На протяжении века врачи могли применять у постели больного только примитивные инструменты, такие как неврологический молоток (ориентировочно с 1888 г.) и стетоскоп (ориентировочно с 1816 г.), но с появлением УЗИ у постели больного медики получили инструмент, позволяющий непосредственно визуализировать все то, о чем они догадывались, анализируя результаты пальпации или аускультации. Технологическая миниатюризация аппаратов для проведения УЗИ опередила интеграцию этих изделий в клиническую практику. Многие специализированные профессиональные сообщества, организации, ставящие своей

целью безопасность пациентов, и национальные агентства по здравоохранению признали потенциальные преимущества применения УЗИ у постели больного и утвердили его рядовое применение в клинической практике. В 2001 г. Американская медицинская ассоциация (АМА) заявила: «УЗИ может использоваться для различных целей и применяется различными врачами и в широком спектре дисциплин. Ультразвуковая визуализация входит в сферу практики врачей с надлежащим уровнем подготовки» [1]. Таким образом, на протяжении почти двух десятилетий общепринятым является тот факт, что медицинские работники различных специальностей могут пройти обучение по применению ультразвука для решения важных для них задач. В данной главе рассмотрены основные этапы истории применения ультразвука в медицине с акцентом на важные аспекты применения УЗИ у постели больного.

## История

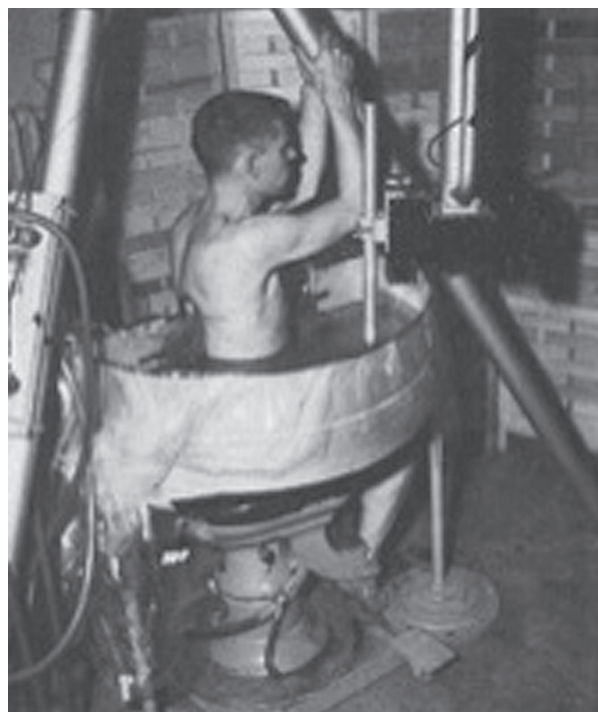Акустические свойства звука впервые были описаны учеными Древней Греции и Древнего Рима. В XX в. крушение «Титаника» и начало Первой мировой войны послужили катализаторами для разработки сонара, или системы определения местоположения и дальности с помощью звуковых волн, который представлял собой первое практическое применение основных свойств звука [2, 3].

Несмотря на то что за первое применение ультразвука в медицине одновременно боролись сразу несколько специалистов, Карл Теодор Дуссик (Karl Theodore Dussik), австрийский психиатр и невролог, считается первым врачом, который использовал ультразвук в медицинской диагностике — в 1942 г. он попытался визуализировать желудочки и опухоли головного мозга с использованием примитивного ультразвукового устройства (рис. 1.1).



**Рис. 1.1.** Карл Теодор Дуссик и первое медицинское ультразвуковое устройство в 1946 г. (из Frentzel-Beyme V. Vom Echolot zur Farbdopplersonographie // *Der. Radiologe*. 2005. Vol. 45, N 4. P. 363–370)

В 1940-х и 1950-х гг. многие первооткрыватели значительно расширили область использования ультразвука в медицине. Джон Джулиан Уайлд (John Julian Wild) описал различные клинические применения ультразвука, включая дифференциацию здоровой и раковой тканей по внешнему виду. Дугласс Хоури (Douglass Howry) и Джозеф Холмс (Joseph Holmes) трудились над технологиями, лежащими в основе работы оборудования для УЗИ. Они разработали ультразвуковые системы на основе иммерсионной ванны, в том числе в 1954 г. был сконструирован «сомаскоп» (рис. 1.2), и опубликовали первые двухмерные эхограммы. Йен Дональд (Ian Donald) внес значительный вклад в УЗИ в области акушерства и гинекологии. В начале 1950-х гг. Инге Эдлер (Inge Edler) и Карл Гелльмут Герц (Carl Hellmuth Hertz) проводили УЗИ сердца и разработали направление эхокардиографии. Японский врач Сигео Сатомура (Shigeo Satomura) считается первым врачом, использовавшим ультра-



**Рис. 1.2.** Ультразвуковой аппарат на основе иммерсионной ванны, 1950-е гг. (из Hagen-Ansert S.L. *Textbook of Diagnostic Sonography*. 7th ed. St. Louis: Mosby, 2011)

звуковую доплерографию в своих исследованиях движения сердечного клапана [3].

Достижения в области УЗИ привели к ускоренному развитию данной группы исследований в 1960-х и 1970-х гг. В первых аппаратах для УЗИ для получения изображений использовалась фотография с открытой диафрагмой. Ученые получали несколько неподвижных кадров движущихся структур, последовательно отображали их и интерпретировали изображения, визуализируя структуры в движении. В 1965 г. компания «Сименс» выпустила Vidoson — первый аппарат для проведения УЗИ в реальном времени, который мог демонстрировать 15 изображений в секунду. В течение следующего десятилетия Vidoson быстро внедрились в клиническую практику в области акушерства, после чего УЗИ с использованием данного аппарата стало стандартной составляющей оценки беременных. В начале 1970-х гг. с изобретением фазированных датчиков стало возможным сканирование по секторам, которое дало начало эхокардиографии как независимой области [3].

В 1970-х и 1980-х гг. технология УЗИ продолжала развиваться по мере разработки более сложных датчиков и улучшения качества изображения. Вслед за радиологами, кардиологами и акушерами/гинекологами, которые первыми стали применять УЗИ, эти исследования стали использовать в неотложной медицинской помощи, что ознаменовало начало эпохи УЗИ у постели больного.

Впервые можно было быстро диагностировать состояния, угрожающие жизни, непосредственно у постели больного с использованием портативных аппаратов УЗИ. Врачи, находящиеся на передовом крае науки, в основном хирурги и специалисты по оказанию неотложной медицинской помощи, в 1970-х гг. начали проводить оценку пациентов с травмами с использованием УЗИ, в начале 1990-х был введен термин «исследование FAST» (Focused Assessment with Sonography in Trauma — фокусированное ультразвуковое исследование при травмах) [4–6]. В конце 1990-х гг. исследование FAST было включено в руководство по экстренной помощи больным с травмами (Advanced Trauma Life Support — ATLS) [7, 8]. С момента его первого описания в Европе в начале 1970-х гг. и до включения в руководство ATLS в США в 1990-х гг. исследование FAST заложило основу для определения принципов применения УЗИ у постели больного и внедрения этих принципов в стандартную клиническую практику.

С 1990-х гг. УЗИ у постели больного было введено в практику почти для каждой медицинской специальности. Помимо конкретных целей использования УЗИ у постели больного, определенных в 1990-х гг., таких как исследование FAST, начали появляться общие цели применения ультразвука в медицине, после чего УЗИ стали широко использовать в различных специальностях. В 1980-х гг. исследователи начали описывать артефакты, наблюдавшиеся при проведении УЗИ легкого — органа, который долгое время считался непригодным для ультразвуковой диагностики. Французский врач-реаниматолог Даниэль Лихтенштейн (Daniel Lichtenstein) обнаружил корреляцию между артефактами УЗИ и отдельными патологиями легкого. Проведенная им работа положила начало отдельной области — УЗИ легких [9]. Несмотря на то что сначала УЗИ легких применяли при оказании неотложной медицинской помощи, чтобы выявить причины критического состояния больных, оказалось, что его можно проводить всем пациентам, демонстрирующим симптомы нарушения работы легких, причем оно дает более точные результаты, чем рентгенография грудной клетки (РГК), и может проводиться любым медицинским работником, прошедшим надлежащую подготовку [10].

Еще одна широкая область применения — использование ультразвука для контроля проведения инвазивных процедур у постели пациента. Многочисленные исследования, проводившиеся с 1990-х гг., показали, что такое применение ультразвука, в частности для установки центрального венозного катетера, было связано со снижением частоты развития механических осложнений и увеличением частоты успешного проведения процедур [11, 12]. Современные руководства раз-

личных профессиональных сообществ и организаций, ставящих своей целью безопасность пациента, рекомендуют всем медицинским работникам выполнять установку центрального венозного катетера во внутреннюю яремную вену под контролем ультразвука.

Технология УЗИ получила широкое распространение к 2000-м гг., после появления трехмерного УЗИ, использовавшегося для отдельных диагностических целей; однако для большинства показаний стандартом лечения оставалось проведение двухмерного УЗИ. Важнейшим изменением, произошедшим в 2000-х гг., стало непрерывное снижение цены на УЗ-аппараты. Повышение их портативности и доступности привело к экспоненциальному росту применения УЗИ медицинскими специалистами из различных областей. Впоследствии многие профессиональные сообщества, включая Американский институт применения ультразвука в медицине (American Institute of Ultrasound in Medicine — AIUM), Американскую коллегию специалистов по оказанию неотложной медицинской помощи (American College of Emergency Physicians — ACEP), Американскую коллегию специалистов в области торакальной медицины (American College of Chest Physicians — ACCP) и Американское общество эхокардиографии (American Society of Echocardiography — ASE), опубликовали практические руководства по применению УЗИ у постели больного. Кроме того, были разработаны согласованные руководства сообществ по визуализации и сообществ по различным областям медицины, например «Руководство по применению УЗИ в акушерстве», совместно разработанное Американской коллегией радиологов (American College of Radiology — ACR), Американской коллегией акушеров и гинекологов (American College of Obstetricians and Gynecologists — ACOG), AIUM и Обществом радиологов, специалистов по проведению УЗИ (Society of Radiologists in Ultrasound — SRU). Еще одним согласованным руководством, совместно разработанным двумя сообществами, является Заявление ACEP–ASE о применении фокусированного УЗИ сердца в условиях оказания неотложной медицинской помощи [13, 14]. Также были опубликованы руководства для конкретных специальностей, например «Руководство Американской ассоциации клинических эндокринологов по проведению УЗИ щитовидной железы», которое определило для эндокринологов путь получения сертификата о квалификации в области УЗИ щитовидной железы и шеи [15].

В начале 2000-х гг. преподаватели в области медицины осознали необходимость освоения основ применения УЗИ и начали изучать, каким образом можно внедрить его в план обучения студентов

медицинских вузов, ординаторов и сотрудников. Аккредитационный совет по последипломному медицинскому образованию (Accreditation Council for Graduate Medical Education — ACGME) разработал программы ординатуры и стипендиальные программы в США, включая базовое образование в области сонографии; например, в рамках стипендиальных программ по пульмонологии/реаниматологии участники должны изучать общие аспекты экстренной УЗ-диагностики, торакоцентез и катетеризацию центральной вены под УЗ-контролем. Многие школы во всем мире начали обучать своих студентов принципам и практическим основам проведения ультразвуковых исследований, чаще всего в сочетании с курсами анатомии и физикальных обследований [16–19]. Поэтому подрастающее поколение врачей будет грамотно использовать УЗИ у постели больного для различных целей, а также рассматривать применение УЗИ в качестве стандартного метода в большинстве клинических случаев. В то время как прошлое поколение врачей внесло свой вклад в применение ультразвуковых исследований у постели пациента в качестве ценного инструмента диагностики и для контроля проводимых процедур, следующее поколение достигнет успеха в области изучения того, каким образом можно наиболее эффективно внедрить УЗИ у постели больного в алгоритмы ухода за пациентами, а также изучения влияния данного метода на исходы, экономическую эффективность лечения пациентов и опыт пациентов.

## Основные вопросы

УЗИ у постели больного отличается от традиционного полноформатного несколькими особенностями. УЗИ у постели больного чаще всего проводят для исследования острых, возможно, угрожающих жизни состояний, обнаружение которых ускоряет лечение пациента. УЗИ у постели больного представляет собой узконаправленное исследование одного или нескольких органов, проводимое с целью получения ответа на определенные клинические вопросы. При проведении традиционных полноформатных УЗИ, напротив, изучают всю анатомическую область, связанную с органом или системой органов. Процесс позиционирования, проведения, интерпретации и представления результатов такого полного УЗИ обычно длится часами, в то время как получение и интерпретация изображения при проведении УЗИ у постели больного занимают минуты и обеспечивают получение в реальном времени клинической информации, которая нужна для принятия решения о дальнейшем лечении [20].

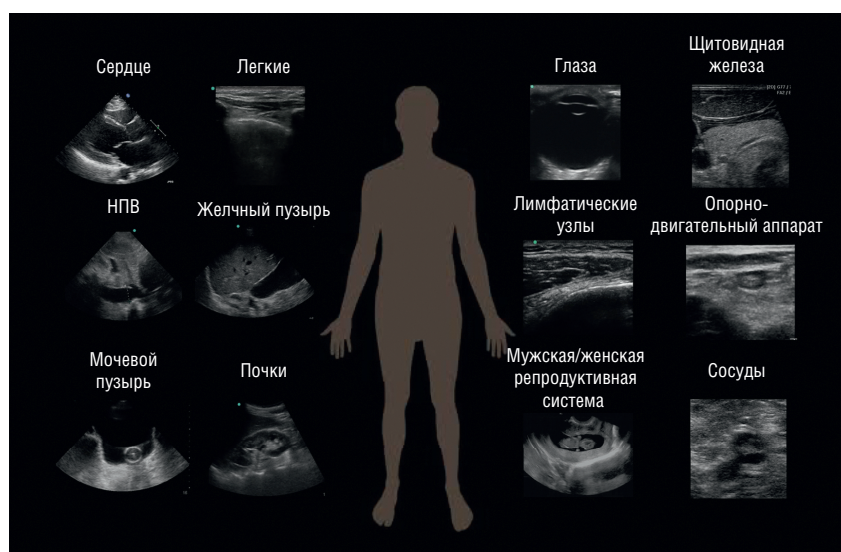Основные задачи, направленные на увеличение эффективности и качества ультразвуковых исследо-

ваний, проводимых у постели больного, включают оптимизацию обучения медицинских работников, факторов, связанных с пациентом, и характеристик оборудования для проведения УЗИ.

## Клиническое применение

Целью проведения УЗИ у постели больного является поиск ответа на конкретный клинический вопрос посредством проведения фокусированной, целенаправленной оценки большинства органов и систем (рис. 1.3). Обычно задачей проведения исследования является «подтвердить» или «исключить» определенное состояние или ответить на вопрос «да/нет». Клинические методики данного метода можно классифицировать следующим образом.

- **Контроль проведения процедур.** Было показано, что применение УЗ-контроля ведет к снижению частоты развития осложнений процедуры и повышает частоту успешного проведения инвазивных процедур у постели больного. Среди распространенных процедур, проводимых под УЗ-контролем, обеспечение сосудистого доступа, торакоцентез, парацентез, люмбальная пункция, артроцентез и перикардиоцентез.
- **Диагностика.** Опираясь на имеющиеся у пациента признаки и симптомы, УЗИ помогает сузить дифференциальный диагноз и направить лечение или указать на необходимость проведения дополнительных исследований, особенно в экстренных и неотложных ситуациях. Фокусированное УЗИ обычно проводят для оценки легких, сердца, желчного пузыря, аорты, почек, мочевого пузыря, матки беременных, суставов и вен нижних конечностей (рис. 1.3).
- **Мониторинг.** Серийные УЗИ можно проводить для контроля состояния пациента или контроля влияния терапевтического вмешательства без воздействия на пациента ионизирующим излучением и без введения внутривенного контрастного вещества. Среди распространенных приложений УЗИ у постели больного — мониторинг наполнения и спадания нижней полой вены (НПВ) при инфузионной терапии, мониторинг сокращения левого желудочка (ЛЖ) в ответ на иотропную поддержку, мониторинг улучшения или ухудшения состояния при пневмотораксе (ПТК) и пневмонии с использованием УЗИ легких.
- **Реанимация.** Применение ультразвука при реанимации после остановки сердца является единственным, но недооцененным приложением концепции FOCUS. С использованием УЗИ у постели больного можно выполнить быструю оценку пневмоторакса, тампонады сердца или массивной легочной эмболии и тем самым контролировать необходимость проведения экстренных вмешательств. Кроме того, УЗИ



**Рис. 1.3.** Распространенные способы применения ультразвукового исследования у постели больного. НПВ — нижняя полая вена

можно применять с целью оценки активности сердца для уточнения прогноза для пациента с остановкой сердца. Визуализация остановки сердца или тромбообразования в камерах сердца позволяет медицинским работникам принять решение о прекращении безрезультатных вмешательств, а визуализация едва различимых или слабых сердечных сокращений подтверждает необходимость продолжения реанимации.

- **Скрининг** с использованием ультразвука может быть очень полезен, поскольку он неинвазивный и не подразумевает использования ионизирующего излучения. Несмотря на то что в литературе описан УЗ-скрининг на наличие аневризмы брюшной аорты и бессимптомного снижения функции левого желудочка, популяризация его применения замедлена ввиду соотношения пользы раннего обнаружения нарушений и вреда, связанного с ложноположительными результатами визуализации, которые могут вести к прохождению пациентом дополнительных анализов и процедур, не являющихся для него необходимыми [21–23].

### Обучение медицинских работников

Объем обучения, необходимый медицинскому работнику для достижения компетентности в области УЗИ у постели больного, варьирует в зависимости от его умений и сложности исследования. Наличие опыта в области проведения УЗИ значительно облегчает обучение его применению для новых целей. Объем обучения, необходимый медицинскому работнику для достижения компетентности в области УЗИ у постели больного, варьирует в зависимости от области, в которой работает врач; например, у ревматолога может быть большой опыт проведения УЗИ опорно-двигатель-

ного аппарата, но мало опыта в проведении исследования сердца или брюшной полости, однако для реаниматолога может наблюдаться обратная ситуация. Протоколы по обучению проведению УЗИ в опубликованных исследованиях различаются, однако общепризнанно, что в обучение должны входить непосредственно практические навыки получения и интерпретации изображений, а также дидактика фокусированного УЗИ. С использованием данных современных исследований можно определить общие правила о том, сколько исследований в среднем необходимо провести, чтобы обучиться проведению исследований определенного типа; например, новичок может достичь «приемлемого» уровня мастерства в проведении фокусированного УЗИ сердца после выполнения 20–30 целевых исследований [24]. Хотя и в дальнейшем для получения определенных сертификатов потребуются проведение минимального количества исследований, следующие поколения сосредоточатся на обучении, основанном на компетенциях, причем компетенция будет определяться прохождением определенных этапов, а не выполнением заранее определенного количества исследований.

### Факторы, связанные с пациентом

При проведении УЗ-визуализации пациентов следует учитывать такие важные аспекты, как телосложение, положение тела и наличие острых заболеваний. Аналогично рентгеновским лучам при проведении обзорной рентгенографии ультразвуковые волны затухают при прохождении через жировую ткань, поэтому ультразвук плохо проникает в тело пациентов с ожирением. Для более глубокого проникновения можно использовать ультразвук с более низкими частотами, что ведет к получению



изображений с более плохим разрешением. Положение тела также может ограничить проведение УЗИ; например, возможность получения проведения исследования из апикальной позиции сердца часто ограничена у пациентов, которых нельзя положить на левый бок. Аналогичным образом медицинским работникам часто приходится менять их собственное положение, чтобы провести оценку плеврального выпота или выполнить торакоцентез, если пациент не может сидеть прямо. Напротив, наличие асцита и плеврального выпота улучшает визуализацию глубинных структур, поскольку ультразвуковые волны хорошо проникают через жидкость.

### Оборудование для проведения ультразвукового исследования

Первые последователи УЗИ у постели больного сталкивались с использованием громоздких, полноплатформенных аппаратов для проведения УЗИ, при этом отсутствие знаний о функциях и элементах управления данных аппаратов становилось препятствием для их использования. К счастью, в наше время доступно большое количество разнообразных портативных УЗ-аппаратов, разработанных специально для применения у постели больного, а их важнейшей особенностью является простота использования. Данные аппараты могут помещаться в карман, а могут напоминать по размеру ноутбук. Совсем недавно на рынке появилось большое количество ручных и карманных устройств, которые люди покупают в качестве устройств для личного пользования. Таким образом, доступность УЗ-аппаратов — наиболее распространенный барьер для применения УЗИ у постели больного — является решаемой проблемой [25, 26].

Уменьшение размеров портативных УЗ-аппаратов связано с некоторыми ограничениями:

маленький размер экрана, ограниченный набор датчиков, несколько режимов визуализации и несколько корректируемых параметров для оптимизации изображения. Тем не менее современные карманные устройства были разработаны с целью преодолеть известные ограничения и могут выполнять подавляющее большинство диагностических функций у постели больного. Важным вопросом является доступность датчиков: тогда как одни исследования можно провести с использованием различных типов датчиков, другие — только с использованием датчиков одного определенного типа; например, для проведения УЗИ брюшной полости можно применить как конвексный, так и фазированный датчик, однако при проведении УЗИ сердца можно использовать только фазированный датчик. Медицинские работники должны знать основные принципы работы имеющегося в их распоряжении ультразвукового оборудования, в том числе знать, как ввести информацию о пациенте, выбрать подходящий режим визуализации, отрегулировать глубину и усиление изображения.

### Предвидение

За последние 20 лет произошло быстрое широкое распространение метода УЗИ у постели больного. Мы предполагаем, что в течение следующих 10 лет почти все медицинские работники, включая медицинских сестер, высококвалифицированных медицинских работников и врачей, будут применять в своей клинической практике УЗИ у постели больного (рис. 1.4). Во всем мире системы здравоохранения ставят своей целью обеспечить высококачественную и экономически эффективную медицинскую помощь, а применение УЗИ у постели больного может способствовать достижению этой цели посредством снижения частоты

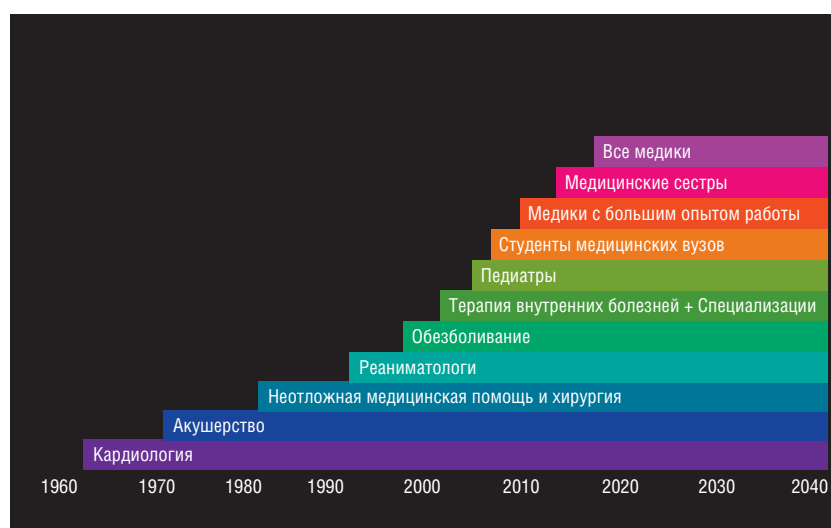

Рис. 1.4. Интеграция ультразвукового исследования у постели больного в различные области медицины

развития процедурных осложнений, снижения продолжительности лечения, уменьшения стоимости дополнительного тестирования и снижения частоты применения визуализации с использованием ионизирующего излучения. Понимание этих задач может способствовать достижению конечной цели — улучшению качества обслуживания пациентов и результатов лечения.

## Контрольные вопросы

1. Кто считается первым человеком, использовавшим ультразвук для медицинской визуализации с целью диагностики?

- А. Джон Джулиан Уайлд.
- Б. Карл Гелльмут Герц.
- В. Сигео Сатомура.
- Г. Карл Теодор Дуссик.

Ответ: Г. Несколько врачей и ученых в 1930-х гг. конкурировали за право первым применить ультразвук в медицинских целях. Карл Теодор Дуссик — австрийский психиатр и невролог — считается первым врачом, который использовал ультразвук в медицинской диагностике в 1942 г. Он описал свои попытки визуализировать структуры головного мозга и внутричерепные опухоли с использованием ультразвука. Джон Джулиан Уайлд был хирургом, описавшим различие во внешнем строении здоровой и раковой тканей. Карл Гелльмут Герц разработал область эхокардиографии в сотрудничестве с Инге Эдлером. Сигео Сатомура был первым врачом, использовавшим ультразвуковую доплерографию в своих исследованиях движения сердечного клапана.

2. Какой протокол исследования был первым мультисистемным ультразвуковым исследованием у постели больного, признанным в 1990-х гг. стандартом лечения?

- А. Протокол быстрого УЗИ пациента в состоянии шока (RUSH).
- Б. Фокусированная трансторакальная эхокардиография (FATE).
- В. Фокусированное ультразвуковое исследование при травмах (FAST).
- Г. Лимитированное ультразвуковое исследование сердца (CLUE).

Ответ: В. Несмотря на то что хирурги и специалисты по оказанию неотложной медицинской помощи в 1970-х гг. начали проводить оценку пациентов с травмами с использованием УЗИ, только в 1990-х гг. был разработан протокол исследования FAST (Focused Assessment with Sonography in Trauma — фокусированное ультразвуковое

исследование при травмах), которое стало первым фокусированным УЗИ у постели больного, используемым для быстрого выявления угрожающих жизни состояний у пациентов с травмами. Мультисистемные протоколы УЗИ у постели больного, известные как RUSH (Rapid Ultrasound for Shock and Hypotension — быстрое УЗИ для оценки шока и гипотензии), FATE (Focused Assessed Transthoracic Echo — фокусированная трансторакальная эхокардиография) и CLUE (Cardiac Limited Ultrasound Examination — лимитированное УЗИ сердца) были описаны впоследствии в 2000-х гг., в настоящее время ни один из этих протоколов широко не распространен как стандарт лечения.

## СПИСОК ЛИТЕРАТУРЫ

1. Cardenas E. Emergency medicine ultrasound policies and reimbursement guidelines // *Emerg. Med. Clin. North Am.* 2004. Vol. 22, N 3. P. 829–838, x–xi.
2. Woo J. A Short History of the Development of Ultrasound in Obstetrics and Gynecology. URL: <http://www.ob-ultrasound.net/history1.html> (date of access March 18, 2015).
3. Newman P.G., Rozycki G.S. The history of ultrasound // *Surg. Clin. North Am.* 1998. Vol. 78, N 2. P. 179–195.
4. Eckel H. Sonography in emergency diagnosis of the abdomen [author's trans.] // *Rontgenblatter.* 1980. Vol. 33, N 5. P. 244–248.
5. Plummer D. Principles of emergency ultrasound and echocardiography // *Ann. Emerg. Med.* 1989. Vol. 18, N 12. P. 1291–1297.
6. Jehle D., Guarino J., Karamanoukian H. Emergency department ultrasound in the evaluation of blunt abdominal trauma // *Am. J. Emerg. Med.* 1993. Vol. 11, N 4. P. 342–346.
7. Han D.C., Rozycki G.S., Schmidt J.A. et al. Ultrasound training during ATLS: an early start for surgical interns // *J. Trauma.* 1996. Vol. 41, N 2. P. 208–213.
8. Rozycki G.S. Surgeon-performed ultrasound: its use in clinical practice // *Ann. Surg.* 1998. Vol. 228, N 1. P. 16–28.
9. Lichtenstein D. *L'échographie générale en réanimation.* Germany: Springer-Verlag, 2002.
10. Xirouchaki N., Magkanas E., Vaporidi K. et al. Lung ultrasound in critically ill patients: comparison with bedside chest radiography // *Intensive Care Med.* 2011. Vol. 37, N 9. P. 1488–1493.
11. Weiner M.M., Geldard P., Mittnacht A.J. Ultrasound-guided vascular access: a comprehensive review // *J. Cardiothorac. Vasc. Anesth.* 2013. Vol. 27, N 2. P. 345–360.
12. Wu S.Y., Ling Q., Cao L.H. et al. Real-time two-dimensional ultrasound guidance for central venous cannulation: a meta-analysis // *Anesthesiology.* 2013. Vol. 118, N 2. P. 361–375.
13. ACR-ACOG-AIUM-SRU practice guideline for the performance of obstetrical ultrasound. URL: [http://www.acr.org/~media/ACR/Documents/PGTS/guidelines/US\\_Obstetrical.pdf](http://www.acr.org/~media/ACR/Documents/PGTS/guidelines/US_Obstetrical.pdf) (revised 2018).
14. Labovitz A.J., Noble V.E., Bierig M. et al. Focused cardiac ultrasound in the emergent setting: a consensus statement of the American Society of Echocardiography and American College of Emergency Physicians // *J. Am. Soc. Echocardiogr.* 2010. Vol. 23, N 12. P. 1225–1230.

15. Endocrine Certification in Neck Ultrasound Candidate Handbook and Application. American Association of Clinical Endocrinologists. URL: <https://www.aace.com/files/ecnu-candidatehandbook.pdf> (date of access March 18, 2015).
16. Rao S., van Holsbeeck L., Musial J.L. et al. A pilot study of comprehensive ultrasound education at the Wayne State University School of Medicine: a pioneer year review // *J. Ultrasound Med.* 2008. Vol. 27, N 5. P. 745–749.
17. Hoppmann R.A., Rao V.V., Poston M.B. et al. An integrated ultrasound curriculum (iUSC) for medical students: 4-year experience // *Crit. Ultrasound J.* 2011. Vol. 3, N 1. P. 1–12.
18. Bahner D.P., Royall N.A. Advanced ultrasound training for fourth-year medical students: a novel training program at the Ohio State University College of Medicine // *Acad. Med.* 2013. Vol. 88, N 2. P. 206–213.
19. Bahner D.P., Adkins E.J., Hughes D. et al. Integrated medical school ultrasound: development of an ultrasound vertical curriculum // *Crit Ultrasound J.* 2013. Vol. 5, N 1. P. 6.
20. Kory P.D., Pellecchia C.M., Shiloh A.L. et al. Accuracy of ultrasonography performed by critical care physicians for the diagnosis of DVT // *Chest.* 2011. Vol. 139. P. 538–554.
21. Frederiksen C.A., Juhl-Olsen P., Andersen N.H. et al. Assessment of cardiac pathology by point-of-care ultrasonography performed by a novice examiner is comparable to the gold standard // *Scand. J. Trauma Resusc. Emerg. Med.* 2013. Vol. 21. P. 87.
22. Martin L.D., Mathews S., Ziegelstein R.C. et al. Prevalence of asymptomatic left ventricular systolic dysfunction in at-risk medical inpatients // *Am. J. Med.* 2013. Vol. 126, N 1. P. 68–73.
23. Nguyen A.T., Hill G.B., Versteeg M.P. et al. Novices may be trained to screen for abdominal aortic aneurysms using ultrasound // *Cardiovasc. Ultrasound.* 2013. Vol. 11, N 1. P. 42.
24. Spencer K.T., Kimura B.J., Korcarz C.E. et al. Focused cardiac ultrasound: recommendations from the American Society of Echocardiography // *J. Am. Soc. Echocardiogr.* 2013. Vol. 26, N 6. P. 567–581.
25. Buchanan M.S., Backlund B., Liao M.M. et al. Use of ultrasound guidance for central venous catheter placement: survey from the American Board of Emergency Medicine Longitudinal Study of Emergency Physicians // *Acad. Emerg. Med.* 2014. Vol. 21, N 4. P. 416–421.
26. Soni N.J., Reyes L.F., Keyt H. et al. Use of ultrasound guidance for central venous catheterization: a national survey of intensivists and hospitalists // *J. Crit. Care.* 2016. Vol. 36. P. 277–283.

# Физика и режимы ультразвуковых исследований

Майкл Мейетт ■ Пол К. Мохабир

## ОСНОВНЫЕ ПОЛОЖЕНИЯ

- В ультразвуковых исследованиях для визуализации внутренних органов используются звуковые волны; для сравнения при обзорной рентгенографии и компьютерной томографии (КТ) используется ионизирующее излучение.
- При использовании высокочастотных датчиков можно получить изображения с более высоким разрешением, но волны проникают не так глубоко, как при использовании низкочастотных датчиков; однако при использовании низкочастотных датчиков получаются изображения с более низким разрешением.
- Наиболее распространенным режимом, используемым при проведении УЗИ у постели больного, является В-режим, или двухмерный режим. Также в отдельных случаях используются М-режим и ультразвуковая доплерография.

## Общие сведения

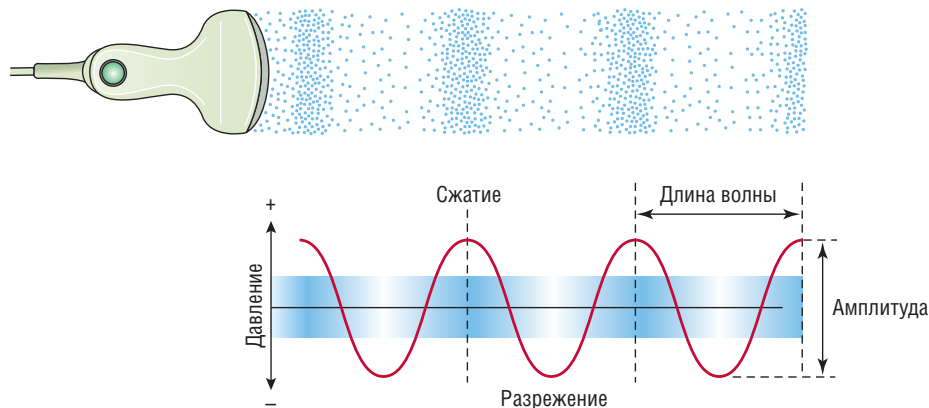
Использование ультразвука с целью диагностики в медицине началось в конце 1940-х гг., но изучение физики ультразвука восходит к Древней Греции. В VI в. до нашей эры Пифагор изучал гармонические колебания на струнных инструментах и описал уникальные свойства звуковых волн. К концу XVIII в. Лаззаро Спалланцани (Lazzaro Spallanzani) углубил знания ученых о звуковых волнах на основании результатов своих исследований эхолокации летучих мышей. Пьер и Жак Кюри (Pierre, Jacques Curie) в 1880 г. описали пьезоэлектрические свойства отдельных материалов, что послужило одним из важнейших событий в эволюции области УЗИ [1]. Многие другие ключевые события, такие как изобретение сонара Фессенденом (Fessenden) и Ланжевенном (Langevin) после того, как утонул «Титаник», и изобретение радара Уотсоном-Уоттом (Watson-Watt), продолжали формировать наше понимание физики ультразвука. Ультразвук начали использовать в медицине в конце 1940-х гг. благодаря работам Джорджа Людвига (George Ludwig) и Джона Уайлда (John Wild) в США и Карла Теодора Дуссика (Karl Theodore Dussik) в Европе [2–4].

Несмотря на то что технологический прогресс привел к усовершенствованию УЗ-аппаратов и улучшению качества изображений, в основе их работы до сих пор лежат те же физические принципы, что и столетия назад. Понимание физики ультразвука помогает медицинским работ-

никам правильно получать и интерпретировать изображения. В данной главе рассмотрены фундаментальные физические принципы ультразвука и режимы визуализации.

## Принципы

Звуковые волны испускает пьезоэлектрический материал, содержащийся в ультразвуковых датчиках, — чаще всего это синтетический керамический материал (титанат цирконата свинца). При приложении к пьезоэлектрическому материалу быстро меняющегося электрического напряжения в материале возникают соответствующие механические колебания. Поскольку данный материал быстро растягивается и сжимается, в прилегающем материале также возникают вибрации и образуется звуковая волна. Механические свойства пьезоэлектрического материала определяют диапазон частот образующихся звуковых волн. Звуковые волны проходят через среды посредством сжатия и расширения вещества (рис. 2.1). Данный процесс генерации механического напряжения при применении электрического сигнала к пьезоэлектрическому материалу называется *обратным пьезоэлектрическим эффектом*. Противоположный процесс — образование электрического сигнала при создании механического напряжения пьезоэлектрического материала — известен как *прямой пьезоэлектрический эффект*. Датчики генерируют ультразвуковые волны за счет обратного пьезо-



**Рис. 2.1.** Свойства звуковых волн. Звуковые волны представляют собой механические волны, распространяющиеся в средах за счет сжатия и расширения вещества, соответствующих участкам с высокой и низкой плотностью вещества. Амплитуда — это величина изменения давления между максимумами и минимумами, соответствующая «силе» звуковой волны. Длина волны — это расстояние между последовательными сжатиями или расширениями, которое зависит от частоты звуковых волн и скорости их проникновения в конкретную ткань

электрического эффекта, а отражающиеся ультразвуковые волны, или эхо, тот же датчик получает и преобразует в электрический сигнал за счет прямого пьезоэлектрического эффекта. Процессор компьютера анализирует полученный электрический сигнал и, основываясь на его амплитуде, выводит на экран изображение в шкале оттенков серого. Основными параметрами ультразвуковых волн являются частота, длина волны, скорость, мощность и интенсивность [5].

### Частота и длина волны

Термин «ультразвук» обозначает звуковые волны с частотой выше диапазона частот волн, слышимых человеческим ухом (>20 кГц). Обычно в медицинской сонографии используют диапазон частот от 1 до 15 МГц. Частота ( $f$ ) представляет собой количество циклов звуковых волн в секунду, или герц (Гц); она обратно пропорциональна длине волны ( $\lambda$ ) и прямо пропорциональна скорости распространения звука в определенной ткани ( $c$ ) по формуле:  $f = c/\lambda$ . Частота определяется свойствами пьезоэлектрических кристаллов, а скорость распространения волн определяется плотностью и жесткостью тканей. Средняя скорость проникновения ультразвука в тканях составляет 1540 м/с.

Два важных показателя УЗИ — это глубина проникновения волн и разрешение, или резкость, изображения; последнее обычно измеряется используемой длиной волны. Например, при использовании волн длиной 1 мм исследуемые изображения в масштабе менее 1 мм выглядят размытыми. Ультразвуковые волны более короткой длины характеризуются более высокой частотой и обеспечивают получение изображений с более высоким разрешением, но проникают на меньшую глубину. Напротив, ультразвуковые волны большей длины характеризуются более низкой частотой, они обес-

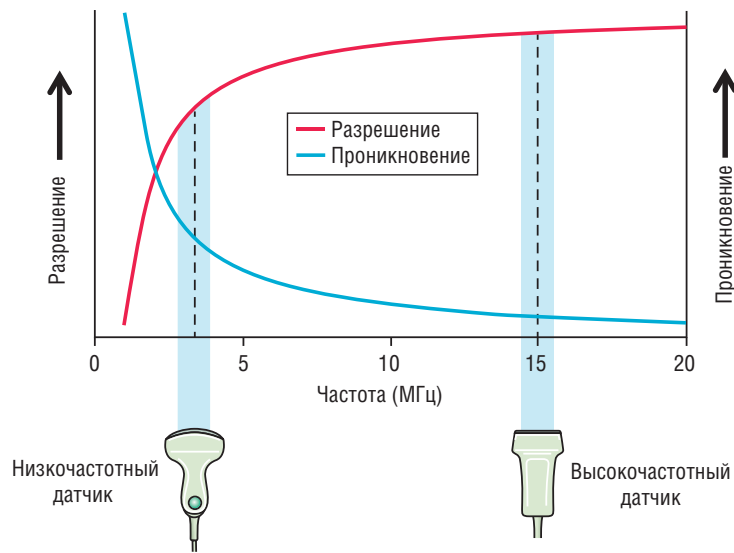
печивают получение изображений с более низким разрешением, но проникают глубже. Зависимость между частотой, разрешением и глубиной проникновения волн в типичный биологический материал проиллюстрирована на рис. 2.2. Максимизация разрешения в осевом направлении при сохранении достаточной глубины проникновения волн является основным условием выбора датчика с подходящей частотой. В линейных датчиках применяются более высокие частоты, их используют для визуализации поверхностных структур, чаще всего сосудов, мягких тканей и суставов. В конвексных и фазированных датчиках применяются более низкие частоты, их используют для визуализации глубинных структур грудной клетки, брюшной полости и таза.

### Мощность и интенсивность волн

Средняя мощность волны (Вт) — это суммарное количество энергии, передающейся ткани за определенное время. Интенсивность волны — это концентрация мощности в единице площади ( $\text{Вт}/\text{см}^2$ ). Интенсивность ультразвуковых волн определяет количество тепла, генерируемого в тканях. При соблюдении рекомендаций производителя УЗ-аппарата при проведении ультразвуковой диагностики в тканях обычно генерируется незначительное количество тепла. Однако количество генерируемого тепла становится важным, если речь идет о терапевтическом применении ультразвука, например при литотрипсии (см. раздел «Безопасность» ниже).

### Разрешение

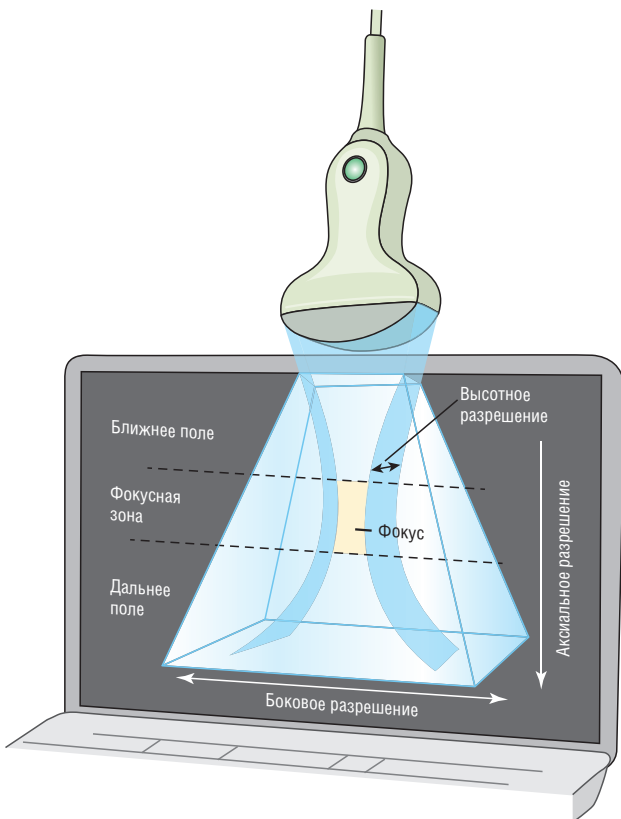
Разрешение изображения включает в себя аксиальную, латеральную, сагиттальную и временную составляющие (рис. 2.3). Аксиальное разреше-



**Рис. 2.2.** Зависимость между частотой, глубиной проникновения волн и разрешением изображения. При использовании высокочастотных ультразвуковых волн получаются изображения с высоким разрешением, однако данные волны проникают на меньшую глубину. При использовании низкочастотных ультразвуковых волн получаются изображения с более низким разрешением, но данные волны проникают глубже

ние — это способность различить два объекта вдоль оси ультразвукового луча, которая соответствует вертикальному разрешению на экране. Аксиальное разрешение зависит от частоты датчика. При использовании более высокой частоты получаются изображения с лучшим аксиальным раз-

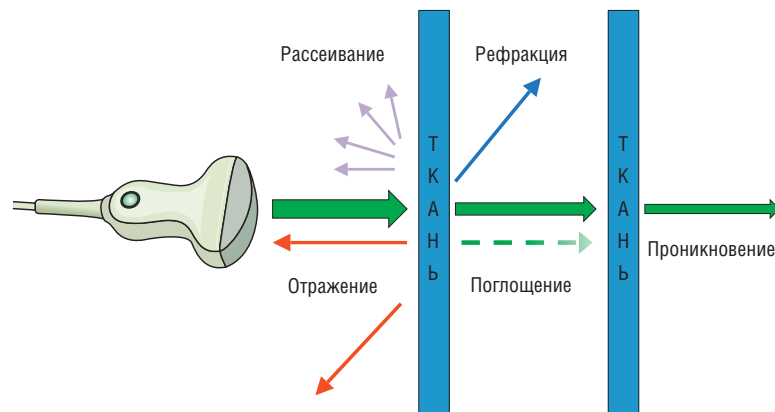
решением, но высокочастотные волны проникают на меньшую глубину. Боковое, или латеральное, разрешение — это способность различить два объекта, располагающиеся перпендикулярно относительно ультразвукового луча, данный тип разрешения зависит от ширины луча на заданной глубине. Можно оптимизировать боковое разрешение путем помещения целевой структуры в фокальную зону ультразвукового луча. Ультразвуковой луч имеет изогнутую форму, и фокальная зона представляет собой самое узкое место луча, характеризующееся максимальной интенсивностью. Боковое разрешение снижается при визуализации более глубоких структур из-за расходимости и более сильного рассеяния ультразвукового луча. Сагиттальное разрешение — это фиксированное свойство датчика, представляющее собой возможность различения объектов по высоте, или толщине, ультразвукового луча. На общее разрешение полученного изображения оказывает влияние количество отдельных кристаллов, испускающих и принимающих ультразвуковые волны, а также их чувствительность. Под временным разрешением понимают четкость, или разрешение, подвижных структур (подробная информация о разрешении изображений приведена в главе 3).



**Рис. 2.3.** Типы разрешения. Аксиальное, боковое и сагиттальное разрешения изображения в зависимости от ультразвукового луча и отображения

## Получение эхограмм

Отражение, преломление, рассеивание, передача и поглощение тканями звуковых волн происходит за счет различий в физических свойствах тканей (рис. 2.4). Получение изображений происходит из-за отражения звуковых волн и попадания их обратно на датчик. Датчики принимают

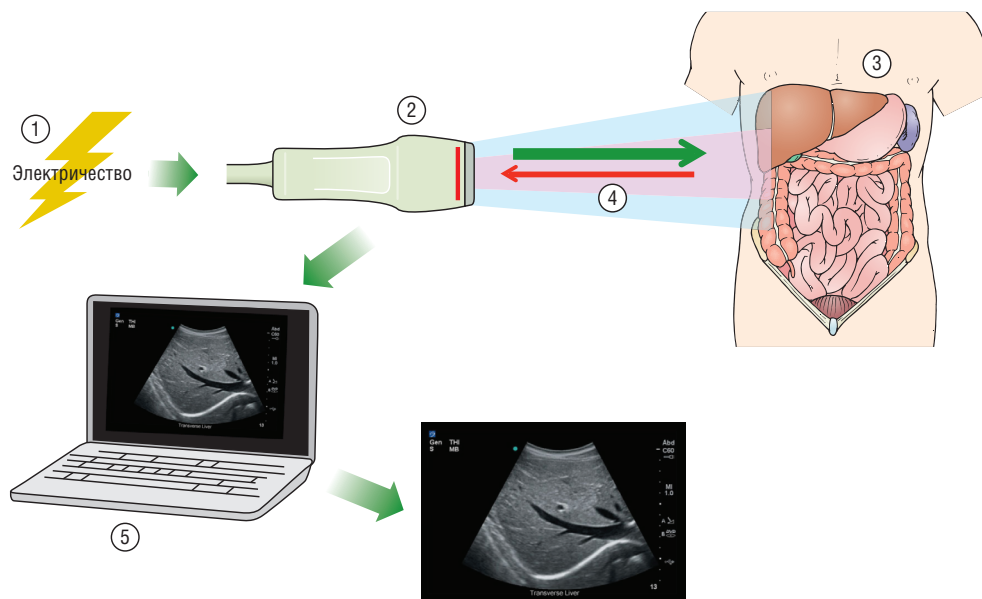


**Рис. 2.4.** Взаимодействие ультразвука и тканей. Ультразвуковые волны отражаются, преломляются, рассеиваются, передаются и поглощаются на границах тканей

возвращающиеся звуковые волны и регистрируют их интенсивность. Механическая деформация пьезоэлектрического материала датчика приводит к образованию электрического импульса, пропорционального амплитуде возвращающихся звуковых волн. Совокупность электрических импульсов образует карту из точек разных оттенков серого, которую мы видим на экране как сонограмму. Глубина залегания структур вдоль оси ультразвукового луча определяется временной задержкой, с которой эхо возвращается на датчик. Датчик импульсно испускает и принимает звуковые волны, в результате чего получается динамическое изображение (рис. 2.5). Отражение звуковых волн и их проникновение через ткани зависят от двух важных параметров: акустического сопротивления и затухания.

### Акустическое сопротивление

Скорость проникновения звуковых волн в ткани — это скорость звука в тканях, зависящая от их физических свойств. Акустическое сопротивление — это сопротивление тканей проникновению ультразвуковых волн, которое является неизменным свойством ткани и определяется плотностью массы конкретной ткани и скоростью распространения в ней волны (табл. 2.1). Различия в акустическом сопротивлении определяют отражательную способность для звуковых волн на границе между тканями. Чем больше разница в акустическом сопротивлении, тем сильнее отражение звуковых волн. Например, на границе тканей с воздухом звуковые волны отражаются во всех направлениях (или рассеиваются), что связано с большой разницей величин акустического сопротивления воздуха и тканей



**Рис. 2.5.** Получение эхограмм: 1 — приложение колебательного напряжения к пьезоэлектрическим элементам; 2 — пьезоэлектрические элементы быстро вибрируют, генерируя звуковые волны; 3 — ультразвуковой луч проникает в ткани; 4 — эхосигналы (отраженные звуковые волны) возвращаются в датчик; 5 — эхосигналы превращаются в электрические, которые преобразуются в изображения в шкале оттенков серого

**Таблица 2.1.** Акустическое сопротивление различных тканей [6–8]

Ткань или материал	Плотность, г/см <sup>3</sup>	Скорость звука, м/с	Акустическое сопротивление, кг/см <sup>2</sup> ×10 <sup>6</sup>
Воздух	0,001225	340	0,0004
Жировая ткань	0,95	1450	1,38
Кровь	1,055	1575	1,66
Печень	1,06	1590	1,69
Кость	1,9	4080	7,75
Металл (например, титан)	4,5	5090	22,9

тела. Отражение звуковых волн на границе контакта тканей с воздухом объясняет необходимость заполнения пространства между датчиком и поверхностью кожи жидкой средой, чаще всего гелем, который обеспечивает передачу звуковых волн в тело. УЗ-аппараты откалиброваны таким образом, чтобы регистрировать небольшие различия сопротивления, поскольку только 1% звуковых волн отражается и попадает обратно на датчик. Большинство звуковых волн (99%) рассеиваются, преломляются или поглощаются и не возвращаются к датчику.

### Затухание

По мере прохождения звуковых волн через ткани количество энергии снижается, это снижение количества энергии называется *затуханием*. Затухание обусловлено поглощением, отклонением и расходимостью звуковых волн, зависит от коэффициента затухания тканей, частоты звуковых волн и расстояния, пройденного звуковыми волнами [9]. Каждому типу тканей присущ определенный коэффициент затухания (табл. 2.2). Под поглощением, основной причиной затухания, понимают передачу энергии звука тканям в виде тепловой энергии. Образование тепла является важным вопросом, связанным с безопасностью УЗИ (см. раздел «Безопасность» далее) [10]. Поглощение также является важнейшим фактором, определяющим глубину проникновения ультразвука. Высокочастотные звуковые волны поглощаются лучше, поэтому они проникают не так глубоко, как низкочастотные звуковые волны. Преломление волн, еще одна причина затухания, связано одновременно с отражением, преломлением и рассеиванием энергии в тканях. Отклонение приводит к снижению амплитуды эха, особенно если исследуемые поверхности контакта тканей не перпендикулярны ультразвуковому лучу. Термин «расходимость» обозначает снижение

**Таблица 2.2.** Коэффициенты затухания различных материалов

Ткань или материал	Затухание, дБ/см/МГц
Вода	0,0022
Кровь	0,15
Мягкие ткани	0,75
Воздух	7,50
Кость	15,00

интенсивности ультразвукового луча по мере его расширения вследствие распространения фиксированного количества акустической энергии на более обширной площади. Чтобы преодолеть затухание, можно попробовать увеличить усиление или амплифицировать сигнал при последующей обработке изображения. Однако увеличение усиления оказывает влияние как на сигнал, так и на шум. При регулировке усиления можно изменить только сгенерированное компьютером изображение, но не повысить качество сигнала.

## Режимы

Использование различных режимов ультразвуковой визуализации позволяет оценить различные характеристики одних и тех же структур. Далее мы обсудим следующие режимы визуализации: двумерный (2D), или режим яркости (В-режим); режим движения (М-режим) и доплерографические режимы (D-режим).

### Двумерный режим

В двумерном (2D) режиме выполняют большинство диагностических УЗИ, данный режим является режимом, установленным по умолчанию в большинстве УЗ-аппаратов. Данный режим также называют *В-режимом*, или режимом яркости (от английского слова «brightness»), поскольку эхогенность, или «яркость», наблюдаемых структур зависит от интенсивности отражаемых сигналов. Структуры, передающие все звуковые волны и не отражающие их, являются *анэхогенными* и отображаются на эхограмме черным цветом. Анэхогенны обычно структуры, содержащие жидкости, например кровь, желчь и моча. *Гипоэхогенными* называются структуры, отражающие меньшее количество звуковых волн, чем окружающие структуры, например кора почек по отношению к печени. Структуры, отражающие одинаковое количество звуковых волн, называют *изоэхогенными*. Гипо- и изоэхогенные структуры на изображении показаны оттенками серого, обычно такие структуры характерны для паренхиматозных органов, мягких тканей и мышц.