Оглавление

Участники издания 7
Предисловие 13
Список сокращений и условных обозначений 15

Раздел I

Анатомия и физиология пищеварительной системы при старении человека 17

Глава 1. Возрастные изменения органов и тканей жевательного аппарата у взрослого человека (*А.К. Иорданишвили*) 19

Глава 2. Анатомия и физиология пищевода и желудка при старении человека (*Л.П. Хорошинина, В.П. Новикова, Т.В. Медведева*) 27

Глава 3. Анатомия и физиология поджелудочной железы при старении человека (*Л.П. Хорошинина, Иминьнияцзы Айли, Т.В. Медведева*) 32

Глава 4. Анатомия и физиология печени при старении человека (*Л.П. Хорошинина, А.С. Галенко, В.Н. Федорец, Т.В. Медведева*) 37

Глава 5. Анатомия и физиология кишечника при старении человека (*Л.П. Хорошинина, Т.В. Медведева*) 43

Раздел II

Основные методы функционального обследования органов пищеварения в гериатрии 49

Глава 6. Особенности общения с гериатрическими пациентами и сбора анамнеза у пациентов пожилого и старческого возраста (*Л.П. Хорошинина*) 53

Глава 7. Функциональные методы исследования пищевода и желудка (*В.П. Новикова, Л.П. Хорошинина*) 63

Глава 8. Основные функциональные методы исследования поджелудочной железы и печени (*В.П. Новикова, Л.П. Хорошинина*) 91

Глава 9. Основные методы функционального исследования кишечника (*В.П. Новикова, Л.П. Хорошинина*) 100

Раздел III

Эндоскопические, морфологические, иммунологические и лучевые методы исследования в гериатрической гастроэнтерологии 119

Глава 10. Эндоскопические методы исследования в гастроэнтерологии (*В.П. Новикова, Л.П. Хорошинина*) 122

Глава 11. Морфологические методы исследования органов желудочно-кишечного тракта (*Е.Ю. Калинина, В.П. Новикова*) 134

Глава 12. Иммунологические методы диагностики в гастроэнтерологии (*В.П. Новикова, О.П. Гурина*) 143

Глава 13. Методы лучевой диагностики заболеваний и повреждений органов пищеварения (*В.Е. Савелло, А.М. Антонова, Т.А. Шумакова*) 151

Раздел IV

Вопросы питания 167

Глава 14. Нарушения питания (*И.Е. Хорошилов*) 169

Глава 15. Нутриционная поддержка: энтеральное питание (*И.Е. Хорошилов*) 177

Глава 16. Нутриционная поддержка: парентеральное питание (*И.Е. Хорошилов*) 191

Раздел V

Основные принципы использования лекарственных средств у пожилых и старых людей 207

Глава 17. Фармакокинетика в гериатрии (*К.И. Моносова*) 209

Глава 18. Фармакодинамика в гериатрии (*К.И. Моносова*) 213

Глава 19. Лекарственные ятрогении (*В.М. Седов*) 227

Раздел VI

Заболевания слизистой оболочки полости рта, губ и языка 245

Глава 20. Красный плоский лишай (*А.К. Иорданишвили*) 247

Глава 21. Глоссалгия (*А.К. Иорданишвили*) 253

Глава 22. Синдром гальванизма (*А.К. Иорданишвили*) 261

Глава 23. Протезные стоматиты (*А.К. Иорданишвили*) 265

Глава 24. Хроническая очаговая стоматогенная инфекция (*А.К. Иорданишвили*) 269

Глава 25. Одонтогенная подкожная гранулема лица (*А.К. Иорданишвили*) 275

Глава 26. Лейкоплакия слизистой оболочки полости рта (*А.К. Иорданишвили*) 279

Глава 27. Абразивный преканкрозный хейлит Манганотти (*А.К. Иорданишвили*) 283

Глава 28. Рак губы (*А.К. Иорданишвили*) 285

Глава 29. Рак языка (*А.К. Иорданишвили*) 290

Глава 30. Рак верхней челюсти (*А.К. Иорданишвили*) 293

Глава 31. Рак слизистой оболочки полости рта (дна полости рта) (*А.К. Иорданишвили*) 298

Глава 32. Рак нижней челюсти (*А.К. Иорданишвили*) 301

Глава 33. Саркома челюсти (*А.К. Иорданишвили*) 304

Глава 34. Злокачественные образования слюнных желез (*А.К. Иорданишвили*) 307

Раздел VII

Заболевания пищевода 313

Глава 35. Гастроэзофагеальная рефлюксная болезнь (*И.Г. Пахомова*) 315

Глава 36. Пищевод Барретта (*Л.П. Хорошинина*) 323

Глава 37. Рак пищевода (*А.Г. Васильев, Л.А. Павлова*) 340

Раздел VIII

Заболевания желудка и двенадцатиперстной кишки 357

Глава 38. Хронический гастрит (*В.П. Новикова, Ю.С. Карпеева*) 359

Глава 39. Язвенная болезнь желудка и двенадцатиперстной кишки (*Н.В. Барышникова, Л.Н. Белоусова*) 367

Глава 40. Симптоматические (острые) язвы желудка и двенадцатиперстной кишки (*И.Г. Пахомова, И.А. Оганезова*) 376

Глава 41. НПВП-гастроэнтеропатии (*И.Г. Пахомова*) 386

Глава 42. Хронический дуоденит (*В.П. Новикова, Е.Ю. Калинина*) 397

Глава 43. Диабетический гастропарез (*В.И. Один, Е.О. Куневич*) 403

Глава 44. Рак желудка (*И.И. Дзидзава, О.В. Баринов*) 419

Раздел IX

Заболевания поджелудочной железы 429

Глава 45. Острый панкреатит у пожилых и старых людей (*В.Р. Гольцов, В.В. Невельский*) 431

Глава 46. Хронический панкреатит (*Л.П. Хорошинина, В.Р. Гольцов, В.В. Невельский*) 442

Глава 47. Рак поджелудочной железы (*В.Р. Гольцов, В.В. Невельский*) 462

Раздел X

Заболевания гепатобилиарной системы 475

Глава 48. Желчекаменная болезнь (*Л.П. Хорошинина, П.В. Селиверстов*) 478

Глава 49. Хронический вирусный гепатит В (*Е.Н. Зиновьева*) 486

Глава 50. Хронический вирусный гепатит С (*Е.Н. Зиновьева*) 496

Глава 51. Лекарственные поражения печени (*Е.Н. Зиновьева*) 507

Глава 52. Жировая дегенерация печени (*Л.П. Хорошинина, П.В. Селиверстов*) 516

Глава 53. Фиброз печени (*С.Н. Мехтиев, О.А. Мехтиева*) 523

Глава 54. Цирроз печени (*С.Н. Мехтиев, О.А. Мехтиева*) 534

Глава 55. Печеночная недостаточность (*С.Н. Мехтиев, О.А. Мехтиева*) 545

Раздел XI

Заболевания кишечника 555

Глава 56. Микробиота пожилого человека (*А.Н. Суворов*) 557

Глава 57. Шигеллез (*С.М. Захаренко*) 567

Глава 58. Функциональная диарея (*Л.Н. Белоусова, Н.В. Барышникова*) 577

Глава 59. Запоры (*К.А. Шемеровский, Л.П. Хорошинина*) 584

Глава 60. Дивертикулярная болезнь толстой кишки (*К.А. Шемеровский, Л.П. Хорошинина*) 592

Глава 61. Острая кишечная непроходимость (*Т.Л. Горшенин*) 600

Глава 62. Рак прямой кишки (*О.А. Литвинов, Е.В. Житихин, И.Г. Игнатович*) 608

Глава 63. Недержание кала (*К.А. Шемеровский*) 616

Раздел XII

Анемии 625

Глава 64. Железодефицитная анемия (*С.В. Волошин, А.Н. Богданов, Е.Р. Шилова*) 628

Глава 65. B_{12}-дефицитные анемии (*С.В. Волошин, А.Н. Богданов, А.Ю. Кувшинов*) 635

Глава 66. Фолиеводефицитная анемия (*С.В. Волошин, А.Н. Богданов*) 642

Раздел XIII

Избранные вопросы 647

Глава 67. Острые отравления прижигающими веществами, поражающие желудочно-кишечный тракт (*А.Н. Лодягин, А.М. Антонова, В.Е. Савелло, А.Г. Синенченко, И.А. Шикалова, Б.В. Батоцыренов, Т.А. Шумакова, О.Л. Балабанова*) 649

Глава 68. Хроническая абдоминальная ишемия (*Л.П. Хорошинина, А.С. Галенко, А. Лоусон*) 668

Глава 69. Лимфомы желудочно-кишечного тракта (*С.В. Волошин, Ю.А. Криволапов, А.Ю. Кувшинов, Е.О. Куневич*) 683

Глава 70. Меланома кожи головы, шеи, слизистых оболочек желудочно-кишечного тракта (*А.К. Иорданишвили*) 696

Список литературы 704

Приложение. Термины и определения 730

Анатомия и физиология пищеварительной системы при старении человека

Раздел I

Главы

1 Возрастные изменения органов и тканей жевательного аппарата у взрослого человека 19
2 Анатомия и физиология пищевода и желудка при старении человека 27
3 Анатомия и физиология поджелудочной железы при старении человека 32
4 Анатомия и физиология печени при старении человека 37
5 Анатомия и физиология кишечника при старении человека 43

Глава 1 Возрастные изменения органов и тканей жевательного аппарата у взрослого человека

Жевательный аппарат — часть пищеварительного аппарата, состоит из органов, выполняющих механическую и химическую обработку пищевых продуктов. Жевательный аппарат человека — сложная взаимодействующая и взаимозависимая система органов, принимающих участие не только в пищеварении, но и в дыхании, в формировании голоса и речи. Жевательный аппарат формирует твердая опора — скелет, височно-нижнечелюстной сустав; жевательные мышцы; системы органов для захватывания пищи и придания ей консистенции для последующего проглатывания (губы, щеки с их мимической мускулатурой, мягкое нёбо и язык; специальные органы, необходимые для механического раздробления пищи — зубы; органы, выделяющие слизь, секреты и ферменты (слюнные железы); специфический нервный аппарат, определяющий качественные особенности пищи и большое рецепторное поле, воспринимающее тактильные, термические и все другие внешние раздражения; часть речевого аппарата — резонатора (щеки, губы, язык, твердое нёбо) и формирователей звуков. Функция жевания состоит из основных фаз: открывания, закрывания рта, перемещения нижней челюсти вперед и назад, вправо и влево и комбинированных ее движений — осуществляется при изменении состояния жевательной мускулатуры (сокращение и расслабление), соотношения элементов височно-нижнечелюстного сустава и взаимоотношения между зубными рядами.

Процессы старения организма определяют изменения во всех органах и тканях жевательного аппарата, в том числе зубах, слизистой оболочке полости рта, языка, губ и коже лица, а также в жевательных и мимических мышцах, височно-нижнечелюстном суставе и в костной ткани челюстей. Возрастные морфофункциональные изменения затрагивают твердые (эмаль, дентин, цемент) и мягкие (пульпа) ткани зубов: эмаль со временем постепенно стирается, изменяется ее цвет от белого с синеватым или желтоватым оттенком к желто-коричневому, она становится менее прозрачной, в ее толще возникают заметные без увеличительных приборов трещины (рис. 1.1, см. цв. вклейку), что объясняется образованием значительного количества вторичного дентина, уменьшением слоя эмали и изменениями в пульпе. Цвет

зубов также зависит от степени проникновения красящих элементов слюны и пищи в органические вещества эмали.

С возрастом изменяется прочность эмали, например, известен феномен относительной кариесустойчивости эмали, приобретаемой с возрастом. Равномерное изнашивание эмали и дентина в процессе жизни укладывается в следующую схему последовательности стирания поверхностей зубов: к 25 годам отмечается незначительная стертость на режущем крае резцов; к 30 годам — небольшое обнажение дентина резцов с начальными явлениями стирания бугров жевательных зубов; к 35 годам — резкое обнажение дентина резцов, выраженная стертость бугров жевательных зубов; к 40 годам — уменьшение высоты резцов за счет стертости, обнажение дентина жевательных зубов; иногда такие изменения происходят раньше при патологическом течении стираемости (рис. 1.2, см. цв. вклейку); к 45 годам — выраженная стертость резцов и жевательных зубов, выпадение отдельных коренных зубов; с 50 лет — постепенное кратерообразное углубление центрального отдела жевательных зубов; к 60 годам — значительная стертость выравнивает поверхность жевательных зубов. Данная схема последовательности стирания твердых тканей зубов широко используется в судебно-медицинской практике для установления возраста по стоматологическому статусу.

Изучение морфологической структуры твердых тканей зубов на микроуровне свидетельствует, что с возрастом у пациентов в эмали появляются многочисленные дефекты в виде сколов и трещин как в коронковой части зуба, так и в области эмалево-цементного соединения; в дентине наблюдается частичная (средний возраст) или полная (пожилой и старческий возраст) облитерация дентинных канальцев. Такие морфологические изменения твердых тканей зубов наиболее часто встречаются в пожилом и старческом возрасте и сопровождают некариозные поражения (клиновидные дефекты, повышенная стираемость зубов).

Основными причинами, вызывающими потерю зубов, являются осложненный кариес (периодонтит) и патология пародонта (пародонтит). С возрастом уменьшается потеря зубов от периапикальных воспалительных процессов и увеличивается потеря зубов в связи с воспалительными заболеваниями пародонта: локализованный и генерализованный пародонтит. Основной причиной потери зубов в молодом возрасте являются периапикальные очаги одонтогенной инфекции, реже заболевания тканей пародонта (пародонтит). У людей зрелого возраста основной причиной потери зубов становятся воспалительные заболевания пародонта (пародонтиты), удаление зубов в связи с периапикальными воспалительными процессами встречается уже реже — такая закономерность далее сохраняется в пожилом

и старческом возрасте. В среднем у мужчин этой возрастной группы отсутствует 11,9±2,3 зубов, у женщин — 7,4±1,1 зубов. Полное отсутствие зубов в этой возрастной группе людей встречается менее чем в 1% случаев. Наибольшая потеря зубов отмечается у людей старших возрастных групп. Среди людей пожилого возраста потеря зубов в среднем у мужчин 16,6±1,2 зубов, у женщин — 12,5±1,5 зубов, а в старческом возрасте 27,3±2,3 и 24,8±2,2 зубов соответственно. Во всех возрастных группах у мужчин отмечается большее число удаленных зубов, чем у женщин, что связывают с более качественным выполнением женщинами правил индивидуального ухода за полостью рта, в том числе за зубами.

Основные возрастные изменения пульпы заключаются в ее атрофии. Пульпа с возрастом превращается в склерозированную соединительную ткань, и лишь пододонтобластический слой корневой пульпы остается построенным по типу рыхлой соединительной ткани.

У людей пожилого возраста, как правило, одонтобластический слой состоит лишь из 2–3 рядов клеток, а в старческом возрасте возникает вакуольная дистрофия одонтобластов, их слой разрыхляется и замещается соединительной тканью. В корневой пульпе отмечается ретикулярная атрофия, а именно пульпа представляет грубоволокнистые тяжи с редкими островками одонтобластов, среди которых встречаются известковые соли — петрификаты (рис. 1.3). Дентикли (образования из дентина или дентиноподобной ткани, формирующиеся в результате минерализации коронковой и корневой пульпы) встречаются у людей старших возрастных групп в 1,5–2 раза чаще при нарушениях обмена, камнеобразовании в мочевыделительной и желчевыделительной системах.

Пародонт зуба играет основную защитную, адаптационную роль по отношению к различным жевательным нагрузкам при пережевывании пищи. Выносливость к жевательным нагрузкам пародонта зависит от возраста, общего состояния здоровья человека, состояния иммунной системы, процесса старения, соотношения длины коронки и корня зуба, а также состояния десны. С возрастом выносливость пародонта значительно снижается, круговая связка зуба дегенерирует и нарушается ее связь с цементом корня. Физиологической компенсацией ослабления пародонта является стираемость твердых тканей зуба. Возрастное прогрессирование

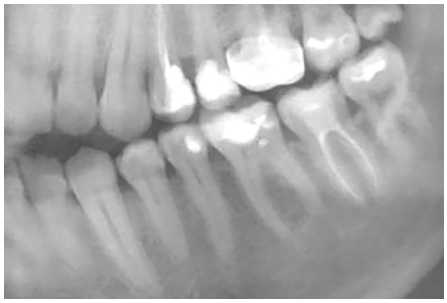

Рис. 1.3. Фрагмент ортопантомограммы больного П., 42 года, страдающего слюнно-каменной болезнью; визуализируется единичный дентикль в 3.6 зубе (Иорданишвили А.К., 2015)

деструкции пародонта является следствием утраты зубов, снижения уровня десны из-за прогрессирующей потери костной ткани. Возрастные изменения периодонта у человека в возрасте 60 лет проявляются сужением периодонтальной щели. Сужение выражено более чем в 10 раз по сравнению с молодым организмом в 13–20 лет. У людей старших возрастных групп поверхность альвеолярной кости зазубренная, неровная, а костная ткань челюстей содержит меньшее количество волокон и клеток, чем у молодых людей. С возрастом возникают неровности цемента корня зубов, особенно у людей старших возрастных групп. За счет аппозиционного роста цемента происходит атрофия и дегенеративные изменения в тканях периодонта. Еще в 1940 г. H. Euler описал феномен снижения физиологической подвижности естественных зубов у людей пожилого и старческого возраста из-за сужения, а порой исчезновения периодонтальной щели и появления симптомов анкилозирования зуба. Также установлено, что с возрастом снижается чувствительность рецепторов периодонта, особенно при развитии воспалительной или дистрофической патологии пародонта за счет появления патологических пародонтито-мускулярного и пародонтозо-мускулярного патологических рефлексов жевательного аппарата.

По мере старения человека происходят инволютивные процессы в костях лицевого скелета (за исключением скуловой кости), в том числе в челюстях. Установлено, что содержание воды, органических и неорганических веществ в костной ткани челюстей подвержено возрастным изменениям: так, в молодом возрасте содержание неорганического матрикса составляет 42,4±1,9%, в среднем возрасте — 43,2±1,85%, в пожилом возрасте — 47,1±1,3%, в старческом — 50,3%. У людей пожилого и старческого возраста анатомически имеются более большие размеры верхнечелюстных пазух, чем у людей молодого и среднего возраста, что очевидно связано с возрастной атрофией костной ткани верхней челюсти, а также с утратой естественных зубов. Средние размеры верхнечелюстных пазух в пожилом и старческом возрасте меньше у женщин, чем у мужчин. Морфометрические показатели верхнечелюстных пазух в пожилом и старческом возрасте не зависят от возраста и определяются утратой естественных зубов, премоляров и моляров; от степени утраты зубов верхней челюсти (частичная или полная) также зависит структура и оптическая плотность костной ткани в области дна верхнечелюстных пазух. Утрата премоляров и моляров приводит к снижению оптической плотности костной ткани альвеолярного отростка верхней челюсти в области дна пазухи до 179±59 HU. По мере старения организма человека происходит утрата естественных зубов, возникает атрофия альвеолярной части нижней челюсти (аналогично верхней челюсти), которая реализуется в центробежном направлении. Если на верхней челюсти после утраты

зубов альвеолярный отросток подвержен атрофии в большей степени с вестибулярной стороны, то альвеолярная часть нижней челюсти после утраты зубов атрофируется в большей степени с язычной стороны. Прогрессирование возрастных атрофических процессов в беззубых челюстях приводит к возникновению у человека «старческой» прогении. Такое соотношение челюстей при полной потери зубов возникает из-за атрофических процессов челюстей, когда происходит увеличение угла нижней челюсти при атрофии альвеолярного отростка верхней и альвеолярной части нижней челюсти, что подчеркивает развивающееся прогеническое соотношение беззубых челюстей. Для этого состояния характерно прогеническое соотношение беззубых челюстей (альвеолярная дуга нижней челюсти становится больше альвеолярной дуги верхней челюсти): в таких условиях изменяется направление жевательной нагрузки на нижнюю челюсть, что может сказываться на ее прочностных свойствах. Прогения в большей степени делает лицо старческим, чем его возрастные изменения. У старого человека смещаются нижнечелюстные и подбородочные отверстия, а у долгожителей атрофические процессы в нижней челюсти настолько резко выражены, что нижнечелюстной канал в области подбородочного отверстия может не обнаруживаться. Иногда наблюдается расширение нижнечелюстного канала у людей старших возрастных групп из-за имеющегося остеопороза нижней челюсти. Возрастные изменения костной ткани челюстей (атрофия) приводят к оголению шейки естественных зубов, что может обусловливать в клинической практике гиперестезию твердых тканей зуба. Возрастная атрофия сопровождается равномерным снижением высоты альвеолярной части нижней челюсти на всем протяжении зубного ряда. Утрата зубов приводит к ускоренным процессам убыли костной ткани в области альвеолярной части нижней челюсти, что сопровождается уменьшением ее высоты, а при значительной утрате зубов наблюдается увеличение нижнечелюстного угла. Наиболее отчетливо эти процессы можно наблюдать на беззубых челюстях.

С возрастом состояние слизистой оболочки полости рта и языка существенно изменяется, что зависит от сопутствующих заболеваний, особенно патологии эндокринной системы: у людей различных возрастных групп при различных заболеваниях внутренних органов отмечено возрастное снижение митотической активности эпителиальных клеток; у людей старших возрастных групп отмечено уменьшение числа слоев эпителия слизистой оболочки полости рта. Для людей пожилого и старческого возраста характерно повышение порогов вкусовой чувствительности языка на сладкое, соленое, кислое и горькое, то есть на все виды раздражителей, что можно объяснить возрастными дистрофическими изменениями эпителия языка и вкусовых луковиц. По мере старения у людей повышается порог болевой

чувствительности слизистой оболочки полости рта, вкусовой чувствительности языка, наблюдается нарушение функциональной мобильности вкусовых рецепторов языка.

Чаще всего возрастные изменения кожи лица оцениваются по наличию и глубине морщин. В 20 лет у мужчин начинают углубляться носогубные складки, у женщин появляются лобные морщины. В 24 года у мужчин появляются морщины у наружных углов глаз и позади ушных раковин, у женщин — начало углубления носогубных складок. В 26 лет у мужчин морщины достигают глубины 0,5 мм, у женщин в этом возрасте появляются морщины у наружных углов глаз и позади ушных раковин. В 30 лет у мужчин появляются морщины под глазами, у некоторых — одиночная щечная морщина. В этом же возрасте для женщин характерно появление 1–2 циркулярных морщин на шее спереди. В 35 лет у мужчин появляются межбровные и предкозелковые морщины, начинают углубляться складки, расположенные у углов рта; морщины у наружных углов глаз увеличиваются в количестве и расходятся лучами к вискам. У 35-летних женщин появляются межбровные морщины и под глазами, а также начинают углубляться складки у углов рта. В 40 лет у мужчин появляются морщины лобные, межбровные, шейные, предкозелковые и у наружных углов глаз глубиной и около 1 мм; носогубная борозда глубиной до 4 мм, а одиночная щечная морщина — до 2 мм. В этом же возрасте у женщин появляются предкозелковые морщины; морщины лобные, у наружных углов глаз и на шее глубиной до 1 мм, а носогубная борозда — до 4 мм. В 45 лет у мужчин отмечается нависание складок верхнего века у наружного края глаза и появляются морщины на задней поверхности шеи; лобные морщины углубляются и поворачивают на виски. У женщин в 45 лет отмечается нависание складок верхних век у наружных краев глаз; лобные морщины удлиняются и поворачивают на виски. В 50 лет у мужчин морщины лобные, межбровные, шейные, предкозелковые и у наружных углов глаз глубиной около 1,5 мм, носогубные борозды — до 6 мм, у углов рта — до 4 мм. В 50 лет у женщин намечаются морщины на верхней губе, на щеках и на задней поверхности шеи; носогубные борозды глубиной до 6 мм, у углов рта — 4 мм. У мужчин в 55 лет появляются морщины на ушных мочках, на переносице и на верхней губе, реже — «мешки» под глазами. У женщин в 55 лет появляются морщины на нижней губе, на подбородке, на ушных мочках, на переносице, на носу, реже — «мешки» под глазами. В 60 лет для мужчин характерно появление морщин на нижней губе, на щеках, на подбородке, на носу; носогубные борозды глубиной до 8 мм, у углов рта — до 6 мм; замечается отвисание щек от дряблости кожи. Женщины в 60 лет имеют морщины лобные, межбровные, у углов рта, предкозелковые и другие глубиной до 2 мм, у углов рта — до 6 мм; также замечается отвисание щек от дряблости кожи. В 70 лет,

как у мужчин, так и у женщин, все лицо покрыто морщинами глубиной до 3 мм, носогубные борозды до 10 мм, у углов рта — до 7 мм. Старению кожи способствуют такие факторы окружающей среды, как избыточная солнечная радиация, длительное воздействие высоких и низких температур, низкая относительная влажность (особенно при воздействии холода и ветра), хронические механические и/или химические травмы, а также курение. В ряде случаев состояние кожи лица определяется образом жизни или бывшей профессией человека, однако на фоне утраты зубов и атрофии челюстей структурные изменения кожи лица проявляются наиболее отчетливо и характеризуются как «старческий рот», при котором губы смещаются внутрь, благодаря чему кончик носа приближается в губе при уменьшенной высоте нижней трети лица, что придает лицу старческий вид.

По мере развития и старения организма человека скорость секреции слюны увеличивается, а к старости — уменьшается, при этом у стариков секреция слюны уменьшается в результате атрофии паренхимы железы и атрофии клеток выводных протоков. По мере старения, на фоне снижения слюноотделения, в смешанной слюне происходит увеличение содержания общего белка, повышение вязкости слюны.

В жевательных и мимических мышцах также происходит незначительная атрофия мышечных волокон, склерозирование располагающейся между ними соединительной ткани и клетчатки, что способствует появлению функциональных нарушений их деятельности, поэтому у пожилых и старых людей чаще встречаются нецелесообразные функции (парафункции) жевательных и мимических мышц (то есть повышенная нецелесообразная активность, напряжение или даже спазм жевательных и мимических мышц, а также мышц языка), которые могут обусловливаться утратой зубов или пользованием съемными зубными протезами при неудовлетворительной их фиксации, а также профессиональными вредностями.

С возрастом, из-за утраты зубов или при их повышенной стираемости, головки нижней челюсти все более смещаются кзади и вовнутрь, а в «стареющем» височно-нижнечелюстном суставе уплощается хрящевая поверхность, наблюдается перестройка в суставном диске, головках нижней челюсти, связках вплоть до деформации мениска; вместо четырех слоев, покрывающих поверхность головок нижней челюсти, у людей старших возрастных групп выявляются только два слоя, при этом наружный слой, состоящий из коллагеновой соединительной ткани, преобразуется в волокнистый хрящ. К признакам «старческого височно-нижнечелюстного сустава» относят и изменения его синовиальной оболочки, которые выражаются в появлении «хрящеподобных» клеток наряду с дегенеративными нарушениями ворсин (вакуолизации, гомогенизации, отшнуровывании

и обызвествлении). К характерным признакам «стареющего» височно-нижнечелюстного сустава относят уплощение середины хрящевой поверхности и дегенеративные изменения клеток. Аналогичные возрастные изменения происходят в костных элементах суставных поверхностей височно-нижнечелюстного сустава. С возрастом имеющаяся частичная и/или полная потеря зубов, снижение межальвеолярной высоты, дистальный сдвиг нижней челюсти приводят к уменьшению линейных размеров головки нижней челюсти, глубины нижнечелюстной ямки, высоты суставного бугорка, а также к снижению толщины и прочности капсулы височно-нижнечелюстного сустава. При односторонних дефектах зубного ряда характерны асимметричные изменения суставных поверхностей и капсулы височно-нижнечелюстного сустава.

При старении значительно снижаются количественные и качественные характеристики пролиферативных процессов, что определяет выраженность восстановительного процесса при заживлении дефектов костей скелета, регенерацию костной ткани. Течение репаративного остеогенеза нижней челюсти у стареющего организма имеет существенные различия, как по сроку образования костного регенерата, так и его тканевому составу, что диктует необходимость поиска эффективных и безопасных способов и средств для оптимизации репаративного остеогенеза челюстей и других костей лицевого черепа. Подобная оптимизация необходима при лечении травм костей лицевого скелета, после проведенных хирургических вмешательствах при различных заболеваниях, повреждениях и опухолях челюстно-лицевой области.

Старение — процесс закономерный, вызывающий изменения во всех органах и тканях, затрагивающий и жевательный аппарат человека, являющийся первым звеном, обеспечивающим нормальное функционирование пищеварительной системы в целом.