

*Авторы:*

*Романчишен Анатолий Филиппович* — заведующий кафедрой госпитальной хирургии с курсами травматологии и ВПХ ФГБОУ ВО «Санкт-Петербургский государственный педиатрический медицинский университет», руководитель Санкт-Петербургского центра хирургии и онкологии органов эндокринной системы, действительный член Петровской, Сербской и Американской академий наук, заслуженный врач РФ, доктор медицинских наук, профессор;

*Вабалайте Кристина Викторовна* — доцент кафедры госпитальной хирургии с курсами травматологии и ВПХ ФГБОУ ВО «Санкт-Петербургский государственный педиатрический медицинский университет», кандидат медицинских наук;

*Зенкова Александра Владимировна* — ассистент кафедры хирургии им. Н. Д. Монастырского СЗГМУ им. И. И. Мечникова, кандидат медицинских наук

*Рецензенты:*

*Румянцев Павел Олегович* — заместитель директора Центра по инновационному развитию, заведующий отделом радионуклидной диагностики и терапии, доктор медицинских наук, профессор;

*Стяжкина Светлана Николаевна* — профессор кафедры факультетской хирургии Ижевской государственной медицинской академии, доктор медицинских наук

**Романчишен А. Ф., Вабалайте К. В., Зенкова А. В.**

Р69 Причины, предупреждение и результаты лечения послеоперационного гипопаратиреоза у больных тиреоидной патологией : учебное пособие / А. Ф. Романчишен, К. В. Вабалайте, А. В. Зенкова. — Санкт-Петербург : СпецЛит, 2017. — 95 с. — ISBN 978-5-299-00829-6.

Вопросы интраоперационного сохранения целостности и функциональной активности околощитовидных желез при хирургических вмешательствах остаются актуальными. Путь к достижению этой цели авторы увидели в углублении знаний вариантов эмбриологии, хирургической анатомии шеи и средостения с последующей разработкой безопасной технологии операций на щитовидной и околощитовидных железах. Кроме того, послеоперационная реставрация функции паратиреоидной ткани иногда требует достаточно много времени, в течение которого пациент переносит довольно неприятные ощущения, обусловленные гипопаратиреозом. Для предупреждения и лечения временного послеоперационного гипопаратиреоза мы успешно применили до- и послеоперационную терапию минеральным комплексом, содержащим препараты кальция, магния, витамина D.

Это краткий перечень вопросов и проблем, рассмотренных в данной монографии — учебно-научном пособии для эндокринологов, онкологов, эндокринных хирургов и других начинающих и опытных докторов.

УДК 616.441/447

## ОГЛАВЛЕНИЕ

<b>Условные сокращения</b> .....	5
<b>Введение</b> .....	6
<b>Глава 1.</b> История, эмбриология околощитовидных желез и причины послеоперационного гипопаратиреоза (обзор литературы) .....	9
1.1. Эмбриология, история изучения и топографо-анатомические особенности околощитовидных желез .....	9
1.2. Функция околощитовидных желез .....	14
1.3. Послеоперационные гипокальциемия и гипопаратиреоз. Причины возникновения, клиника .....	16
1.4. Лечение и профилактика послеоперационного гипопаратиреоза .....	27
<b>Глава 2.</b> Материал и методы исследования .....	33
2.1. Методы топографо-анатомических исследований .....	33
2.2. Характеристика обследованных больных .....	35
2.3. Используемые клинические методы обследования .....	37
2.4. Статистическая обработка результатов .....	38
<b>Глава 3.</b> Результаты собственных исследований .....	39
3.1. Топографо-анатомические особенности и кровоснабжение околощитовидных желез .....	39
3.2. Особенности выделения артерий околощитовидных желез во время операции на щитовидной железе .....	42
<b>Глава 4.</b> Кальций и паратгормон сыворотки крови при различных заболеваниях и объемах операций на щитовидной железе .....	44
4.1. Уровень кальция и паратгормона у больных папиллярным раком щитовидной железы .....	44
4.2. Уровень кальция и паратгормона у больных диффузным токсическим зобом .....	47
4.2.1. Уровень общего кальция и паратиреоидного гормона и больных диффузным токсическим зобом в зависимости от степени увеличения щитовидной железы .....	50

4.2.2. Исследование плотности костной ткани методом ультразвуковой костной денситометрии у больных с различной патологией ЩЖ .....	51
4.3. Уровень кальция и паратгормона у больных полинодонным эутиреоидным зубом .....	52
4.4. Сравнительная оценка уровней кальция и паратгормона крови при различных заболеваниях щитовидной железы до операций и в различные сроки после хирургического лечения .....	54
4.5. Зависимость уровня общего кальция и паратгормона сыворотки крови от объема операции на щитовидной железе .....	57
<b>Глава 5. Влияние комплексного минерального препарата на особенности кальциевого обмена после операций на щитовидной железе .....</b>	<b>65</b>
<b>Заключение .....</b>	<b>73</b>
<b>Выводы .....</b>	<b>79</b>
<b>Практические рекомендации .....</b>	<b>79</b>
<b>Литература .....</b>	<b>81</b>

## УСЛОВНЫЕ СОКРАЩЕНИЯ

ВОЗ	— Всемирная организация здравоохранения
ДТЗ	— диффузный токсический зоб
ОЩЖ	— околощитовидные железы
ПОГ	— послеоперационный гипопаратиреоз
ПРЩЖ	— папиллярный рак щитовидной железы
ПТГ	— паратиреоидный гормон (паратгормон)
ПЭЗ	— полинодозный эутиреоидный зоб
РЩЖ	— рак щитовидной железы
ТТГ	— тиреотропный гормон
УЗ	— узловой зоб
УЗКД	— ультразвуковая костная денситометрия
ХПН	— хроническая почечная недостаточность
цАМФ	— циклический аденозинмонофосфат
ЩЖ	— щитовидная железа
SD	— стандартные отклонения

## ВВЕДЕНИЕ

Болезни ЩЖ среди всех заболеваний эндокринной системы занимают второе место после сахарного диабета. Они выявляются в некоторых регионах более чем у четверти населения. Многие исследования свидетельствуют о росте заболеваемости различными формами зоба, и в первую очередь узловым зобом и раком ЩЖ (Герасимов А. В. [и др]., 1999, Романчишен А. Ф., 2009). Так, по данным F. Delange (1994), в регионах с недостаточностью йода проживает почти 30 % населения мира, и у 12 % из них имеется зоб. Частота ДТЗ варьирует от 5 % в регионах с достаточным обеспечением йодом и до 50 % в местностях с природным дефицитом этого микроэлемента (Башилов В. П., 1994).

С ростом патологии ЩЖ растет количество операций, в том числе и в непрофильных стационарах, что ведет к увеличению количества послеоперационных осложнений.

Одним из наиболее частых специфических осложнений после операций на ЩЖ является послеоперационный гипопаратиреоз (ПОГ), который обусловлен травмой или удалением ОЩЖ и обычно проявляется в первые дни после операции. Паратиреоидная недостаточность может развиваться не только вследствие удаления ОЩЖ, но и в результате кровоизлияний в них, механической травмы (раздавливания), повреждения питающих сосудов (Nies С., 1994; Kotan С. [et al.], 2003; Rosato L. [et al.], 2004; Романчишен А. Ф., 2009). Кроме того, частота послеоперационного гипопаратиреоза оценивается разными авторами с большим разбросом. Так, временный гипопаратиреоз в разных клиниках обнаруживается в 6,9–46,0 % наблюдений после вмешательств на ЩЖ (See А. С. [et al.], 1997; Pattou F. [et al.], 1998; Adams J. [et al.], 1998; Reeve T. [et al.], 2000; Mishra А. [et al.], 2002; Kraimps J. L., 2004), постоянный — значительно реже: от 0,4 до 8,0 % (Falk S. А. [et al.], 1988; Richmond В. К. [et al.], 2007).

До сих пор не установлена зависимость между характером патологии ЩЖ и частотой послеоперационной гипокальциемии. Большинство авторов считает, что у больных ДТЗ, рецидивным зобом, раком ЩЖ риск гипопаратиреоза более высокий в силу травматичности и обширности хирургических вмешательств (Yamashita Н. [et al.], 1997; Thomusch О. [et al.], 2000; Palestini N. [et al.], 2005; Diklic А.

[et al.], 2005; Chiang F. Y. [et al.], 2006; Serpell J. W. [et al.], 2007). Также считается, что тиреоидэктомия с центральной лимфодиссекцией чаще приводит к постоянному гипопаратиреозу по сравнению только с тиреоидэктомией или субтотальной резекцией ЩЖ при папиллярном РЩЖ (Sturniolo G. [et al.], 2000; Di Fabio F. [et al.], 2006; Osmólski A. [et al.], 2006; Rafferty M. A. [et al.], 2007). Однако A. Pisanu [et al.] (2005) не выявили зависимости между концентрацией кальция в послеоперационном периоде и объемом операции на ЩЖ.

На начало 2013 г. в РФ было зарегистрировано 262613 больных раком щитовидной железы (РЩЖ) и диффузным токсическим зобом (ДТЗ). Эти 2 группы пациентов привлекли наше внимание, потому что у них чаще всего выполнялись обширные операции на ЩЖ — субтотальная резекция, тиреоидэктомия, лимфаденэктомия. В соответствии с данными литературы, уровень ПОГ у больных раком и ДТЗ после таких операций достигал 47 %. В 42 % наблюдений ПОГ был временным и в 1,7 % — постоянным.

До 2013 г. в Санкт-Петербургском центре эндокринной хирургии органов эндокринной системы и онкологии оперированы 7155 больных РЩЖ и ДТЗ. Временный клинический ПОГ мы наблюдали у 1613 (22,5 %) пациентов. Постоянного ПОГ у оперированных нами больных не было (Романчишен А. Ф., Вабалайте К. В., 2015).

Клиническая картина не всегда соответствует тяжести гипопаратиреоза, что требует более дифференцированного подхода к данной группе больных (McHerny C. R. [et al.], 1994; Bentrem D. J. [et al.], 2001; Luu Q. [et al.], 2002; Abboud B. [et al.], 2002). По мнению ряда исследователей, гипокальциемия у пациентов с ДТЗ была связана с усиленным поглощением кальция «голодными» костями скелета, после того как избыток тиреоидных гормонов устранялся (Harvey R. D. [et al.], 1991; Bauer D. [et al.], 1992; Рожинская Л. Я., 2000). Однако не все авторы согласны с этим мнением (Thomusch O. [et al.], 2000).

Диагностика послеоперационного гипопаратиреоза несложна — помимо клинических проявлений распознаванию осложнения помогают определение уровня кальция крови (общего или ионизированного) и ПТГ. Но до сих пор нет единого мнения о том, через какое время лучше определять уровни кальция и ПТГ в сыворотке крови, следует ли проводить профилактику гипокальциемии и гипопаратиреоза (Quiros R. M. [et al.], 2005; Soon P. S. [et al.], 2005; Di Fabio F. [et al.], 2006; Nahas Z. S. [et al.], 2006; Barczyński M. [et al.], 2007).

В связи с вышеизложенным остаются актуальными вопросы профилактики, интраоперационного предупреждения и коррекции по-

слеоперационного гипопаратиреоза. С целью предупреждения травм ОЩЖ рекомендованы различные способы их окрашивания (спиртовыми, водными растворами и др.), однако в настоящее время они широко не используются. В литературе представлены различные способы борьбы с этим осложнением, начиная с консервативных методов и заканчивая хирургическими. Но единой схемы лечения не предложено. Ряд авторов предлагают назначать с лечебной целью препараты кальция в различных дозах и производные витамина D, их комбинации (Moore F. D., 1994; Bellantone R. [et al.], 2002; Рожинская Л. Я., 2008). Однако, по данным С. И. Третьяка [и др.] (2007), заместительная медикаментозная терапия гипопаратиреоза более чем у половины обследованных больных не принесла положительного клинико-лабораторного эффекта.

Таким образом, несмотря на значительные успехи в хирургии ЩЖ, в настоящий момент остаются нерешенными вопросы профилактики, интраоперационной и послеоперационной коррекции гипопаратиреоза. Это связано с различиями в методике операций и несовершенством технических приемов, необходимых для предупреждения возможных осложнений. В настоящее время в литературе нет четких рекомендаций для выбора оптимальных препаратов, влияющих на кальциевый обмен и работу ОЩЖ. Не определена рациональная длительность их использования.

По этим причинам проблема уменьшения частоты гипопаратиреоза у оперированных по поводу различной патологии ЩЖ и коррекции послеоперационных расстройств минерального обмена остается актуальной.

Вероятными путями решения указанной проблемы предполагаются детальное изучение топографо-анатомических особенностей ОЩЖ и основных источников их кровоснабжения, имеющих хирургическую значимость; исследование влияния перевязки основных стволов щитовидных артерий на функцию ОЩЖ; определение особенностей кальциевого обмена и уровня паратгормона в различные сроки периоперационного периода; уточнение взаимосвязи частоты и тяжести послеоперационного гипопаратиреоза с объемом операций на ЩЖ у пациентов с различной тиреоидной патологией; разработка и внедрение в практику эффективной программы применения минерального комплекса для коррекции послеоперационной гипокальциемии и гипопаратиреоза.

# ГЛАВА 1. ИСТОРИЯ, ЭМБРИОЛОГИЯ ОКОЛОЩИТОВИДНЫХ ЖЕЛЕЗ И ПРИЧИНЫ ПОСЛЕОПЕРАЦИОННОГО ГИПОПАРАТИРЕОЗА (ОБЗОР ЛИТЕРАТУРЫ)

## 1.1. Эмбриология, история изучения и топографо-анатомические особенности околощитовидных желез

ОЩЖ — парные эндокринные органы, развивающиеся, так же как щитовидная железа и тимус, из глоточной области эмбриона. У зародыша со сроком гестации 26 дней по боковым сторонам от глотки образуются 5 пар жаберных карманов. Как представлено на рис. 1.1, ОЩЖ развиваются из 3-й и 4-й пар жаберных дуг. Интересным является тот факт, что нижние ОЩЖ развиваются из вышележащего третьего жаберного кармана, из этого же зачатка формируется вилочковая железа, поэтому нижние ОЩЖ называют «тимическими», или паратимусом. Зачаток верхних ОЩЖ образуется из дорсальной части четвертой пары жаберных карманов, которая также участвует в развитии тиреоидной ткани, поэтому верхние ОЩЖ обозначают как «щитовидные».

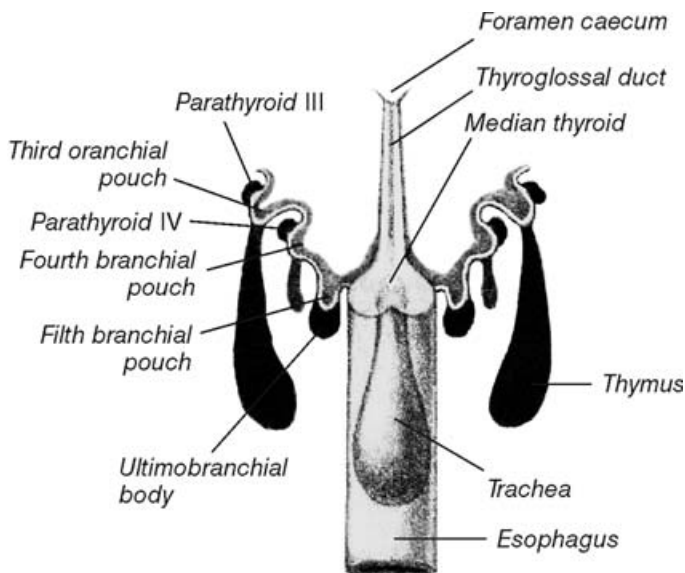


Рис. 1.1. Схематическое изображение глотки 8–10-миллиметрового эмбриона



На рис. 1.2 схематически отображена миграция зачатков ОЩЖ по мере роста зародыша. На стадии эмбриона 13–14 мм начинается миграция в каудальном направлении зачатков ОЩЖ в комплексе с вилочковой железой. Из-за вытягивания шейного отдела позвоночника, опускания сердца и крупных сосудов нижние ОЩЖ и зачаток тимуса опускаются в верхнее средостение. Затем на стадии зародыша 20 мм тимус отделяется от нижних ОЩЖ, которые остаются на уровне передней или заднелатеральной области нижнего полюса каждой из долей щитовидной железы или же чуть ниже, в области тиротимической связки — рудиментарной структуры, указывающей на их связь во внутриутробном развитии. Данные об эмбриогенезе ОЩЖ объясняют тот факт, что аномалии расположения более характерны для нижней пары ОЩЖ.

Верхние ОЩЖ перемещаются каудально вместе со срединным тиреоидным зачатком, оставаясь в связи с задней поверхностью сред-

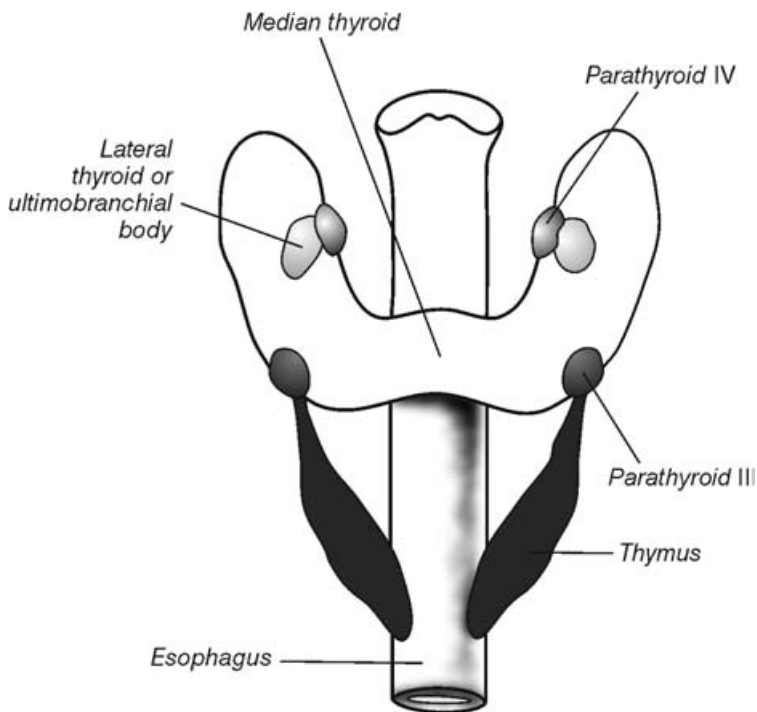


Рис. 1.2. Схематическое изображение расположения щитовидной, околощитовидной ткани 13–14-миллиметрового эмбриона

А. Ф. Романчишен, К. В. Вабалайте, А. В. Зенкова

**ПРИЧИНЫ, ПРЕДУПРЕЖДЕНИЕ И РЕЗУЛЬТАТЫ  
ЛЕЧЕНИЯ ПОСЛЕОПЕРАЦИОННОГО ГИПОПАРАТИРЕОЗА  
У БОЛЬНЫХ С ТИРЕОИДНОЙ ПАТОЛОГИЕЙ**

*Учебное пособие*

Редактор *Пугачева Н. Г.*

Корректор *Терентьева А. Н.*

Компьютерная верстка *Тархановой А. П.*

Подписано в печать 20.03.2017. Формат 60 × 88 <sup>1</sup>/<sub>16</sub>.  
Печ. л. 6 + 0,5 печ. л. цв. вкл. Тираж 1000 экз. Заказ №

ООО «Издательство „СпецЛит“».  
190103, Санкт-Петербург, 10-я Красноармейская ул., 15,  
тел./факс: (812) 495-36-09, 495-36-12  
<http://www.speclit.spb.ru>

ГППО «Псковская областная типография»  
180004, г. Псков, ул. Ротная, д. 34