

ОГЛАВЛЕНИЕ

Участники издания	4
Предисловие	5
Часть первая. Хирургический инструментарий	7
1.1. Хирургическая операция	9
1.2. Хирургический инструментарий.	13
1.3. Инструменты для разъединения мягких тканей	14
1.4. Вспомогательные инструменты	20
1.5. Кровоостанавливающие зажимы	27
1.6. Инструменты для соединения мягких тканей путем наложения ручных швов	30
1.7. Шовный материал	37
1.8. Завязывание лигатурных узлов	39
1.9. Общехирургический набор инструментов	55
1.10. Специальные инструменты	56
Послесловие	62
Список литературы	63

Часть
первая

ХИРУРГИЧЕСКИЙ ИНСТРУМЕНТАРИЙ

1.1. ХИРУРГИЧЕСКАЯ ОПЕРАЦИЯ

Хирургической операцией (operatio — работа, действие) называется производимое врачом физическое воздействие на ткани и органы, сопровождающееся их разъединением для обнажения больного органа с целью лечения или диагностики, и последующее соединение тканей.

Любая хирургическая операция состоит из трех основных этапов:

- 1) оперативного доступа;
- 2) оперативного приема;
- 3) завершающего этапа — послойного ушивания раны.

1. Оперативным доступом называют часть операции, обеспечивающую хирургу обнажение органа, на котором предполагается выполнение оперативного приема.

Некоторые доступы имеют специальные названия — лапаротомия, люмботомия, торакотомия, трепанация черепа и пр.

Оперативный доступ завершается **первичной ревизией раны** — действием хирурга в ране с целью выявления топографических ориентиров и нахождения патологических очагов, источников кровотечений, аномалий анатомического строения.

2. Оперативный прием — главный этап операции, во время которого осуществляется хирургическое воздействие на патологический очаг или пораженный орган: вскрытие гнойника, удаление пораженного органа или его части (желчный пузырь, аппендикс, желудок и т.д.).

В некоторых случаях оперативный доступ одновременно является и оперативным приемом, как, например, при проведении разрезов для дренирования клетчаточных пространств или трепанации сосцевидного отростка при мастоидите.

Название хирургической операции часто формируется из названия органа или другого анатомического образования и оперативного приема. При этом используются следующие термины:

- ▶ «**-томия**» — рассечение органа, вскрытие его просвета (гастротомия, энтеротомия, холедохотомия);
- ▶ «**-эктомия**» — удаление органа (аппендэктомия, гастрэктомия);
- ▶ «**-стомия**» — создание искусственного сообщения полости органа с внешней средой, то есть наложение длительно существующего свища (трахеостомия, цистостомия) или создание искусственного сообщения двух полых органов (холедохоеюностомия) — в этом случае является синонимом термина «анастомоз(-ирование)»;
- ▶ «**пункция**» — прокол;
- ▶ «**биопсия**» — иссечение участка ткани для гистологического исследования;
- ▶ «**резекция**» — удаление или иссечение части органа на его протяжении (резекция желудка);

- ▶ «**ампутация**» — удаление периферической части органа или конечности (надвлагалищная ампутация матки, ампутация голени и т.д.);
- ▶ «**экстирпация**» — полное удаление органа вместе с окружающими тканями (экстирпация матки с придатками, прямой кишки и др.);
- ▶ «**анастомозирование**» — создание искусственного соустья полых органов (гастроэнтероанастомоз, сосудистый анастомоз и др.);
- ▶ «**ушивание**» — наложение швов на ткани с целью закрытия естественного или искусственного отверстия;
- ▶ «**пластика**» — восстановление формы и функции органов и тканей с использованием биологических или искусственных материалов (пластика пахового канала, пластика пищевода тонкой кишкой и др.). Дефект печени может быть ушит с использованием гемостатической губки или пряжи сальника, однако это не будет являться пластикой;
- ▶ «**трансплантация**» — перемещение (пересадка) органов или тканей одного организма в другой (трансплантация почки, костного мозга и др.);
- ▶ «**протезирование**» — замещение патологически измененного органа или его части искусственно созданными аналогами (протезирование тазобедренного сустава металлическим протезом и др.);
- ▶ «**реплантация**» — присоединение к организму отсеченной в результате травмы части тела;
- ▶ «**трепанация**» — образование отверстия в костной ткани с целью доступа к подлежащей полости.

Некоторые названия операций сложились исторически — «**кесарево сечение**», «**высокое сечение мочевого пузыря**», «**грыжесечение**», «**первичная хирургическая обработка раны**» и др.

3. Завершение операции — последний этап хирургического вмешательства, на котором производится восстановление анатомических соотношений органов и тканей, нарушенных в процессе выполнения доступа (перитонизация, плевризация, послойное ушивание операционной раны и т.д.). Перед завершением операции проводят **повторную ревизию раны** — дополнительную проверку с поиском источников кровотечения, оставленных материалов и предметов в ране. Тщательность выполнения завершающих манипуляций, а также хорошее сопоставление слоев мягких тканей имеют большое значение для обеспечения благоприятного исхода операции, а также для предупреждения осложнений. При необходимости этот этап хирургического лечения может заканчиваться установлением дренажа.

На всех этапах операции хирург выполняет **основные элементы оперативной техники**:

- 1) разъединение тканей;
- 2) остановку кровотечения;
- 3) соединение тканей.

Рассмотрим каждый из элементов подробнее.

1. Разъединение тканей.

Разъединение мягких тканей может производиться разнообразными приемами. Для этого применяют:

- ▶ прокол (пункционной иглой, троакаром);
- ▶ рассечение (скальпелем, ножом, ножницами);
- ▶ разделение тупым методом (каким-либо инструментом или даже пальцами);
- ▶ разъединение физическими методами (лазерным лучом, ультразвуком и пр.).

При разъединении костей используют способы:

- ▶ распила (пилами разной конструкции, в том числе листовой пилой или пилой Джилли);
- ▶ выдалбливания (долотом и молотком);
- ▶ сверления (коловоротом или дрелью с фрезами).

2. Остановка кровотечения.

Остановка кровотечения бывает двух основных типов: временная и окончательная.

Временная остановка кровотечения зависит от вида кровотечения.

При наружном венозном и капиллярном кровотечении его останавливают с помощью давящей повязки.

В операционной ране временная остановка кровотечения может быть достигнута прижатием кровоточащих сосудов стерильным тампоном или пальцем.

Временная остановка артериального кровотечения на конечностях достигается наложением резинового жгута выше места кровотечения. Исключение составляют те области, где рядом идут парные трубчатые кости — то есть предплечье и голень. Следовательно, в таком случае жгут накладывается выше — на плечо или бедро. Это необходимо помнить, потому что жгут, наложенный на предплечье или голень, не способен полностью перекрыть кровотоки по дополнительным артериям в проекции межкостных мембран (передняя межкостная артерия, передняя большеберцовая артерия).

На операционном столе чаще всего кровотечение останавливают путем наложения на сосуд в ране кровоостанавливающего зажима.

Окончательная остановка кровотечения. Обычно производится путем перевязки поврежденного сосуда лигатурой и следует после этапа временной остановки с помощью зажима. Таким образом, наложенный зажим меняется на лигатуру. Чтобы предотвратить сползание лигатуры в момент завязывания узла, ассистент должен «показать носик» зажима — то есть очень аккуратно приподнять и показать губки инструмента до небольшого натяжения тканей. Завязываемый узел должен лечь на то место, которое занимал конец зажима, поэтому во время формирования первого узла

ассистенту необходимо расцепить кремальеру инструмента и таким образом уступить место узлу.

Для того чтобы лигатура не сорвалась с крупного артериального сосуда, например при высоком подъеме давления у пациента, проксимальный конец сосуда можно «**перевязать с прошиванием**». То есть с помощью иглы с лигатурой прокалывается сначала передняя, а потом и задняя стенки сосуда, после чего игла убирается, а оставшиеся концы лигатуры завязываются узлом сначала на одной стороне сосуда, перекрывая первую полуокружность сосуда. После этого обоими концами лигатуры сосуд обходится еще раз — и уже с другой стороны сосуда формируется серия узлов. Таким образом, сосуд закрывается полностью герметично без риска соскальзывания лигатуры. Для перевязки сосудов применяются синтетические нерассасывающиеся материалы (пролен, лавсан, дакрон и др.). Количество узлов зависит от шовного материала: на монофиламентных нитях завязывается большее количество узлов, и обязательно меняются руки для формирования хирургического шва (см. главу, посвященную узлам).

Еще один вариант остановки кровотечения из крупного сосуда с продолжающимся кровотечением — это «**перевязка сосуда на протяжении**». Хирург проводит перевязку с прошиванием сосуда, но если кровотечение продолжается, то такую перевязку или перевязку с прошиванием можно повторить, отступив проксимально на 0,5–1 см от предыдущего прошивания. Этот метод в условиях дефицита времени можно выполнять одной и той же нитью — то есть непрерывным швом, если кровотечение достаточно сильное. Под этим термином также часто имеют в виду и перевязку сосудов более проксимально, осуществляя при этом другие доступы. Пример: остановка кровотечения при повреждении язычной артерии в ротовой полости у языка может потребовать дополнительного разреза в области треугольника Пирогова на шее для доступа к проксимальной части этого сосуда.

Иногда в ригидных тканях не удается наложить кровоостанавливающий зажим. В этих случаях кровотечение останавливают методом **остановки кровотечения с прошиванием окружающих тканей**. При помощи зажима (Кохера или «москит») в плоскости губок инструмента грубо захватывают участок мягких тканей, окружающий сосуд. После этого с помощью иглодержателя с заряженной иглой прошивают кровоточащий сосуд вместе со всеми окружающими его тканями и перевязывают. Данный метод менее предпочтителен, чем остальные, однако может использоваться в случае крайней необходимости.

Применяемый в хирургии **электронож** (так называемая **диатермокоагуляция**) ускоряет процесс разъединения тканей и уменьшает кровопотерю из подкожно-жировой клетчатки, при этом надежно останавливает кровотечение из мелких сосудов и даже среднего калибра. Это позволяет значительно сэкономить время, затрачиваемое на хирургический доступ. При этом

разрез кожи все-таки стараются выполнять с помощью обычного скальпеля — для лучшего заживления раны.

При повреждении крупных магистральных сосудов современной тактикой является наложение **сосудистого шва, формирование анастомоза или реконструкция** для сохранения кровотока — исключения ишемии конечности или жизненно важных органов (см. соответствующую главу, посвященную формированию сосудистого анастомоза).

3. Соединение тканей.

Чаще всего используют следующие способы соединения тканей:

- ▶ наложение швов (ручных или механических) различным шовным материалом;
- ▶ использование технических приспособлений (металлические стержни, скобы, проволока и др.).

Реже используются:

- ▶ сварка (ультразвуковая и пр.);
- ▶ склеивание различными клеями и т.д.

1.2. ХИРУРГИЧЕСКИЙ ИНСТРУМЕНТАРИЙ

Хирург нуждается в использовании хирургического инструментария, в первую очередь из соображений собственной безопасности и уже во вторую очередь — для удобства выполнения вмешательства.

При работе с инструментами передавать их из рук в руки следует тупыми концами (рукояткой) в сторону принимающего, чтобы режущие и колющие части не травмировали рук. При этом передающий должен держать инструмент за середину для тех же целей.

В подавляющем большинстве хирургические инструменты изготавливаются из хромированной нержавеющей стали и представлены различными по назначению конструкциями, число которых в настоящее время достигает нескольких тысяч. Инструменты, используемые при хирургических манипуляциях, должны быть стерильными.

Основные хирургические инструменты по их назначению можно условно разделить на инструменты общего назначения и специальные инструменты.

Общий набор хирургического инструментария:

- 1) инструменты для разъединения тканей;
- 2) вспомогательные инструменты (расширяющие, фиксирующие и пр.);
- 3) кровоостанавливающие зажимы;
- 4) инструменты для соединения тканей.

Некоторые виды специальных наборов инструментов:

- 1) для трахеостомии;
- 2) для трепанации черепа;
- 3) для поднадкостничной резекции ребра;
- 4) для проведения ампутации конечности.

Далее описаны самые употребляемые инструменты указанных выше групп общего инструментария и примеры этих наборов специальных инструментов для проведения обязательных к изучению операций.

1.3. ИНСТРУМЕНТЫ ДЛЯ РАЗЪЕДИНЕНИЯ МЯГКИХ ТКАНЕЙ

1. Скальпели или хирургические ножи.

Назначение: для рассечения любых мягких тканей (кожа, подкожная клетчатка, фасции, апоневрозы, стенка кишки, надкостница и пр.).

Устройство скальпеля включает: **рукоятку, шейку и лезвие**, представленное с одной стороны режущей кромкой, а с другой — обушком, на который можно опереться указательным пальцем.

Скальпели бывают **одноразовые, многоразовые, со съёмным лезвием**. Съёмное лезвие используется для одноразового применения.

По форме лезвия самые распространенные варианты скальпелей — **остроконечные** и **брюшистые** (рис. 1.1, 1.2).

В современной хирургии также часто применяется **электрокоагуляция** (рис. 1.3).

При монополярной коагуляции под бедро пациента подкладывается специальная пластина — пассивный электрод большой площади (см. рис. 1.3, 3).

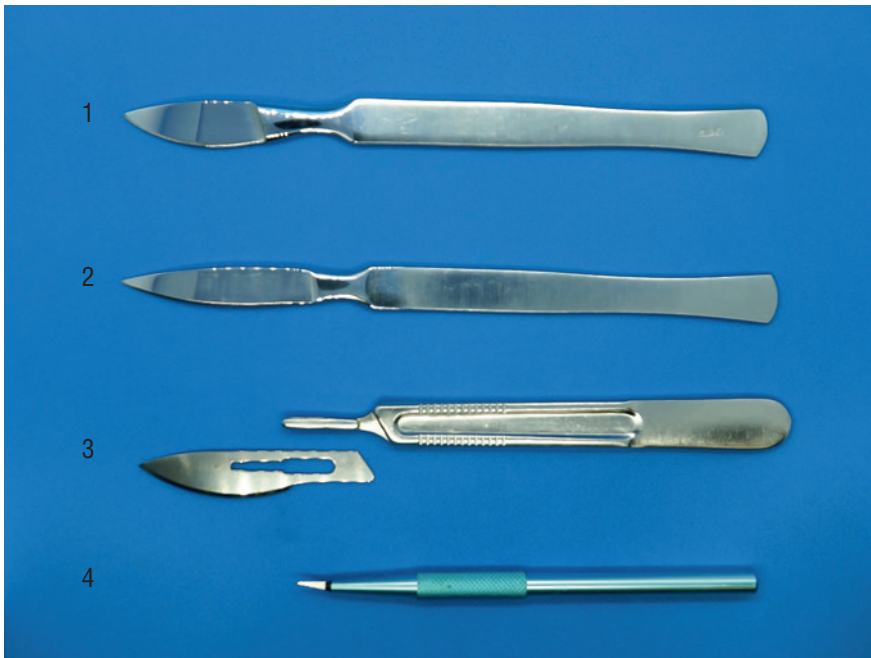

Рис. 1.1. Скальпели: 1 — брюшистый многоразовый; 2 — остроконечный многоразовый; 3 — брюшистый со съёмным одноразовым лезвием; 4 — микрохирургический



Рис. 1.2. Одноразовый брюшной скальпель




Рис. 1.3. Коагулятор (1) с ножной педалью (2) и пластиной — пассивным электродом (3) с возможностью подключения монополярного электрода со шпательобразным лезвием (4) и биполярного электрода (5)

Пример рассечения тканей электроножом представлен на рис. 1.4. Разрез кожи был произведен скальпелем (необходимо для лучшего заживления тканей), а нижележащая подкожная жировая клетчатка разрезается с помощью монополярного электрода со шпательобразным лезвием. Клеточная масса под электродом, который продуцирует электрическую энергию, разогревается и разрушается.

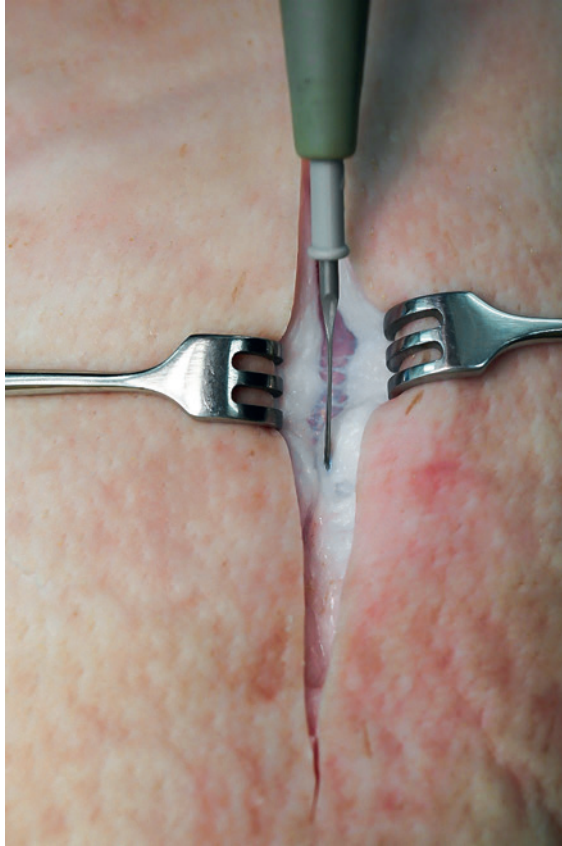

Рис. 1.4. Рассечение тканей электроножом с шпательобразным лезвием

Позиция скальпеля в руке

Скальпель может удерживаться в руке в различных позициях (рис. 1.5). **В позиции смычка** инструмент используется для проведения поверхностных и неглубоких разрезов (см. рис. 1.5, а).

Применяется также **позиция столового ножа**, когда указательный палец упирается в обухок, для рассечения кожи и других плотных тканей, а также для нанесения глубоких разрезов, строго дозированных по силе нажима (см. рис. 1.5, б).

Может также использоваться **позиция писчего пера**. Это бывает необходимо при проколе тканей, отделении тканей (препарировании) или при производстве коротких точных разрезов в глубине раны (см. рис. 1.5, в).

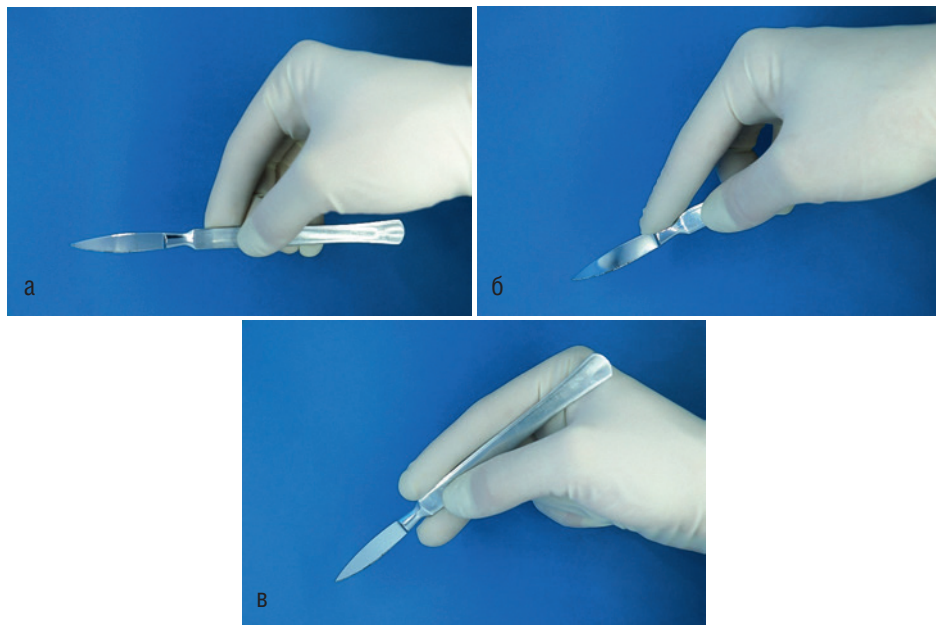


Рис. 1.5. Позиции скальпеля в руке: смычка (а); столового ножа (б); писчего пера (в)

2. Ножницы хирургические.

Назначение: для рассечения тонких анатомических образований (апоневрозы, фасции, серозные листки и пр.), а также шовного материала, повязок и пр.

Устройство: два лезвия, переходящих в бранши с кольцами на концах, и соединяющий их винт. Концы лезвий обычно тупые. А сами лезвия могут быть изогнуты по плоскости или по ребру (то есть под углом к собственной оси).

Ножницы при рассечении могут раздавливать ткани между своими лезвиями, поэтому их **нельзя использовать** для рассечения кожи, мышц, нервов, сосудов и других объемных тканей.

Тупоконечные ножницы нередко используют и для тупого отделения или разъединения тканей друг от друга путем разведения — тогда основными рабочими поверхностями являются не внутренние, а наружные тупые поверхности лезвий (находящиеся с противоположной стороны от острых режущих поверхностей). Тупые концы на верхушке лезвий предохраняют от повреждения тканей в глубине раны (рис. 1.6, 1.7).

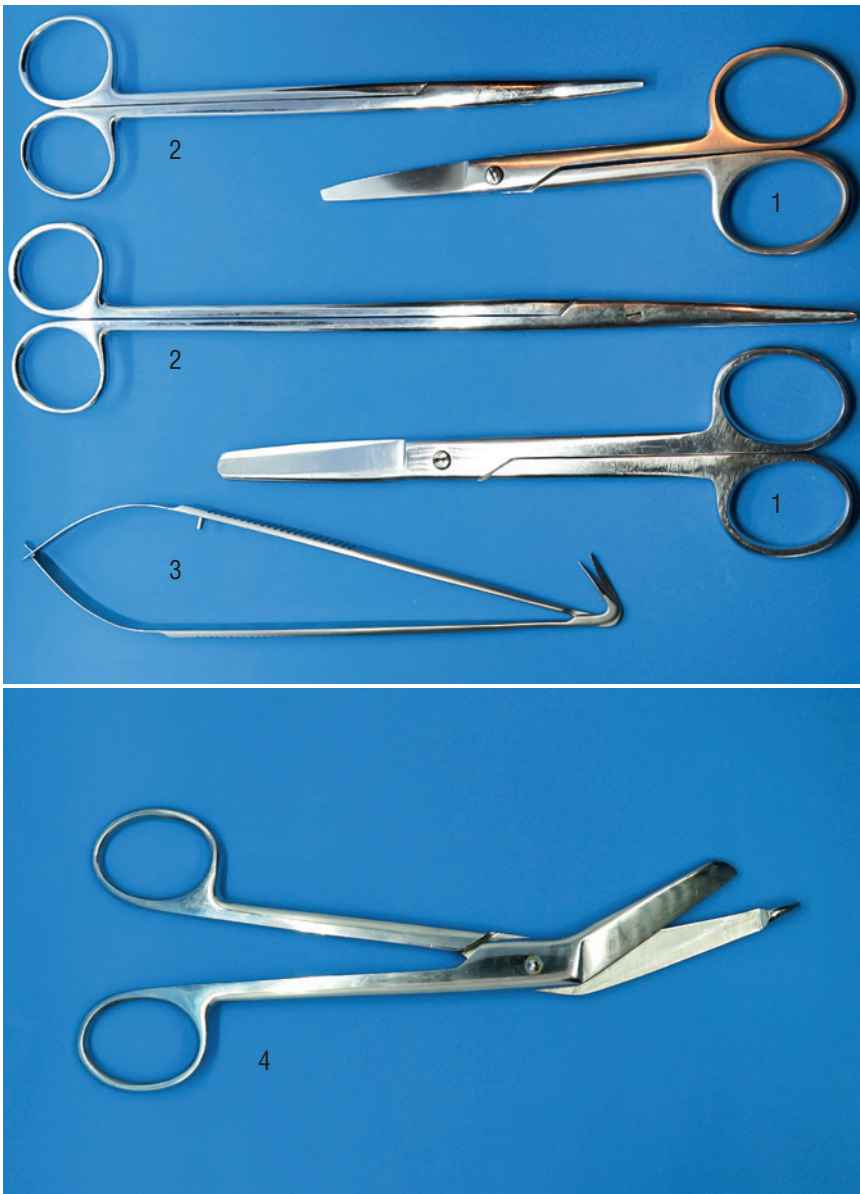


Рис. 1.6. Варианты ножниц: 1 — тупоконечные изогнутые ножницы Купера; 2 — ножницы Оганесяна (сосудистые, изогнутые по плоскости); 3 — ножницы микрохирургические, изогнутые по ребру; 4 — ножницы, изогнутые по ребру для снятия повязок Листера

Часто применяемые хирургические ножницы:

- 1) тупоконечные изогнутые ножницы Купера;
- 2) ножницы, изогнутые для снятия повязок по Листеру;

- 3) ножницы Оганесяна сосудистые, изогнутые по плоскости;
- 4) ножницы микрохирургические.

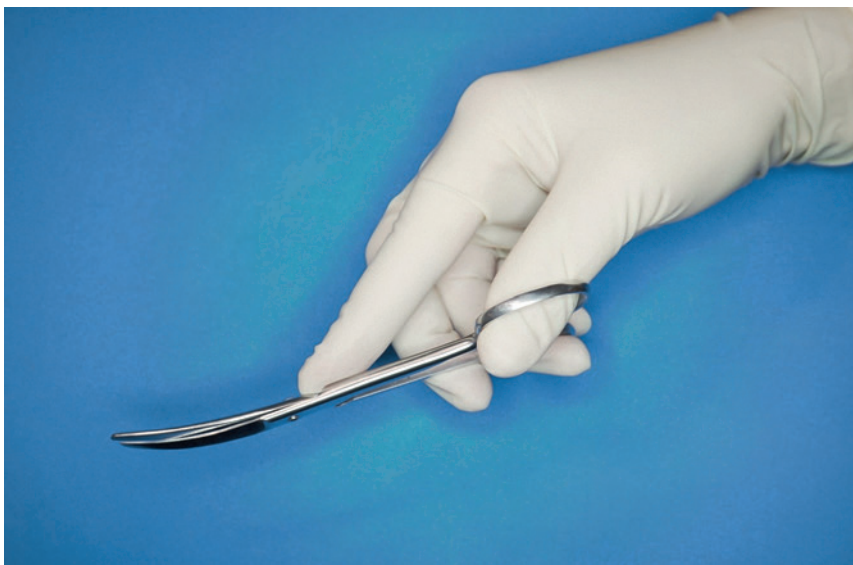

Рис. 1.7. Положение ножниц в руке

Наиболее часто в перевязочной или операционной можно встретить тупоконечные изогнутые по плоскости **ножницы Купера**. Ими можно снять повязку или швы, отрезать нить. Однако для миниатюрной работы в ране используются более удобные ножницы.

Ножницы, изогнутые для снятия повязок по Листеру (ножницы с пуговкой для разрезания повязок), представляют собой хирургические ножницы, изогнутые по ребру примерно на 30° . Одно лезвие тупоконечное, а на втором имеется утолщение в виде «пуговки». Такая «пуговка» позволяет легко подвести лезвие под повязку и не травмировать пациента. Ножницы с пуговкой применяются в службе скорой помощи, в перевязочных и хирургических отделениях, а также в спортивной медицине.

Ножницы Оганесяна широко используются во время хирургического вмешательства, в том числе для выделения сосудисто-нервных пучков тупым и острым путем. Острый путь обозначает разрезание тканей лезвиями ножниц. Тупой путь выделения подразумевает под собой, что в рану заводят сомкнутые ножницы, и за счет аккуратного разведения губок инструмента происходит расслаивание между листками фасций. Обычно в процессе хирургической операции эти два метода сочетаются.

Микрохирургические ножницы могут использоваться, когда необходима прецизионная техника — во время сосудистых, нейро- или микрохирургических вмешательств (см. рис. 1.6).

Позиция ножниц в руке

- ▶ В кольце верхней бранши располагается половина ногтевой фаланги первого пальца ведущей руки хирурга (дистальная фаланга пальца ни в коем случае не выходит туда целиком).
- ▶ Второй (указательный) палец идет по направлению оси инструмента, может упираться в винт и является как бы продолжением самого инструмента.
- ▶ Третий палец лежит на нижнем кольце ножниц в месте его соединения с браншей.
- ▶ Ногтевая фаланга четвертого пальца рабочей руки находится в нижнем кольце, но также не выходит полностью в кольцо.
- ▶ Мизинец согнут, не мешает остальным пальцам кисти.

При этом кисть хирурга является продолжением предплечья и самого инструмента, не сгибается. Основные движения инструментом проводятся за счет работы кисти (см. рис. 1.7).

1.4. ВСПОМОГАТЕЛЬНЫЕ ИНСТРУМЕНТЫ

Вспомогательные инструменты используются для расширения операционной раны, фиксации или отведения тканей.

1. Пинцеты.

Назначение: фиксация органа или тканей при работе с ними; фиксация иглы в определенный момент наложения швов.

Устройство: две пружинящие стальные пластины, расходящиеся под углом. Выделяют основные варианты пинцетов (рис. 1.8).

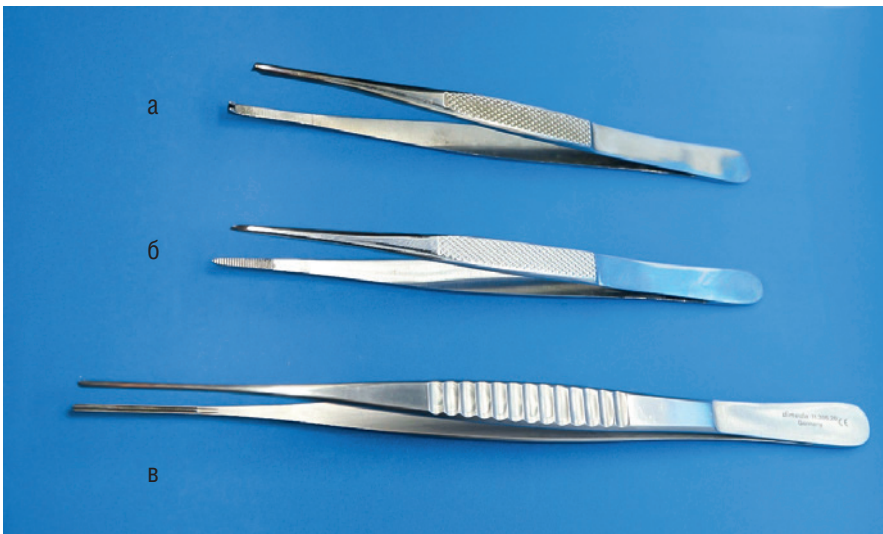

Рис. 1.8. Пинцеты: хирургический (а); анатомический (б); атравматический (в)

Хирургические пинцеты отличаются острыми зубчиками на концах внутренних поверхностей. Используются на этапе рассечения кожи и подкожной жировой клетчатки или на этапе ушивания раны при сопоставлении кожных покровов. Во время хирургического вмешательства после этапа рассечения кожных покровов инструменты меняются, что также, помимо удобства хирургов, помогает добиться лучшей стерильности раны. Повторная обратная смена инструментов идет на этапе ушивания раны.

Анатомические пинцеты лишены зубчиков, имеют поперечные насечки на концах внутренних поверхностей. Они практически не травмируют ткани и могут использоваться на протяжении основного этапа операции. При этом грубо и прочно захватить кожные покровы такие анатомические пинцеты не способны.

Атравматические пинцеты имеют специальную безопасную рабочую поверхность, которой можно прикасаться даже к стенке сосуда или кишки без риска раздавить стенку. Однако захватывание грубых тканей, таких как кожные покровы, для такого инструмента губительно.

Позиция в руке

Пинцет захватывают левой рукой в средней части соединенных пластин для удобного регулирования силы сдавления, где имеются площадки со специальным рифлением, чтобы пинцет не скользил в руке. Таким образом, используя пинцет, можно прочно фиксировать ткани, не раздавливая их. Правильное положение пинцета в руке — это **позиция писчего пера** (рис. 1.9).

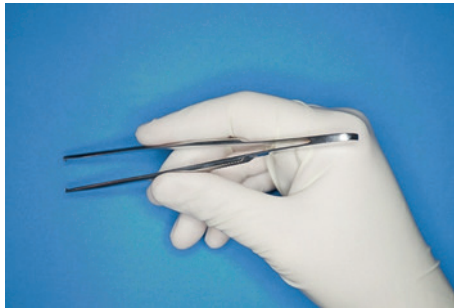


Рис. 1.9. Фиксация пинцета в руке в позиции писчего пера

2. Крючки зубчатые Фолькманна (остроконечные и тупоконечные).

Назначение: острые крючки используются только для оттягивания и фиксации кожи и подкожной клетчатки. Тупыми зубчатыми крючками Фолькманна можно аккуратно отвести анатомические образования в глубине раны (сосуды, сухожилия и пр.) (рис. 1.10).

Устройство: хирургический инструмент напоминает своим внешним видом вилку, зубцы которой (остроконечные или тупоконечные — в зависимости от назначения инструмента) плавно изогнуты под углом более 90° , а ручка снабжена дополнительным кольцом для пальца.

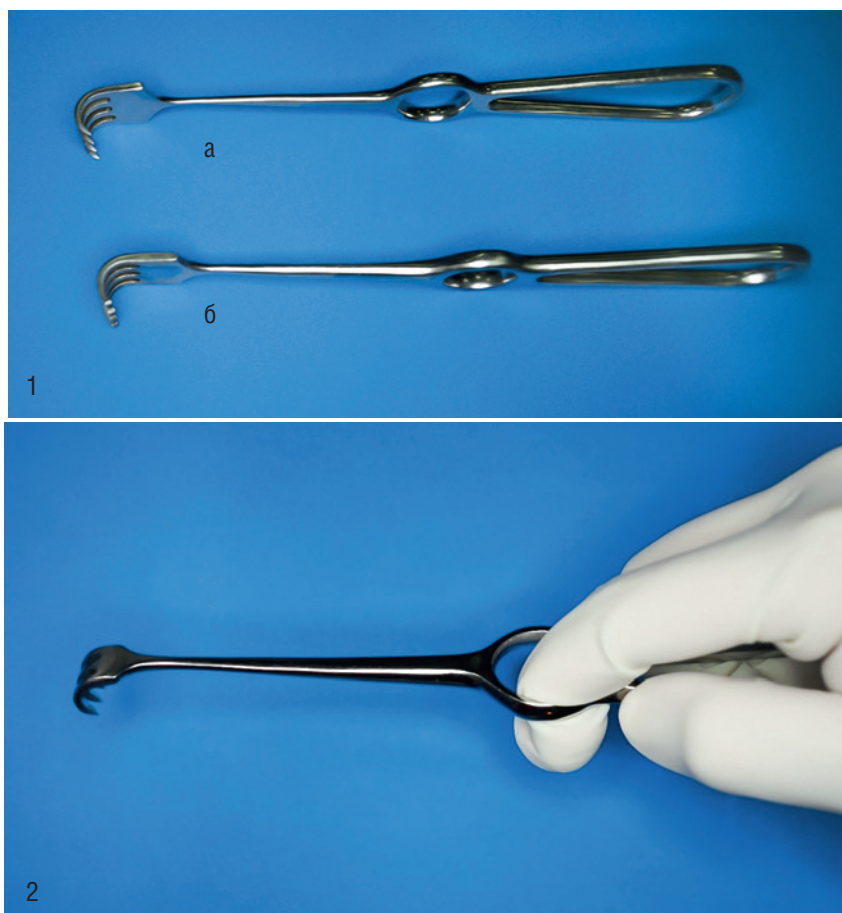


Рис. 1.10. 1 — крючки зубчатые Фолькманна: остроконечные (а), тупоконечные (б); 2 — положение крючка в руке

Позиция в руке

Ассистент аккуратно захватывает двумя крючками поверхностные слои раны, ориентируя их друг напротив друга. Если хирургу необходимо отвести только один из краев раны (пример — субтотальная субфасциальная резекция щитовидной железы по О.В. Николаеву), то он об этом обязательно скажет или даже поставит инструмент в необходимую позицию. Дополнительно для хорошей фиксации инструмента ассистент вводит указательный палец в кольцо инструмента. Тяга при разведении краев раны должна быть равномерной и достаточной, чтобы не сместить ее направление, сохранить внешние ориентиры, обеспечить хороший визуальный контроль и возможность работать в ране хирургу. Излишняя тяга за острые крючки может повредить кожу или надорвать край раны.

3. Крючки пластинчатые Фарабефа (закругленные).

Назначение: используются для разведения краев глубокой раны или для отведения объемных тканей (например, мышечных пучков или частей органов).