

ОГЛАВЛЕНИЕ

ЧАСТЬ 1. БАЗИСНАЯ АНАТОМИЯ	5
Глава 1. Мышечная система	7
Глава 2. Суставы.....	38
ЧАСТЬ 2. БОЛЬ	51
Глава 3. Болевой синдром.....	53
Глава 4. Физиология боли.....	61
4.1. Психогенная боль	62
4.2. Ноцицептивная боль	66
4.3. Невропатическая боль	75
ЧАСТЬ 3. ВРАЧЕБНО-ПЕДАГОГИЧЕСКИЙ КОНТРОЛЬ	79
Глава 5. Врачебный контроль	81
5.1. Цель, задачи и содержание врачебного контроля.....	81
5.2. Исследование боли	85
5.3. Визуальные критерии динамики и статики опорно-двигательного аппарата.....	95
Глава 6. Диагностика физического развития и функциональное исследование мышц	101
6.1. Методы исследования физического развития	101
6.2. Методы оценки физического развития	115
6.3. Оценка функционального состояния мышц	127
6.4. Исследование силы мышц верхней конечности.....	134
6.5. Исследование силы мышц нижней конечности	152
6.6. Исследование силы мышц бедра и тазовой области	157
6.6. Исследование силы мышц позвоночника и живота	163
ЧАСТЬ 4. СКЕЛЕТНО-МЫШЕЧНЫЕ БОЛЕВЫЕ СИНДРОМЫ	169
Глава 7. Скелетно-мышечная боль	171
7.1. Миофасциальная боль	171
7.2. Профессиональная деятельность и физическая нагрузка.....	177
7.3. Дистрофические поражения мышечно-капсульного аппарата движения	181
Глава 8. Миофасциальный болевой синдром.....	186
8.1. Скелетно-мышечные болевые синдромы.....	186
8.2. Диагноз и клинические проявления миофасциального болевого синдрома	191
8.3. Мышечные синдромы в области шеи и плечевого пояса.....	194
8.4. Мышечные синдромы в области туловища	206
Глава 9. Фибромиалгия	212
9.1. Синдром центральной сенситизации.....	212
9.2. Классификация фибромиалгического синдрома	221

ЧАСТЬ 5. МИОФАСЦИАЛЬНЫЙ РЕЛИЗ.....	223
Глава 10. Миофасциальный релиз. Мануальное воздействие на мышцы и соединительную ткань	225
10.1. Расположение рук и последовательность миофасциального растягивания мышц	226
10.2. Технические приемы миофасциального релиза.....	229
10.3. Методы инактивации миофасциальных триггерных точек	238
10.4. Психотерапия.....	266
Глава 11. Миофасциальный релиз. Использование роллов и мячей.....	274
11.1. Задачи и принципы организации занятий миофасциальным релизом.....	274
11.2. Оборудование для занятий миофасциальным релизом.....	275
11.3. Стандартные упражнения. Миофасциальный массаж с использованием роллов и теннисных (массажных) мячей.....	278
11.4. Физическая активность и комплексы упражнений.....	298
Глава 12. Гибкость. Физическое качество	302
12.1. Определение, уровень и виды гибкости	302
12.2. Средства и методы развития гибкости	305
12.3. Растяжение мышц	315
12.4. Кинезиотейпирование	323
12.5. Физическая активность, средства и комплексы упражнений.....	329
 ЧАСТЬ 6. ОЗДОРОВИТЕЛЬНАЯ ФИЗКУЛЬТУРА	345
Глава 13. Фитнес — метод оздоровления в системе физической культуры	347
13.1. Что такое фитнес и его влияние на организм	347
13.2. Принципы и методы оздоровительной физической тренировки	356
Глава 14. Виды физической нагрузки.....	360
14.1. Аэробные нагрузки. Что это?	360
14.2. Ходьба	361
14.3. Бег.....	372
14.4. Лыжные прогулки	378
14.5. Плавание.....	378
14.6. Аквааэробика	382
14.7. Арт-терапия и ритмика	392
14.8. Гимнастика и МФР	393
Глава 15. Структура занятия и врачебно-педагогический контроль.....	395
15.1. Структура тренировочного занятия. Дозирование физической нагрузки	395
15.2. Врачебно-педагогические наблюдения в процессе тренировочных занятий.....	399
 Алфавитный указатель.....	403
Библиографический список.....	411

ЧАСТЬ 1

БАЗИСНАЯ АНАТОМИЯ



Глава 1

МЫШЕЧНАЯ СИСТЕМА

Система органов движения представлена скелетом, связочно-суставным аппаратом (пассивная часть) и скелетными мышцами (активная часть) (рис. 1.1).

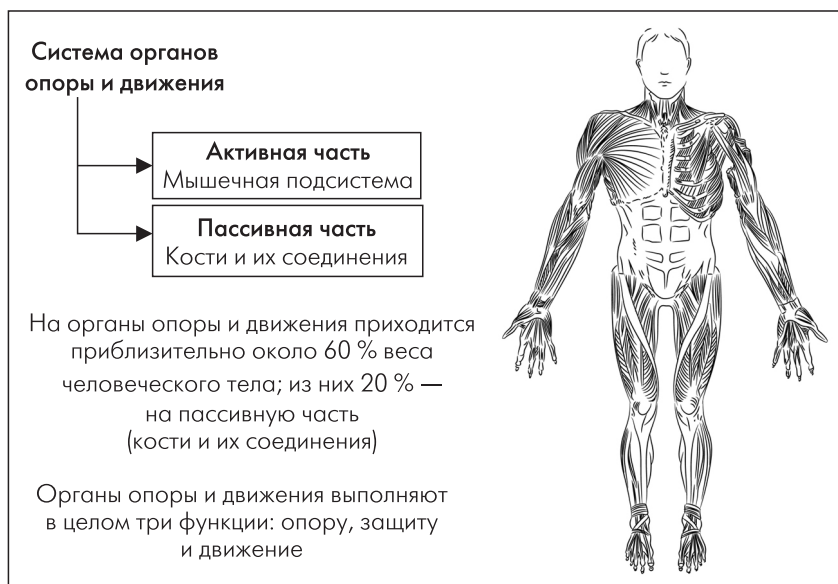


Рис. 1.1. Система органов опоры и движения

Скелет — это комплекс костей организма, образующих его твердую основу. В образовании скелета взрослого человека принимают участие более 200 костей. Отдельные кости скелета соединяются друг с другом при помощи связок и суставов (связочно-суставной аппарат).

Скелет имеет три основные функции: опоры, движения и защиты.

- **Опорная функция** осуществляется прикреплением мягких тканей и органов к различным частям скелета.
- **Функция движения** заключается в том, что из различных частей скелета образуются рычаги, которые приводятся в движение прикрепляющимися к костям мышцами.
- **Функция защиты** проявляется в образовании костями полостей, в которых располагаются жизненно важные органы.

Индивидуальные особенности строения скелета и мышц определяют своеобразие формы тела у различных людей.

Активную часть двигательного аппарата составляют мышцы. Способность к сокращению в некоторой мере свойственна клеткам всех видов тканей. Но мышечная ткань в этом отношении отличается особой активностью. Поэтому из всех видов движения, которые наблюдаются в животном мире (амебовидные, мерцательные и мышечные), движения мышечные характеризуются наиболее высокой степенью развития. Сокращения мышц вызывает активное перемещение в пространстве тех звеньев тела и тех его органов, к которым они прикрепляются или которые они поддерживают (М. Ф. Иваницкий).

Деятельность мышц, регулируемая центральной нервной системой, обеспечивает возможность производить самые разнообразные движения — дыхательные, жевательные, мимические, трудовые, спортивные, художественные. Само сохранение вертикального положения тела в пространстве невозможно без участия мышц, так как только в результате их сокращения происходит удержание в неподвижном состоянии одних костей скелета относительно других.







В организме человека насчитывают более 400 скелетных мышц. Мышцы составляют около 40 % веса у взрослого человека, а у новорожденного и детей — более 20 %. В старости происходит уменьшение массы мускулатуры до 25–30 % по сравнению с ее массой в среднем возрасте. У спортсменов общая масса мышц может достигать 50 %.

В зависимости от строения своего сократительного аппарата мышечная ткань подразделяется на поперечнополосатую (скелетную) и гладкую ткани, состоящие из различных гистогенетических типов, отличающихся по строению (табл. 1.1).

Гладкая мышечная ткань участвует в построении ряда внутренних органов, находится в стенках кровеносных и лимфатических сосудов. Функционально гладкомышечные волокна отличаются произвольностью сокращений. Они иннервируются через вегетативную нервную систему.

Таблица 1.1

Типы мышечной ткани

Мышечная ткань		
Поперечнополосатая скелетная	Поперечнополосатая сердечная	Гладкая
<ul style="list-style-type: none"> ● образует мышцы, крепящиеся к костям (скелетные мышцы, мышцы глотки, языка и начальной части пищевода) ● клетки сливаются в многоядерные, вытянутые волокна <ul style="list-style-type: none"> ● имеет поперечнополосатую исчерченность, миофибриллы упорядочены ● сокращения быстрые, произвольные (подчиняются воле человека) ● быстро утомляется 	<ul style="list-style-type: none"> ● расположена в стенках сердца (образует миокард) ● клетки соединены особыми контактами (нексусами), сокращаются вместе <ul style="list-style-type: none"> ● обладает автоматией (способностью сокращаться самостоятельно) и автономией <ul style="list-style-type: none"> ● имеет поперечнополосатую исчерченность, миофибриллы упорядочены ● сокращения быстрые, непроизвольные (не подчиняются воле человека) ● практически не утомляется 	<ul style="list-style-type: none"> ● образует стенки внутренних органов, сосудов, радужку глаза <ul style="list-style-type: none"> ● клетки веретеновидные, одноядерные, образуют пучки <ul style="list-style-type: none"> ● не имеет поперечнополосатой исчерченности, миофибриллы не упорядочены ● сокращения медленные, непроизвольные (не подчиняются воле человека) ● очень медленно утомляются (способна находиться в сокращенном состоянии длительное время)
 	 	 

Благодаря работе гладких мышц осуществляется сократительная деятельность желудочно-кишечного тракта, которая создает оптимальные условия для процесса пищеварения, поддерживает на определенном уровне артериальное давление.

Скелетная мышечная ткань. Поперечнополосатые мышцы (поперечнополосатая мышечная ткань) сократимая ткань позвоночных животных

и человека, формирующая скелетную (туловищную, или соматическую) мускулатуру, мимические мышцы, язык, часть стенки пищевода.

Поперечнополосатые мышечные волокна в некоторых мышцах, например, портняжной, достигают в длину 12 см. Толщина поперечнополосатого мышечного волокна у взрослого человека 38–61 (до 70) мкм, а у лиц, систематически занимающихся спортом (особенно тяжелой атлетикой), — 100 мкм (Д. А. Жданов).

В отличие от гладких мышц, поперечнополосатые мышцы в целом сокращаются и утомляются быстрее, их сокращения произвольные. Нервные окончания поперечнополосатых мышц подают сигналы в ЦНС, далее нервные импульсы поступают в мышечные волокна, вызывая их возбуждение и сокращение путем выделения при нервно-мышечном контакте медиатора ацетилхолина.

Физиологическая роль поперечнополосатых мышц многообразна: а) они участвуют в перемещении частей (сегментов) скелета; б) фиксации суставов; в) поддержании равновесия. Повышенная нагрузка на поперечнополосатую мускулатуру может привести к увеличению их объема, пониженная — к уменьшению, а длительное отсутствие нагрузки — нарушению трофики.

Группы волокон образуют мышечные пучки, которые, объединяясь, формируют мышцу (рис. 1.2).

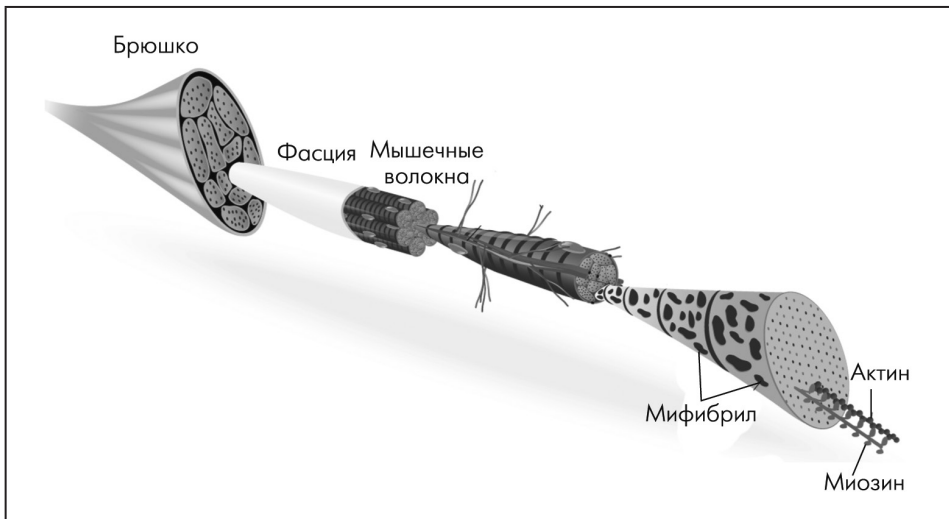


Рис. 1.2. Поперечнополосатая, скелетная мышечная ткань

Поперечнополосатая скелетная мышечная ткань:

- образует скелетные мышцы, прикрепляющиеся к костям;
- способна сокращаться, подчиняясь осознанным усилиям воли человека, то есть является произвольной;
- структурная единица миоцит — мышечное волокно (имеет несколько десятков ядер, саркоплазму с миофибриллами актина и миозина).

Сердечная мышца. Она имеется только в сердце. Эта мышца неустойчиво сокращается в течение всей жизни, обеспечивая движение крови по сосудам и доставку жизненно важных веществ к тканям. Сердечная мышца сокращается самопроизвольно, а вегетативная нервная система только регулирует ее работу.

СТРОЕНИЕ МЫШЦ

Мышца (*musculus*) как орган состоит из мышечной ткани, рыхлой и плотной соединительной ткани, сосудов и нервов, имеет определенную форму и выполняет соответствующую ей функцию.

Основу мышцы формируют тонкие пучки поперечнополосатых мышечных волокон, которые сверху покрыты соединительно-тканной оболочкой — *эндомизией*. Более крупные пучки отделены один от другого *перимизием*, а всю мышцу окружает *эпимизий*, который затем переходит в сухожилие и называется *перитендинией* (рис. 1.3).

Внутримышечная соединительная ткань переходит в сухожилие. Сухожильные волокна являются продолжением эндомизия и перимизия, а эндомизий, покрывающий мышечные волокна, прочно соединен с сарколеммой. Поэтому тяга, которую развивает сокращающееся мышечное волокно, передается сначала на эндомизий и перимизий, а затем на сухожильные волокна.

В чем заключается значение эндомизия и перимизия, то есть соединительной ткани, образующей строма мышцы. Соединительнотканная строма мышцы объединяет мышечные волокна в пучки, а пучки — в мышцу. Эндомизий образует вокруг каждого мышечного волокна сетчатую волокнистую оболочку, которая сращена с сарколеммой. При сокращении мышечного волокна, когда оно, укорачиваясь, одновременно утолщается, эндомизий растягивается лишь до определенного предела, ограничивая увеличение толщины мышечного волокна и тем самым регулируя его сокращение. Внутримышечная соединительная ткань продолжается в сухожилие, посредством которого мышца прикрепляется

к кости. К кости сухожилие мышцы прикрепляется за счет переплетения сухожильных волокон с коллагеновыми волокнами надкостницы, совместного их вращения в кость с продолжением в вещество костных пластинок.

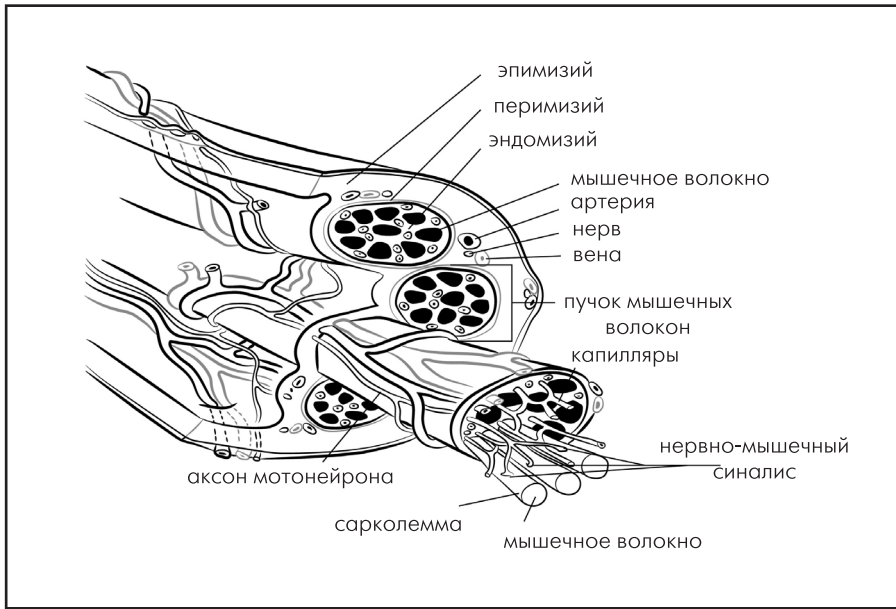


Рис. 1.3. Строение скелетной мышцы

Способ прикрепления мышц к костям имеет важное значение для тех формообразующих влияний, которые мышцы оказывают на скелет:

- Если мышца присоединяется к кости сухожильным прикреплением, и мышечная тяга концентрируется на небольшом участке кости, на кости развивается выступ — гребень.
- Если прикрепление «мясистое» (Д. А. Жданов), концентрированное, и мышечная тяга действует на кость не концентрированно, а дисперсно, кость подвергается главным образом давлению со стороны сокращающейся мышцы. В таких местах на поверхности костей появляются плоские углубления или глубокие впадины.

Значение внутримышечной соединительной ткани не исчерпывается ее механической функцией: через нее распространяются сосуды, питающие мышцу. Как правило, в мышцу проникает несколько питающих артерий, разветвляющихся по прослойкам перимизия и направленных преимущественно по ходу

мышечных пучков. По ходу разветвлений кровеносных сосудов проходят лимфатические сосуды. Вместе с артериями в мышцу входят один или несколько нервов, осуществляющих двигательную и чувствительную иннервацию. Каждое нервное двигательное волокно является отростком двигательной нервной клетки, заложеной в передних рогах серого вещества спинного мозга или в одном из двигательных ядер черепных нервов в стволовой части головного мозга. Таким образом, нервная клетка в спинном или головном мозге, ее отросток — нервное волокно и те мышечные волокна, с которыми нервное волокно соединяется, представляют собой биологическое и функциональное целое (табл. 1.2).

Таблица 1.2

Источники иннервации и кровоснабжения мышц

Название мышц	Источник иннервации	Основной источник снабжения
Мимические мышцы	Лицевой нерв (VII пара черепных нервов)	Лицевая и поверхностная височная артерии (ветви наружной сонной артерии)
Жевательные мышцы	3-я ветвь тройничного нерва (V пара черепных нервов)	Верхнечелюстная артерия (ветвь наружной сонной артерии)
Грудино-ключично-сосцевидная мышца	Добавочный нерв (XI пара черепных нервов)	Ветви наружной сонной артерии
Подкожная мышца, мышцы подъязычной кости	Лицевой нерв, подъязычный нерв	Ветви наружной сонной артерии
Глубокие мышцы шеи	Шейное сплетение	Ветви подключичной артерии
Мышцы спины	Задние ветви спинно-мозговых нервов	Ветви наружной сонной артерии, межреберных и поясничных артерий
Подвздошно-поясничная мышца	Бедренный нерв (ветвь поясничного сплетения)	Поясничные артерии (ветви брюшной аорты)
Ягодичные мышцы	Короткие ветви крестцового сплетения	Верхняя и нижняя ягодичные артерии (ветви внутренней подвздошной артерии)
Передняя группа мышц бедра	Бедренный нерв	Мышечные ветви бедренной артерии

Название мышц	Источник иннервации	Основной источник снабжения
Медиальная группа мышц бедра	Запирательный нерв (ветвь поясничного сплетения)	Запирательная артерия, глубокая артерия бедра (ветвь бедренной артерии)
Задняя группа мышц бедра	Седалищный нерв (ветвь крестцового сплетения)	Глубокая артерия бедра, подколенная артерия
Задняя группа мышц голени	Большеберцовый нерв	Задняя большеберцовая артерия

Кроме двигательных, внутри мышцы между волокнами находятся чувствительные нервные окончания. При сокращении мышечных волокон эти окончания сдавливаются. Это давление превращается в чувствительный нервный импульс, который, возникнув в мышце, идет в ЦНС. Чувствительные нервные импульсы постоянно информируют ЦНС о состоянии мышцы (рис. 1.4).

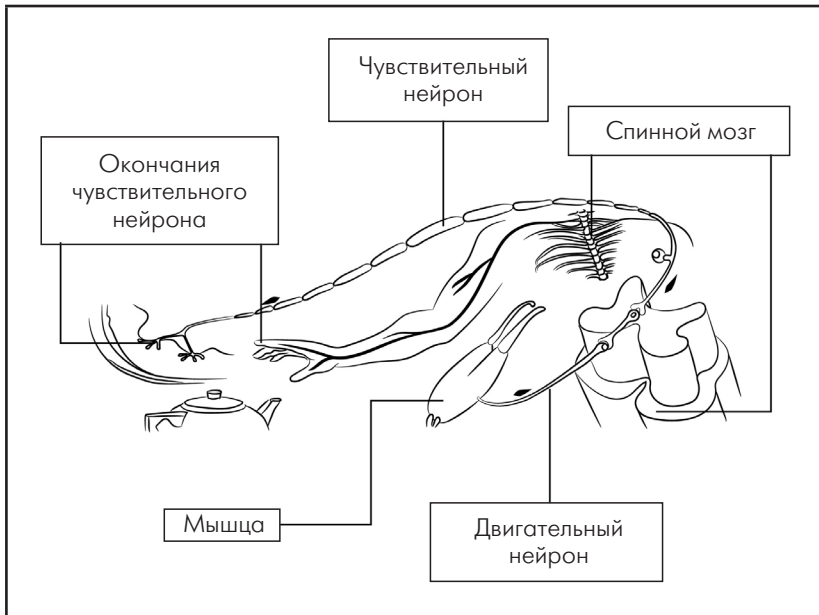


Рис. 1.4. Регуляция работы мышц

Физиологическая роль *поперечнополосатых мышц* многообразна. Они участвуют:

- в перемещении частей (сегментов) скелета;
- фиксации суставов;
- поддержании равновесия.

Благодаря работе *гладких мышц* осуществляется сократительная деятельность желудочно-кишечного тракта, которая создает оптимальные условия для процесса пищеварения, поддерживает на определенном уровне артериальное давление (АД).

Поперечнополосатые мышцы склонны в одних случаях к гиперактивности, спазму, укорочению и гипертонии, в других — к торможению, расслаблению и гипотонии. Первые называют «постуральными», а вторые — «фазическими» мышцами. У здоровых людей мышцы находятся в динамическом равновесии.

Поперечнополосатые мышцы имеют два важнейших механических свойства, определяющих характер мышечного сокращения.

Первое свойство мышц известно как взаимоотношение «длина — сила» («длина — напряжение»), суть его заключается в том, что для каждой мышцы может быть найдена длина, при которой она развивает максимальную силу (напряжение).

Второе свойство мышц — это взаимозависимость силы и скорости мышечного сокращения: чем тяжелее груз, тем медленнее его подъем, и чем больше приложенная сила, тем меньше скорость укорочения мышцы. При очень большой нагрузке мышечное сокращение становится изометрическим; в этом случае скорость сокращения равна нулю. Без нагрузки скорость мышечного сокращения наибольшая.

ТИПЫ ВОЛОКОН СКЕЛЕТНЫХ МЫШЦ

Различные типы мышечных волокон определяют по максимальной скорости их сокращения (быстрой и медленной) и главного метаболического пути, который они используют для образования АТФ (окислительный и гликолитический). Мышечные волокна в целом делятся на:

I тип: медленные окислительные (МО) — *медленные, тонкие, слабые, неутоняемые мышечные волокна. Низкий порог активации мотонейрона. Волокна I типа хорошо кровоснабжаются и имеют большее количество миоглобина, что придает им характерный красный цвет (красные волокна). Благодаря низкой скорости сокращения они больше приспособлены к длительным нагрузкам, что, например, очень важно для поддержания позы.*

II тип: быстрые гликолитические волокна — толще, чем мышечные волокна I типа, отличаются быстрыми сокращениями, развивают большую силу и быстрее утомляются. Эти волокна хуже кровоснабжаются и имеют меньше митохондрий, липидов и миоглобина (белых волокон). В отличие от медленных волокон, быстрые волокна содержат в основном ферменты анаэробного окисления и больше миофибрилл. Благодаря высокой скорости сокращения и быстрой утомляемости способны на кратковременную работу. Эти волокна делятся на:

IIa тип: быстрые окислительно-гликолитические (БОГ) или просто быстрые окислительные — промежуточные волокна средней толщины. Более выносливы, чем волокна IIb типа, но утомляются быстрее, чем волокна I типа. Способны к выраженному сокращению, при этом развивают среднюю силу. Источниками энергии являются как окислительные, так и анаэробные механизмы (быстрые окислительные волокна).

IIb тип: быстрые гликолитические волокна (БГ) — крупные, быстрые, сильные, быстроутомляемые мышечные волокна с высоким порогом активации мотонейрона. Активируются при кратковременных нагрузках и развивают большую силу. Получают энергию через процессы анаэробного окисления, источником энергии является гликоген. В этих волокнах обнаруживают большое количество гликогена и мало митохондрий.

Поскольку скорость сокращения самых быстрых мышечных волокон несколько выше, чем скорость сокращений волокон IIb типа, самые быстрые волокна называются в литературе волокнами **IIx типа** (H. Friedman).

Иногда выделяют **волокна IIc типа** — эти волокна не похожи на волокна ни I, ни II типа. Они проявляют как окислительную, так и гликолитическую активность и представлены лишь в небольшом количестве (около 1 %). В зависимости от типа тренировок они могут переходить в волокна I или II типа (J. F. Seidenspinner) (табл. 1.3).

Таблица 1.3

Типы волокон скелетных мышц

Критерий разделения	I типа	IIa типа	IIb типа
Скорость сокращения (определяется по миозиновой АТФазе)	Медленные (частота нервных импульсов до 25 Гц)	Средняя (25–50 Гц)	Быстрые (частота нервных импульсов 50–100 Гц)
Обмен веществ (определяется по ферментам аэробных процессов, по ферментам митохондрий: сукцинатдегидрогеназе, или СДГ)	Окислительный (с кислородом)	Смешанный	Гликолитический (без кислорода)

Окончание табл. 1.3

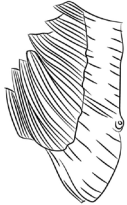
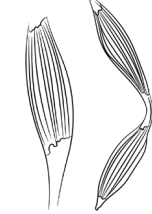


Критерий разделения	I типа	II типа	III типа
Цвет (зависит от количества миоглобина)	Красные (много миоглобина и митохондрий)	Светло-красный (красный)	Белые (мало миоглобина и митохондрий)
Порог активации	Низкий	Средний	Высокий
Диаметр	50 мкм	80 мкм	100 мкм
Утомление (при постоянной нагрузке)	Снижение силы на 50% через несколько часов	Снижение силы на 50% через 10 мин	Снижение силы на 50% через 1,5 мин

КЛАССИФИКАЦИЯ МЫШЦ

Поперечнополосатая мышечная ткань, состоящая из поперечнополосатых волокон, является главной рабочей тканью (паренхимой) мышцы как органа. В построении мышцы участвуют и другие ткани (табл. 1.4).

Таблица 1.4

Классификация мышц

По форме	По отношению к суставам	По расположению в теле	По направлению волокон	По выполняемой функции
Длинные (на конечностях) Короткие (глубокие мышцы спины) Широкие (на туловище) 	Односуставные Двусуставные  Многосуставные	Поверхностные Глубокие Передние Задние наружные	Круговые Параллельные Лентовидные Веретенообразные  Косые 1. Одноперистые 2. Перистые 3. Многоперистые 	Дыхательные Жевательные Мимические Сгибатели Разгибатели Отводящие Приводящие Супинаторы Пронаторы Сфинктеры Расширители