

---

**ДЕТСКАЯ НЕЙРОХИРУРГИЯ**

---

**С.К. Горелышев, О.А. Медведева**

# **МЕДУЛЛОБЛАСТОМЫ У ДЕТЕЙ**



**Москва**  
ИЗДАТЕЛЬСКАЯ ГРУППА  
**«ГЭОТАР-Медиа»**  
2020

## ОГЛАВЛЕНИЕ

Список сокращений и условных обозначений . . . . .	8
Авторы . . . . .	9
Введение . . . . .	10
<b>Глава 1.</b> История лечения медуллобластом. <i>С.К. Горельшев</i> . . . . .	11
<b>Глава 2.</b> Эпидемиология и синдромология. <i>С.К. Горельшев, О.А. Медведева</i> . . . . .	24
<b>Глава 3.</b> Гистологическая характеристика. <i>М.В. Рыжова, Л.В. Шишкина, О.А. Медведева</i> . . . . .	27
<b>Глава 4.</b> Иммуногистохимические и молекулярно-генетические особенности медуллобластом. <i>М.В. Рыжова, Л.В. Шишкина, О.А. Медведева</i> . . . . .	31
4.1. Морфологическая характеристика медуллобластом . . . . .	31
4.2. Клиническая характеристика молекулярно-генетических подтипов (собственный материал) . . . . .	36
<b>Глава 5.</b> Клиническая картина и диагностика медуллобластом. <i>С.К. Горельшев, О.А. Медведева, Е.А. Хухлаева</i> . . . . .	38
<b>Глава 6.</b> Нейровизуализация. <i>И.Н. Пронин, С.К. Горельшев, О.А. Медведева</i> . . . . .	41
6.1. Современные методы нейровизуализации . . . . .	41
6.2. Топография опухоли . . . . .	46
<b>Глава 7.</b> Хирургическое лечение медуллобластом. <i>С.К. Горельшев, О.А. Медведева, Н.В. Леменева, А.Ю. Лубнин, Д.Я. Самборский</i> . . . . .	50
7.1. Хирургическая анатомия задней черепной ямки . . . . .	50
7.2. О дренажах и шунтирующих системах . . . . .	60
7.3. Анестезиологическое пособие . . . . .	62
7.4. Положение пациента на столе . . . . .	64
7.5. Профилактика воздушной эмболии . . . . .	66
7.6. Краниотомия . . . . .	68
7.6.1. Срединная субокципитальная краниотомия . . . . .	68
7.6.2. Парамедианный доступ . . . . .	73
7.6.3. Ретросигмовидный субокципитальный доступ . . . . .	74
7.7. Разрез твердой мозговой оболочки и подход к опухоли . . . . .	76
7.7.1. Разрез твердой мозговой оболочки . . . . .	76
7.7.2. Подход через отверстие Мажанди . . . . .	76
7.7.3. Подход с рассечением червя мозжечка . . . . .	76
7.7.4. Теловелярный подход . . . . .	77
7.7.5. Подход через кору мозжечка . . . . .	77
7.7.6. Подход латерально от гемисферы . . . . .	77
7.8. Удаление опухоли . . . . .	78
7.9. Ушивание операционной раны . . . . .	85
7.10. Оценка радикальности удаления опухоли . . . . .	85
7.11. Использование эндоскопической ассистенции . . . . .	87
7.11.1. Введение . . . . .	87
7.11.2. Базовый набор инструментов . . . . .	89

7.11.3. Оснащение операционной	89
7.11.4. Общие принципы эндоскопической ассистенции	90
7.11.5. Методика эндоскопической ассистенции при опухолях задней черепной ямки у детей	92
7.12. Нейронавигация при опухолях задней черепной ямки	95
7.12.1. Показания	96
7.12.2. Особенности регистрации в полусидячем положении	97
7.12.3. Использование в ходе операции	98
<b>Глава 8. Осложнения хирургического лечения. С.К. Горельшев, О.А. Медведева</b>	99
8.1. Интраоперационные факторы риска	99
8.2. Послеоперационные осложнения	101
8.3. Гидроцефалия	101
<b>Глава 9. Принципы интенсивной терапии. Я.В. Савченко, А.А. Сычев, И.А. Савин</b>	103
9.1. Поступление ребенка в палату пробуждения или в отделение интенсивной терапии	103
9.2. Положение в кровати	103
9.3. Искусственная вентиляция легких	104
9.4. Мониторинг	104
9.5. Медикаментозная терапия	105
9.5.1. Противоотечная терапия глюкокортикоидами (дексаметазоном)	105
9.5.2. Инфузионная терапия	105
9.5.3. Профилактика стресс-язв желудочно-кишечного тракта	105
9.5.4. Обезболивание	106
9.5.5. Послеоперационная тошнота и рвота	106
9.5.6. Нарушения гемодинамических показателей в послеоперационном периоде	106
9.6. Дыхательные нарушения	108
9.7. Возбуждение	109
<b>Глава 10. Стадирование. С.К. Горельшев, О.А. Медведева</b>	110
10.1. Факторы риска неблагоприятного прогноза	112
10.1.1. Радикальность удаления опухоли	112
10.1.2. Влияние метастазов на отдаленную выживаемость больных	113
10.1.3. Связь между гистологическими и молекулярно-генетическими группами медуллобластом и прогнозом заболевания	116
10.2. Стратификация	119
<b>Глава 11. Комплексное лечение медуллобластом. Г.Л. Менткевич, С.С. Бабелян, Б.В. Холодов, Е.М. Тарасова, О.И. Щербенко, Ю.Ю. Трунин, Э.Ф. Валиахметова, С.К. Горельшев, О.А. Медведева</b>	120
11.1. Лучевая терапия	120
11.2. Протонотерапия	124
11.3. Химиотерапия	124
11.3.1. Группа стандартного риска	124
11.3.2. Группа высокого риска	127

11.4. Таргетная терапия . . . . .	132
11.5. Рецидивы медуллобластом . . . . .	133
<b>Глава 12.</b> Отдаленные последствия. <i>О.А. Медведева, Н.А. Мазеркина, Е.А. Хухлаева, О.А. Кроткова, М.В. Нерсесян, С.К. Горельшев</i> . . . . .	135
12.1. Неврологические последствия . . . . .	135
12.1.1. Ближайший послеоперационный период . . . . .	135
12.1.2. Отдаленный период . . . . .	137
12.2. Мутизм . . . . .	138
12.2.1. Факторы риска . . . . .	139
12.3. Нарушение высших психических функций . . . . .	141
12.3.1. Поражение мозжечка . . . . .	141
12.3.2. Лучевая терапия . . . . .	142
12.3.3. Гидроцефалия . . . . .	145
12.3.4. Чувствительные и двигательные нарушения . . . . .	145
12.4. Эндокринологические нарушения . . . . .	146
12.4.1. Нарушения процессов роста . . . . .	147
12.4.2. Патология щитовидной железы . . . . .	149
12.4.3. Половые нарушения . . . . .	150
12.4.4. Недостаточность аденокортикотропного гормона . . . . .	152
12.4.5. Увеличение массы тела, дислипидемия, метаболический синдром . . . . .	152
12.4.6. Гиперпролактинемия . . . . .	153
12.4.7. Остеопороз, остеопения . . . . .	154
12.4.8. Эндокринные нарушения в зависимости от схемы химиотерапии . . . . .	154
12.4.9. Алгоритм наблюдения пациентов . . . . .	154
12.4.10. Подведем итоги . . . . .	159
12.5. Снижение слуха . . . . .	160
12.5.1. Патогенез . . . . .	160
12.5.2. Клинические проявления . . . . .	161
12.5.3. Лечение . . . . .	161
12.6. Ортопедические отдаленные последствия . . . . .	162
12.7. Контроль после проведенного комплексного лечения . . . . .	162
<b>Глава 13.</b> Кратко о медуллобластомах. <i>С.К. Горельшев</i> . . . . .	163
Приложения . . . . .	173
Литература . . . . .	185

## СПИСОК СОКРАЩЕНИЙ И УСЛОВНЫХ ОБОЗНАЧЕНИЙ

- ♣ — торговое наименование лекарственного средства и/или фармацевтическая субстанция
- ∅ — лекарственное средство не зарегистрировано в Российской Федерации
- АД — артериальное давление
- БРВ — безрецидивная выживаемость
- БСВ — бессобытийная выживаемость
- ВВЭ — венозная воздушная эмболия
- ГР — гормон роста
- ЗЧЯ — задняя черепная ямка
- ИВЛ — искусственная вентиляция легких
- КСО — краниоспинальное облучение
- КТ — компьютерная томография
- ЛТ — лучевая терапия
- МБ — медуллобластома
- МР — магнитно-резонансный
- МРТ — магнитно-резонансная томография
- ОВ — общая выживаемость
- ППР — преждевременное половое развитие
- ПХТ — полихимиотерапия
- СОД — суммарная очаговая доза
- ТМО — твердая мозговая оболочка
- УЗИ — ультразвуковое исследование
- ЦНС — центральная нервная система
- CCNU — ломустин
- IQ (intelligence quotient) — коэффициент интеллекта
- PICA (posterior inferior cerebellar artery) — задняя нижняя мозжечковая артерия
- SDS (standard deviation score) — коэффициент стандартного отклонения
- SHH — ингибиторы Sonic Hedgehog
- VCR — винкристин
- WNT — сигнальный путь клетки Wingless

## АВТОРЫ

*Бабелян Степан Самвелович* — канд. мед. наук, врач детский онколог НИИ детской онкологии и гематологии ФГБУ «НМИЦ онкологии им. Н.Н. Блохина» Минздрава России  
*Валиахметова Эндже Фаварисовна* — врач детский онколог ФГАУ «НМИЦ нейрохирургии им. акад. Н.Н. Бурденко» Минздрава России

*Горельшев Сергей Кириллович* — д-р мед. наук, проф., ведущий научный сотрудник, зав. детским нейрохирургическим отделением ФГАУ «НМИЦ нейрохирургии им. акад. Н.Н. Бурденко» Минздрава России, зав. кафедрой детской нейрохирургии ФГБОУ ДПО «Российская медицинская академия непрерывного профессионального образования» Минздрава России, главный внештатный специалист Минздрава России по детской нейрохирургии

*Кроткова Ольга Андреевна* — канд. мед. наук, старший научный сотрудник отделения клинической реабилитации ФГАУ «НМИЦ нейрохирургии им. акад. Н.Н. Бурденко» Минздрава России

*Леменова Наталья Владимировна* — канд. мед. наук, врач анестезиолог-реаниматолог ФГАУ «НМИЦ нейрохирургии им. акад. Н.Н. Бурденко» Минздрава России

*Лубнин Андрей Юрьевич* — д-р мед. наук, проф., ведущий научный сотрудник, зав. отделением анестезиологии и реанимации, врач анестезиолог-реаниматолог ФГАУ «НМИЦ нейрохирургии им. акад. Н.Н. Бурденко» Минздрава России

*Мазеркина Надежда Александровна* — д-р мед. наук, проф., ведущий научный сотрудник, врач-эндокринолог ФГАУ «НМИЦ нейрохирургии им. акад. Н.Н. Бурденко» Минздрава России

*Медведева Ольга Александровна* — канд. мед. наук, младший научный сотрудник, врач-нейрохирург ФГАУ «НМИЦ нейрохирургии им. акад. Н.Н. Бурденко» Минздрава России

*Менткевич Георгий Людомирович* — д-р мед. наук, проф., зам. директора НИИ детской онкологии и гематологии ФГБУ «НМИЦ онкологии им. Н.Н. Блохина» Минздрава России

*Нерсесян Марина Владиславовна* — д-р мед. наук, доцент, врач-оториноларинголог ФГАУ «НМИЦ нейрохирургии им. акад. Н.Н. Бурденко» Минздрава России

*Пронин Игорь Николаевич* — д-р мед. наук, проф., акад. РАН, зам. директора по научной работе, зав. отделением рентгенологических и радиоизотопных методов диагностики, врач-рентгенолог ФГАУ «НМИЦ нейрохирургии им. акад. Н.Н. Бурденко» Минздрава России

*Рыжова Марина Владимировна* — д-р мед. наук, проф., ведущий научный сотрудник, зав. патологоанатомическим отделением ФГАУ «НМИЦ нейрохирургии им. акад. Н.Н. Бурденко» Минздрава России

*Савин Иван Анатольевич* — д-р мед. наук, проф., ведущий научный сотрудник, зав. отделением реаниматологии и интенсивной терапии, врач анестезиолог-реаниматолог ФГАУ «НМИЦ нейрохирургии им. акад. Н.Н. Бурденко» Минздрава России

*Савченко Ян Вячеславович* — врач анестезиолог-реаниматолог ФГАУ «НМИЦ нейрохирургии им. акад. Н.Н. Бурденко» Минздрава России

*Самборский Дмитрий Ярославович* — специалист в области трехмерного моделирования ФГАУ «НМИЦ нейрохирургии им. акад. Н.Н. Бурденко» Минздрава России

*Сычев Александр Анатольевич* — канд. мед. наук, старший научный сотрудник, врач анестезиолог-реаниматолог ФГАУ «НМИЦ нейрохирургии им. акад. Н.Н. Бурденко» Минздрава России

*Тарасова Екатерина Михайловна* — врач детский онколог ФГАУ «НМИЦ нейрохирургии им. акад. Н.Н. Бурденко» Минздрава России

*Трунин Юрий Юрьевич* — канд. мед. наук, доцент, старший научный сотрудник, врач-радиолог ФГАУ «НМИЦ нейрохирургии им. акад. Н.Н. Бурденко» Минздрава России

*Холодов Борис Владимирович* — канд. мед. наук, врач детский онколог ФГАУ «НМИЦ нейрохирургии им. акад. Н.Н. Бурденко» Минздрава России

*Хухлаева Елена Анатольевна* — канд. мед. наук, старший научный сотрудник, врач-невролог ФГАУ «НМИЦ нейрохирургии им. акад. Н.Н. Бурденко» Минздрава России

*Шишкина Людмила Валентиновна* — канд. мед. наук, доцент, ведущий научный сотрудник, врач-патологоанатом ФГАУ «НМИЦ нейрохирургии им. акад. Н.Н. Бурденко» Минздрава России

*Щербенко Олег Ильич* — д-р мед. наук, проф., врач-радиолог ФГБУ «Российский научный центр рентгенорадиологии» Минздрава России

## **ВВЕДЕНИЕ**

Медуллобластома у детей составляет около 20% всех опухолей головного мозга и, таким образом, является самой распространенной злокачественной опухолью центральной нервной системы в этой возрастной группе [291, 331]. Особенностью медуллобластом является высокая склонность к метастазированию по ликворным путям [195].

Современные протоколы лечения медуллобластом включают хирургическое лечение, лучевую терапию и полихимиотерапию. Совокупность этих методов лечения способствует увеличению общей и безрецидивной выживаемости до 70% и более [240].

В нашей стране внедрение современных протоколов комплексного лечения медуллобластом у детей, включавших, помимо хирургического лечения, лучевую и полихимиотерапию, началось с середины 90-х гг. XX в. [13].

В связи с развитием адьювантной терапии встал вопрос об оптимальной хирургической тактике лечения медуллобластом, учитывая инвазивность их роста по отношению к дну IV желудочка [364].

К сожалению, применение таких видов терапии сопровождается развитием тяжелых отдаленных последствий, обусловленных токсичностью проводимого лечения. В наибольшей степени от лучевой и химиотерапии страдает эндокринная система, также выявляются неврологические и когнитивные нарушения, напрямую влияющие на качество жизни и социальную адаптацию пациентов [102, 145, 219, 265, 278, 283].

В настоящее время проводятся многочисленные исследования генетических мутаций медуллобластом и выявление их прогностического влияния. В 2010 г. было принято решение о выделении на настоящий момент 4 молекулярно-генетических групп медуллобластом, которые различаются не только генетическими мутациями, но и клиническими исходами [152, 229, 325].

### **ЛИЧНЫЙ ОПЫТ АВТОРОВ**

В монографии обобщен опыт НМИЦ нейрохирургии им. акад. Н.Н. Бурденко по комплексному лечению и обследованию детей с медуллобластомами задней черепной ямки. С 2005 по 2015 г. были прооперированы более 400 больных детского возраста от 3 до 17 лет. Подробный анализ отдаленных результатов проведен у 93 детей, пролеченных по протоколу М-2000, и 30 детей, пролеченных по протоколу МГДН-МБ-2008, в НИИ детской онкологии и гематологии Российского онкологического центра им. Н.Н. Блохина (НИИ ДОГ РОНЦ), что и легло в основу выводов и рекомендаций по лечению этой категории больных.

## ИСТОРИЯ ЛЕЧЕНИЯ МЕДУЛЛОБЛАСТОМ

---

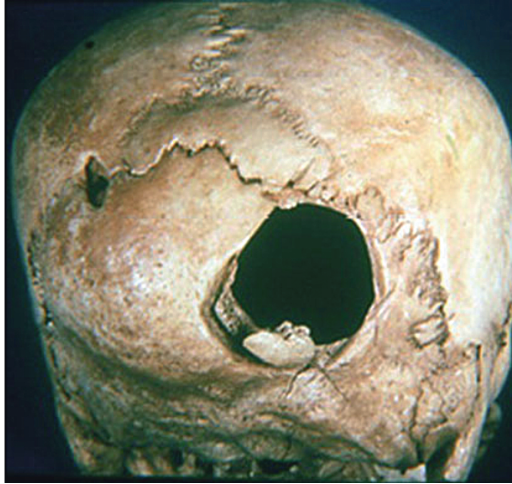Разработка хирургических методов лечения нарушений задней черепной ямки (ЗЧЯ) в историческом аспекте началась совсем недавно. Изучая историческую литературу, мы видим, что хирурги с давних времен избегали любых операций на ЗЧЯ. Врачи очень быстро поняли, что эта область мозга чрезвычайно чувствительна к любым манипуляциям. Потеря дыхания, внезапная смерть и деформация ствола мозга, все это приводило к быстрой смерти пациента. Фактически операции на ЗЧЯ появились только в начале XX в. Хирургические учебники второй половины XIX в. лишь описывают анатомию этой области.

В XXI в. нейрохирурги входят в операционную с гораздо более совершенным и технически более сложным оборудованием, чем то, которое было доступно их коллегам всего 30 лет назад. В 1970-х гг. хирургический микроскоп произвел революцию в оперативных подходах, значительно улучшив визуализацию благодаря хорошему освещению и увеличению, и в результате хирурги смогли работать более безопасно на участках мозга, которые ранее считались недоступными. Глядя в будущее, можно предположить, что в течение следующего десятилетия с развитием компьютерных устройств «практический хирург» может стать реликтом прошлого. Следующее поколение нейрохирургов будет «поставщиками данных», т.е. техниками, которые делают записи в базу данных, а затем сидят и наблюдают за робототехникой, как например, «да Винчи» выполняет хирургическую операцию...

Первые операции на ЗЧЯ датируются античностью. В раскопках по всему миру обнаруживаются примеры трепанаций черепа, в том числе ЗЧЯ, большая часть которых произошла в результате травмы или другой неизвестной причины. В коллекции James Tait Goodrich'a есть череп, полученный из Перу в 1950-х гг. и найденный на кладбище, датированном 600 г. до нашей эры. В области ЗЧЯ видна большая трепанация с зажившими краями, указывающими на то, что человек пережил хирургическую процедуру (рис. 1.1).

Единственные упоминания о хирургии ЗЧЯ греко-римской эпохи появляются в трудах Галена Пергамского (130–200 гг. н.э.), жившего на территории современной Турции. В своих трудах по анатомическим процедурам Гален описывает серию вскрытий животных, в которых он обнажил мозжечок и IV желудочек. Исследования проводились на живых животных, что позволило ему связать поражение различных участков дна IV желудочка с нарушениями дыхания, глотания и нарушениями движения в конечностях. Любопытно, что Гален использовал для своих экспериментов доступ через разрез червя мозжечка как наиболее безопасный [108]!





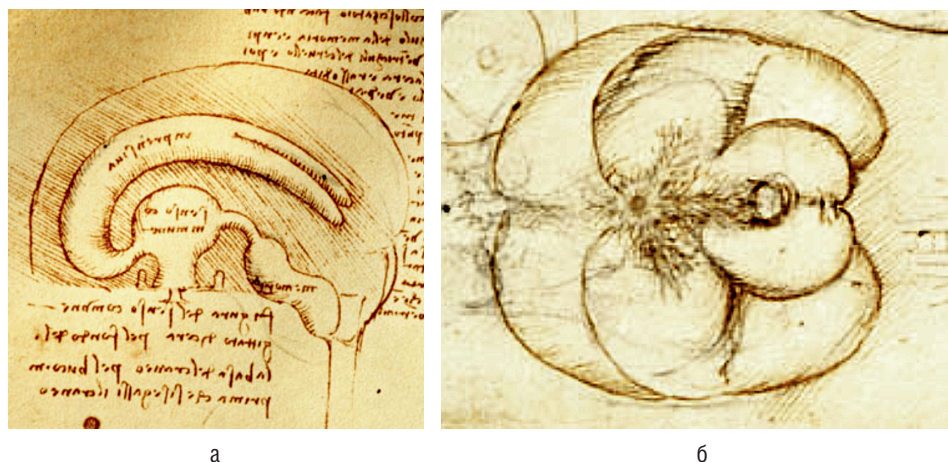
**Рис. 1.1.** 600 г. до нашей эры. Череп с трепанацией в правой половине задней черепной ямки, причина которой неизвестна. По нижнему краю трепанации видны костные грануляции, свидетельствующие о заживлении, поэтому вполне вероятно, что пациент пережил эту процедуру. Museum of Man collection, San Diego, California (из книги Memet Özek M. et al. «Posterior fossa tumors»)

«Типичный» хирург в начале XV в. был ничем иным как неквалифицированным и малообразованным цирюльником. Этот хирург мог отрезать вам волосы, удалить зуб и вправить грыжу. «Образованный» хирург, усвоивший средневековые догмы, оставался погребенным в догадках и догмах столетних верований, основанных на более ранних греко-римских и более поздних трудах византийских ученых и переводчиков, которые продолжали переводить и повторять ошибки прошлых веков.

По иронии судьбы, именно художники эпохи Возрождения, а затем уже анатомы и хирурги XVI в. начали путь от ошибочных представлений эпохи Средневековья к реальному изучению анатомии человеческого тела. Леонардо да Винчи, Андреас Везалий и другие начали делать вскрытия в попытке понять более реалистичную поверхностную анатомию человека. В результате предыдущие анатомические догмы, многие из которых укоренились со времен греко-римской эпохи, начали медленно исправляться в течение следующих столетий.

Не являясь ни хирургом, ни врачом, Леонардо да Винчи (1452–1519) внес огромный вклад в медицину и хирургию. В анатомических исследованиях Леонардо есть несколько рисунков, которые касаются ЗЧЯ и ее анатомии (рис. 1.2). Его интерес к этим вопросам неясен, так как результаты теоретически не повлияли на его художественные работы. Леонардо также не был хирургом, поэтому не было никакой хирургической выгоды от этих исследований. Тем не менее его пылкий ум дает нам некоторые из самых ранних и в то время наиболее точных представлений о ЗЧЯ и желудочковой системе мозга. К сожалению, великий опус Леонардо по анатомии, который был опубликован в 20 томах, был утерян, и обнаружен лишь в XX в. [187]!

Знаковой фигурой XVI в. как в анатомии, так и в хирургии, был итальянский врач и анатом Андреас Везалий (1514–1564). Везалий настаивал на том,

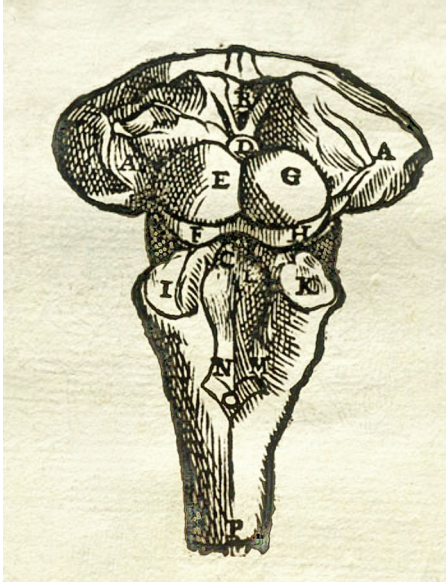


**Рис. 1.2.** Самые ранние известные анатомические рисунки желудочков головного мозга: а — впервые демонстрирующие III желудочек, силвиев водопровод и IV желудочек. Леонардо да Винчи, XV в.; б — изображение мозжечка и IV желудочка

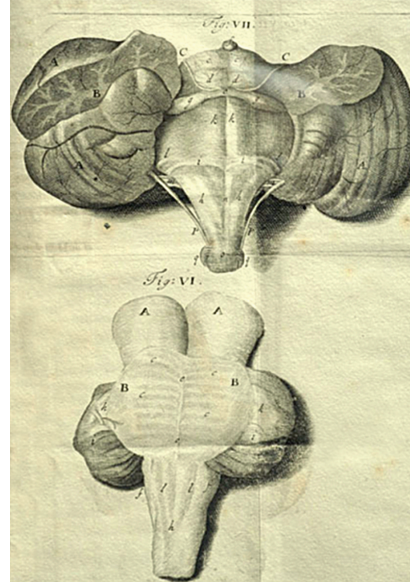
что врач-анатомист должен проводить собственные вскрытия животных и людей. В 1543 г., в возрасте 28 лет, Везалий опубликовал свой *Magnum opus De Humani Corporis Fabrica* в Базеле, Швейцария. Этот том полон оригинальных и пронизательных анатомических наблюдений и описаний (рис. 1.3). Везалий был яростным критиком ранних анатомов и их ошибок, в частности трудов Галена. Книга VII (*Libri VII*) этого великого произведения дает нам подробную анатомическую картину головного мозга и ЗЧЯ, с отличными анатомическими иллюстрациями. По иронии судьбы, на описание черепных нервов сильно повлияла анатомическая нумерация, первоначально представленная Галеном Пергамским с 9 черепными нервами, описанными вместо 12 [341].

Говоря о нейрохирургии XVI в., нельзя не упомянуть Амбруаза Паре (1510–1590), которого большинство историков считали отцом современной хирургии. Один из его наиболее известных хирургических случаев касался травмы головы, полученной французским монархом Генрихом II. Паре проводил лечение короля, а также присутствовал при его вскрытии. Паре обнаружил, что у Генриха II образовалась гематома в ЗЧЯ. Анализ клинической картины и последующее вскрытие позволили Паре описать клиническую картину сдавления структур ЗЧЯ, которая включала головную боль, затуманенное зрение, рвоту, вялость, слабость и нарушение дыхания [253].

Несмотря на гениальные находки XVI в., современные представления об анатомии человеческого тела были заложены лишь в следующем столетии. Одним из первых ученых, описавших точную анатомию головного мозга, был Thomas Willis (1621–1675), давший имя сосудистому кругу на основании мозга, а также подробно описавший структуры ЗЧЯ и ствола [357]. Еще более подробное описание ЗЧЯ приводится в трудах Humphrey Ridley (1653–1708). Он проводил свои исследования на свежих трупах сразу после повешения, что дало ему возможность особенно тщательно изучить венозные синусы, в том числе поперечный, прямой и циркулярный в области ЗЧЯ (рис. 1.4).



**Рис. 1.3.** Рисунок ствола мозга, очерчивающего дно IV желудочка, бугорки (colliculi) и нижнюю часть таламуса, — удивительная анатомическая деталь для этого периода! (Андреас Везалий, *Magnum opus*, 1543)



**Рис. 1.4.** Анатомия задней черепной ямки по Ridley. Правильно идентифицирован III нерв, но общее количество черепных нервов остается равным девяти (London, 1695)

Первые попытки хирургического лечения заболеваний мозга относятся уже к XVIII в. Они сводились в основном к операциям по поводу черепно-мозговой травмы (удаление гематом и инородных тел) и, редко, абсцессов (Percival Pott, 1714–1788; Lorenz Heister, 1683–1758; Francois Quesnay, 1694–1774). Природа опухолей головного мозга была совершенно неизвестна, они считались «наростами» или «мозговыми грибами».

Одна из первых успешных попыток операций в области ЗЧЯ была предпринята Sauveur Francois Morand в 1768 г. [215]. Он описывает случай, где у монаха развился средний отит, а впоследствии мастоидит и абсцесс ЗЧЯ. Morand произвел трепанацию и удаление инфицированной кости и гноя. Затем он вскрыл твердую мозговую оболочку (ТМО) крестообразным разрезом, после чего смог исследовать полость ЗЧЯ. Ему удалось эвакуировать большой абсцесс мозга, для чего он использовал свой указательный палец как зонд. Morand догадался обработать полость абсцесса спиртом и скипидаром, что явилось самым ранним примером антисептического лечения. Затем в полость гнойника была помещена серебряная трубка, что позволило осуществить непрерывный дренаж. Абсцесс зажил, монах выжил, и Morand не преминул сообщить об этом медицинской общественности.

Первым, кто попытался отделить опухоли головного мозга от других заболеваний, был Giovanni Battista Morgagni (1682–1771), который благодаря своим поразительным исследованиям стал заведующим кафедрой анатомии в Падуе в возрасте 16 лет, но, несмотря на блистательную карьеру, лишь в 79 лет счел возможным взяться за главный труд своей жизни... [217].

Понадобилось более 2000 лет, чтобы правильно описать все 12 пар черепно-мозговых нервов, и сделано это было лишь в 1778 г. Samuel Thomas von Soemmering (1755—1830). Детальное описание тройничного нерва было сделано Johann Friedrich Meckel старшим (1724—1774) в его докторской диссертации, его имя получило и углубление тригеминального ганглия — *sacculus Meckeli*.

В XVIII в. появляются цветные атласы головного мозга. Первым опубликовал современную анатомию ЗЧЯ в акварельных рисунках французский анатом Félix Vicq D'Azyr (1748—1794). В предисловии к своей монографии автор особо благодарит своего художника (Alexandre Briceau) за его талант, стойкость и выносливость «неприятных запахов». Мамиллоталамический тракт до сих пор носит его имя [342] (рис. 1.5).

*«Хирургия головного мозга стала возможной благодаря трем открытиям девятнадцатого века, а именно обезболиванию, асептике и локализации церебральных функций. Без асептики или антисептики, операция на головном мозге никогда не была бы возможной. С асептикой и без церебральной локализации она не имела бы большого значения. С асептикой и локализацией функций, но без наркоза хирургия была бы возможна, но сильно ограничена. Хотя наркоз уже использовался за четверть века до великого открытия Lister'a, большого прогресса в нейрохирургии не наблюдалось. Потребовалось еще 17 лет для того, чтобы все три великих открытия соединились вместе и дали возможность развиваться нейрохирургии» (Dandy W.E.).*

В начале XIX в. нейрохирургия уже шагнула вперед, но по-прежнему ограничивалась в основном операциями при нейротравме. Для того чтобы операции на ЗЧЯ стали безопасными, должно было произойти еще несколько важных событий.

Прежде всего было замечено, что такие препараты, как закись азота (1844), эфир (1846) и хлороформ (1847), вызывают аналгезию. Трудно переоценить значение этого открытия, особенно для операций на мозге, так как не нужно было больше привязывать больного к операционному столу и спешить во время операции.

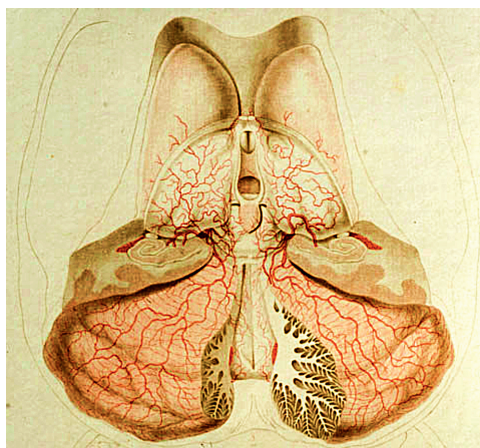


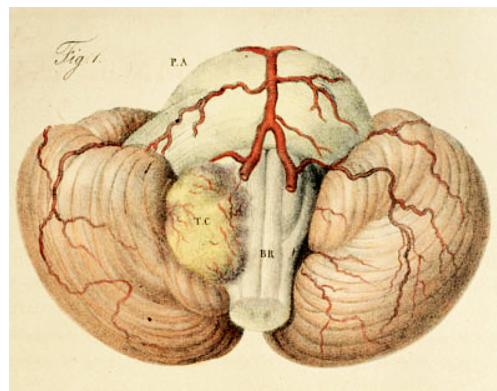
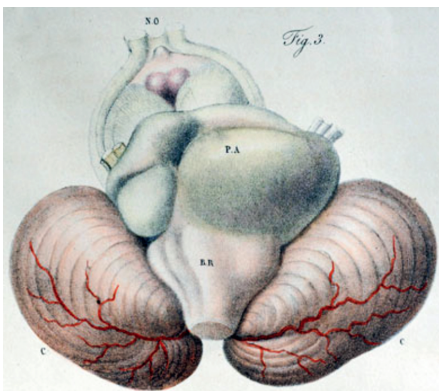
Рис. 1.5. Детальное изображение коры мозжечка и ствола мозга (Félix Vicq D'Azyr, 1786)

Риск инфекции заставлял хирургов ограничиваться только экстрадуральными вмешательствами, так как вскрытие ТМО в 95% случаев приводило к смерти пациента в результате менингита и сепсиса. Два хирурга (Oliver Wendell Holmes, 1809–1894 и Ignác Fülöp Semmelweis, 1818–1865) почти одновременно обратили внимание на то, что воспаления во время родов были значительно реже, если их принимали акушерки, которые обычно заходили в комнату с чистыми руками и в белых выстиранных передниках. Хирурги же того времени обычно работали в черных халатах, испачканных кровью и гноем от предыдущего пациента... Holmes и Semmelweis первыми предложили мыть руки и одежду перед операцией, а не после, за что были жестоко осмеяны своими коллегами на заседании Королевского общества. И только гениальные открытия Louis Pasteur (1822–1895) и Robert Koch (1843–1910) положили конец этому спору. Вскоре вышла и революционная работа Sir Joseph Lister (1827–1912) «Об эффекте антисептической системы в лечении», после чего частота гнойных осложнений стремительно снизилась.

Другим ключевым достижением XIX в. стало понимание локализации функций в структурах головного мозга. Пионерские работы Paul Broca (1824–1880) впервые показали, что каждая часть мозга имеет свои определенные функции.

Сопоставление локализации опухолей (на вскрытии) и прижизненных симптомов заболевания позволяет многим исследователям понять функциональное значение различных структур ЗЧЯ. К примеру, имеется подробное описание 6-летней девочки (Richard Bright, 1789–1858) с симптомами нарушения глотания, фонации и глазодвигательных функций («когда она спала, то никогда не закрывала левый глаз»). На вскрытии была обнаружена «опухоль ствола мозга с полупрозрачной стромой, через которую проходили пучки белых волокон». С высоты наших знаний мы можем сказать, что имеем точное описание понтинной глиомы.

Несмотря на то что клеточная природа опухолей остается неизвестной, появляются первые атласы опухолей головного мозга. Иллюстрации из атласа Jean Cruveilhier (1791–1874) использовал в своих работах по невринамам и менигиомам Harvey Williams Cushing (рис. 1.6).



**Рис. 1.6.** Иллюстрации из атласа Jean Cruveilhier (1842), посвященные опухолям ствола и мостомозжечкового угла

Первые попытки хирургического вмешательства на ЗЧЯ появились лишь в конце XIX в. Этому предшествовало изобретение краниотомии с помощью пилки Джигли вместо молотка и долота (1897). К слову, Leonardo Gigli (1863–1908) изобрел этот метод для распилки лонного сочленения во время осложненных родов, но чуть позже сам же предложил его использовать для краниотомии, добавив всем известный проводник!

Одна из первых операций у ребенка была сделана шотландцем по имени William Macewen в 1879 г. Используя «антисептическую трепанацию», он успешно удалил периостальную опухоль правой орбиты. В последующем он прооперировал еще 4 детей с опухолями ЗЧЯ, и только один из них умер.

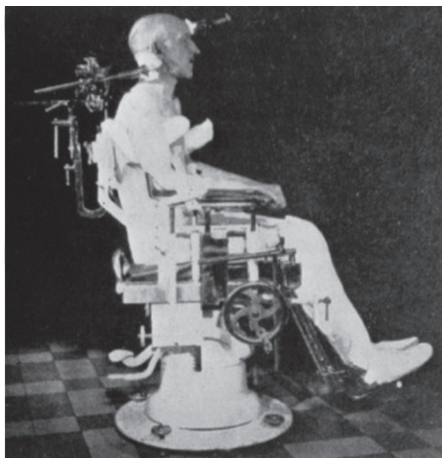
Sir Victor Alexander Haden Horsley (1857–1916) много сделал для изучения функций мозга с помощью его электростимуляции. Ему же принадлежит изобретение стереотаксической рамы для изучения функций мозжечка у приматов (1897). Пройдет еще 50 лет, прежде чем этот инструмент будет использован на людях. Horsley впервые начал успешно удалять опухоли мозга, однако при опухолях ЗЧЯ он предлагал делать только внутреннюю декомпрессию для уменьшения летальности.

Отцу немецкой нейрохирургии Fedor Krause (1857–1937) принадлежит изобретение супрацеребеллярно-субтенториального доступа (1926) и подходов к мостомозжечковому углу. Несмотря на это, успехи в удалении опухолей ЗЧЯ были скромными: умерли 26 из 31 пациента.

Antony Maxine Nicholas Chipault (1866–1920) был первым французским нейрохирургом, полностью посвятившим себя нейрохирургии. Он же основал первый в мире нейрохирургический журнал — «Travaux de Neurologie Chirurgicale» (1896).

Thierry de Martel (1875–1940) впервые разработал электродрель, останавливающуюся при достижении ТМО (1926). Он же предложил сидячее положение больного и разработал для этого специальный стул (рис. 1.7).

Однако, несмотря на все достижения, состояние нейрохирургии в начале XX в. оставляло желать лучшего. Очень интересен обзор Robert H. Wilkins,

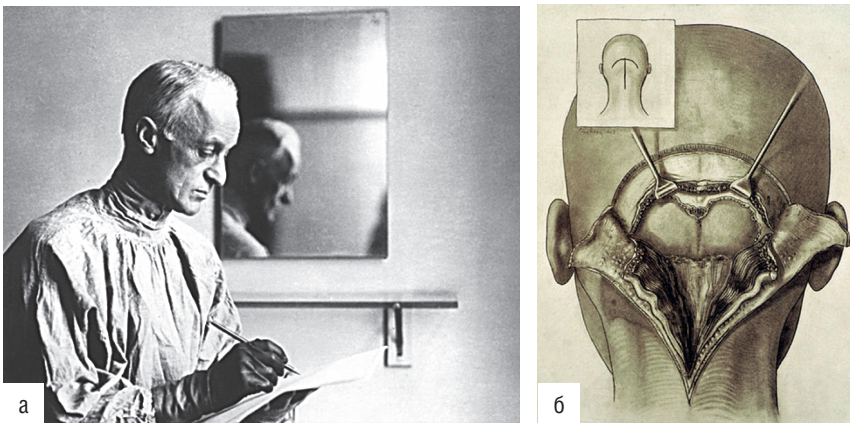


**Рис. 1.7.** Сидячее положение больного при операции на задней черепной ямке и специально разработанное для этого кресло (Thierry de Martel, 1926)

который на основании данных из Генерального хирургического каталога за 1886–1896 г., т.е. за 10-летний период после первых успешных операций Horsley, обобщил опыт более 500 хирургов по удалению опухолей головного мозга. Однако уже в следующем десятилетии (1896–1906) ситуация резко изменилась. В каталоге отмечается не более 80 случаев. А с 1906 по 1916 г. лишь несколько хирургов сообщали о попытках удаления опухолей головного мозга — понимание катастрофических последствий такой хирургии пришло очень быстро... [356].

Если и существует нейрохирург, внесший важнейший вклад в развитие хирургии опухолей ЗЧЯ, так это, конечно, Harvey W. Cushing (1869–1939) (рис. 1.8)! Он еще в молодом возрасте заинтересовался этой патологией. Нужно понимать, что это было время, когда еще не было стероидов, переливания крови, рентгеновской диагностики, увеличительной оптики, а пациенты поступали в запущенном состоянии с выраженной гидроцефалией... И, тем не менее, уже в 1930 г. Cushing публикует специальную статью по хирургическому лечению медуллобластом (МБ) у детей [76]. Констатируя невозможность удаления этих опухолей, он предлагает декомпрессию ЗЧЯ, взятие биопсии, лечение гидроцефалии и... применение лучевой терапии (ЛТ)! Вместе с тем при радикальном удалении астроцитом ЗЧЯ летальность составила всего 15%. Cushing впервые отказался от методики выделения опухоли ЗЧЯ при помощи пальца, используя вместо этого специальные препаровалки, а при невозможности радикального удаления предложил внутрикапсулярную резекцию. Кушинг завершил свою карьеру, выполнив 2000-ю операцию и добившись небывалого уровня летальности в 15%.

Параллельно развитию хирургии начались и гистологические исследования опухолей мозга. В 1926 г. выходит первая классификация в соавторстве Cushing и Percival Bailey (1892–1973) «A Classification of the Tumors of the Glioma Group on a Histogenetic basis with a correlated study of prognosis». Ими же в 1925 г. и было предложено название опухоли, которая встречалась исключительно у детей, — *medulloblastoma cerebelli*.



**Рис. 1.8.** Harvey W. Cushing (1869–1939) (а) и разработанный им доступ к задней черепной ямке (б)

Дело Cushing продолжил его ученик Walter E. Dandy (1886–1946). Нужно отметить, что Dandy был значительно более радикальным хирургом, чем его учитель, что часто вызывало язвительные дискуссии и публичные споры. Он отрицал метод интракапсулярного удаления опухолей по Cushing, настаивая на тотальном удалении даже несмотря на угрозу неврологических осложнений. Надо отметить, что эта дилемма осталась нерешенной и до наших дней... Dandy работал очень много, делая до 6 операций в день, включая выходные. Он впервые предложил послеоперационную интенсивную терапию в специальной палате, особенно для больных с опухолями ЗЧЯ, включавшую в себя контроль электролитов и особое внимание к проходимости дыхательных путей. Он значительно продвинул вперед нейровизуализацию, внедрив вентрикулографию. Dandy умер 19 апреля 1946 г., сделав на ЗЧЯ 2000 операций [77].

В России первое упоминание о детской нейрохирургии встречается в 1852 г. в монографии Д.А. Соколова «Лечение мозговых заболеваний у детей». В 1881 г. Н.В. Склифосовский описывает первое удачное удаление мозговой грыжи у ребенка. В 1896 г. Н.К. Лысенков блестяще защитил докторскую диссертацию «Мозговые грыжи и их лечение» (на 10 наблюдениях!).

В 1907 г. выходит одно из лучших руководств по педиатрии того времени проф. Н.П. Гундобина, где описывается удаление цистицерков головного мозга. В первом советском руководстве по хирургической невропатологии, вышедшем в 1935 г., уже есть небольшой раздел, посвященный «мозговым опухолям» у детей (Поленов А.Л., Никитин М.П., Созон-Ярошевич А.Ю.).

В 1928 г. создается Нейрохирургическая клиника при Рентгенологическом институте в Москве, где сразу же начинается лечение детей с нейрохирургической патологией, а с 1935 г. для них выделяется 15 коек.

Великая Отечественная война затормозила развитие детской нейроонкологии, однако уже сразу после войны в 1946 г. в Московском институте нейрохирургии под руководством проф. А.А. Арендта открывается первое детское отделение. Благодаря усилиям прекрасного коллектива (проф. Коновалов Ю.В., Першман Р.Е., Хандрикова-Марева Т.Г., Миронович М.И., Абаимова Н.С., Фаллер Т.О., Ростоцкая В.И., Артарян А.А., Салазкина С.И., Зограбян С.Г., Мунблит Т.Е.) с первых же дней огромное внимание уделяется лечению опухолей головного мозга у детей.


После 1950 г. основная тематика научной работы детского отделения концентрировалась на изучении опухолей головного мозга. Первые операции по поводу опухолей ЗЧЯ у детей выполняются уже с 1948 г. (докторская диссертация Корнянского Г.П.). В 1952–1956 гг. выходит ряд работ, посвященных клинике МБ (Першман Р.Е., Варшавская Д.Я.). Развивается морфологическая диагностика, в 1951 г. обнаружены клетки опухоли в ликворе при МБ мозжечка у детей (Бургман Г.П.), при этом была доказана их жизнеспособность! В 1954 г. Н.С. Плевако публикует первые данные о рентгенотерапии МБ (медиана выживаемости составила при хирургическом лечении 6 мес, а при комбинированной терапии — 3 года). В трудах Т.О. Фаллер (1957) рассматриваются вопросы метастазирования МБ (отмечается, что краниоспинальное метастазирование достигает 40%).

Крайне любопытна история анестезиологического обеспечения у детей. В период 1948–1953 гг. происходит обратный переход от общего наркоза к местной анестезии (с 12% к 92% операций)!





**Рис. 1.9.** Walter E. Dandy  
(1886–1946)



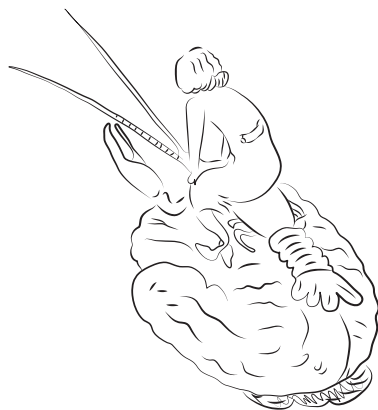**Рис. 1.10.** Профессор  
А.А. Арендт (1890–1965)



**Рис. 1.11.** Профессор  
В.И. Ростоцкая (1919–2003)

*«Во время операции медицинской сестре поручалось не только наблюдение за состоянием пульса, артериального давления, дыхания, но и вмняется в обязанность отвлекать внимание ребенка на интересные его темы или чтением <...> В период удаления опухоли у ребенка наступает физиологический сон без наркоза, причина которого пока необъяснима <...> У нас есть очень умелые «сестры-сказительницы», с помощью которых операция проходит без наркоза абсолютно спокойно» (цит. по Арендт А.А., 1954). И только с внедрением в 1961 г. эндотрахеального наркоза Н.Ф. Николаевой и В.И. Салалыкиным происходит возврат к общей анестезии у детей.*

Несмотря на несовершенство методов нейровизуализации, разработанные к 1957 г. вентрикулография с воздухом и майодилом (Копылов М.Б.), а также скрупулезное изучение возможностей краниографии (Полянкер З.Н.) позволяли достаточно точно проводить топическую диагностику опухолей ЗЧЯ у детей.



**Рис. 1.12.** Шуточный шарж из архива проф. А.А. Арендта

Таким образом, уже к 1954 г. в Институте нейрохирургии им. акад. Н.Н. Бурденко АМН СССР только у детей было проведено более 600 успешных операций по поводу опухолей ЗЧЯ [2].

Прогноз при получении диагноза «медуллобластома» до конца XX в. оставался крайне печальным. Но иногда появлялись сообщения о больных с длительным периодом выживания [177, 276]. В связи с этим были предприняты усилия по изучению влияния различных факторов на прогноз выживания пациентов.

Является общепризнанным тот факт, что макроскопически полное удаление опухоли ведет к лучшему прогнозу для больного.

Прогресс хирургической техники (использование операционного микроскопа, ультразвукового отсоса), анестезиологии и реаниматологии в значительной степени сказался на снижении операционной смертности и повышении радикальности удаления опухоли. В идеале, чтобы выполнить максимально радикальное удаление опухоли без появления осложнений, эти больные должны оперироваться нейрохирургом, имеющим опыт удаления опухолей ЗЧЯ [29]. Тем не менее только хирургическое удаление является неэффективным в лечении этих больных. В исторической серии Кушинга, опубликованной в 1925 г., из 61 пациента только 28 получили после операции локальное облучение ложа удаленной опухоли и только 1 больной прожил более 3 лет [36].

С середины XX в. лечение МБ с использованием ЛТ претерпевало изменения, которые в последующем отражались на увеличении выживаемости. При облучении только ложа удаленной опухоли 10-летняя выживаемость составляла 5%. Учитывая склонность МБ к диссеминированию по ликворным путям, было принято решение о дополнительном облучении всего длинника спинного мозга, и 10-летняя выживаемость увеличилась до 25%. При краниоспинальном облучении (КСО) с увеличением дозы облучения на ложе удаленной опухоли 10-летняя общая выживаемость (ОВ) достигла 53%. Стало очевидным, что целью облучения является не только ложе удаленной опухоли, но и вся краниоспинальная область от полюса лобных долей до конца спинного мозга [179].

Качественно проведенная ЛТ является краеугольным камнем в лечении медулlobластом. Так, несоблюдение сроков начала ЛТ, сокращение дозы, перерывы в лечении более 2 дней ведут к ухудшению прогноза [40]. Является общепризнанным тот факт, что ЛТ должна начинаться не позже 4–6 нед после операции и продолжаться не более 50 дней, так как дальнейшее пролонгирование облучения ухудшает прогноз [40].

Но ЛТ без системной химиотерапии в дальнейшем приводит к высокому риску развития системных метастазов [323]. До 1990-х гг. послеоперационная краниоспинальная ЛТ с дозами в 36 Гр и бустом на ЗЧЯ до 54–56 Гр подняла 5-летнюю безрецидивную выживаемость (БРВ) и ОВ с 0 до 50–60%. Впоследствии увеличение выживаемости еще на 10–15% было достигнуто за счет химиотерапии [174, 244, 323, 348]. Тем не менее становилось очевидным, что значительное количество выживших страдали от серьезных осложнений, включающих снижение когнитивных функций по 4 единицы коэффициента интеллекта (IQ) в год, потерю слуха, появление вторичных опухолей, нарушение роста и других эндокринных функций, что вело к значительному снижению качества жизни. Таким образом, началась разработка новых стратегий для улучшения выживаемости при сокращении отдаленной токсичности. В первую очередь снижение доз облучения распространялось на пациентов без метастазов и с радикально удаленной опухолью — началось проведение стратификации пациентов на высокую и стандартную группы риска. Были проведены исследования, использующие уменьшенные дозы КСО [220, 236, 240, 278, 326, 329, 348]. Однако выживаемость больных стандартного риска продолжала улучшаться. Возможно, это происходило благодаря совершенствованию стадирования [появление магнитно-резонансной (МР) томографии (МРТ) с лучшим разрешением, оценка клеток в ликворе], что вело к образованию более «чистых» групп «истинно» нематастатических МБ. Благоприятные результаты пятилетней БРВ и ОВ более 80% были получены при облучении

в дозе до 24 Гр с бустом на ЗЧЯ до 54–56 Гр [с приемом винкристина (VCR)] и последующей поддерживающей химиотерапией с помощью цисплатина, VCR и либо ломустина (CCNU) («Пакеровский режим»), либо циклофосфида [182, 245]. Гиперфракционированная радиотерапия в дозе 36 Гр на краниоспинальную ось и 60 Гр на ЗЧЯ 2 раза в день с последующей химиотерапией оказалась сопоставима по результатам с традиционной схемой.

В настоящее время значительный прорыв в лечении МБ связан с молекулярно-генетическими исследованиями. В 2010 г. в Бостоне на международной конференции впервые было принято решение о выделении 4 молекулярно-генетических групп МБ, которые различаются генетическими мутациями, их путями активации, демографическими показателями, клиническими исходами. Благодаря появлению молекулярно-генетических групп МБ с благоприятным прогнозом стало возможным появление в стратификации пациентов группы низкого риска, для которых международные исследования ставят задачи снижения интенсивности химиотерапии (более короткая и менее токсичная) и снижения доз ЛТ.

Много надежд возлагается на приближающуюся эру таргетной терапии. Эти исследования напрямую зависят от получения точных мышиных моделей различных молекулярно-генетических групп МБ. Впечатляющие результаты применения Sonic Hedgehog (SHH) ингибиторов в лабораторных условиях и у единичных пациентов стимулировали переход к III фазе клинических исследований [34, 207, 229, 288]. Тем не менее на животных моделях выявлена задержка роста в результате воздействия таргетных препаратов, в частности IGFR1-P13, что необходимо сопоставить с аналогичными осложнениями при традиционных методах лечения [127].

За свою 100-летнюю историю лечения МБ перешли из разряда неизлечимых злокачественных заболеваний в группу опухолей, с которыми удалось достичь 80–90% показателей выживаемости, но до сих пор остается много нерешенных вопросов, связанных с лечением самой сложной группы пациентов — высокой группы риска (рис. 1.13).

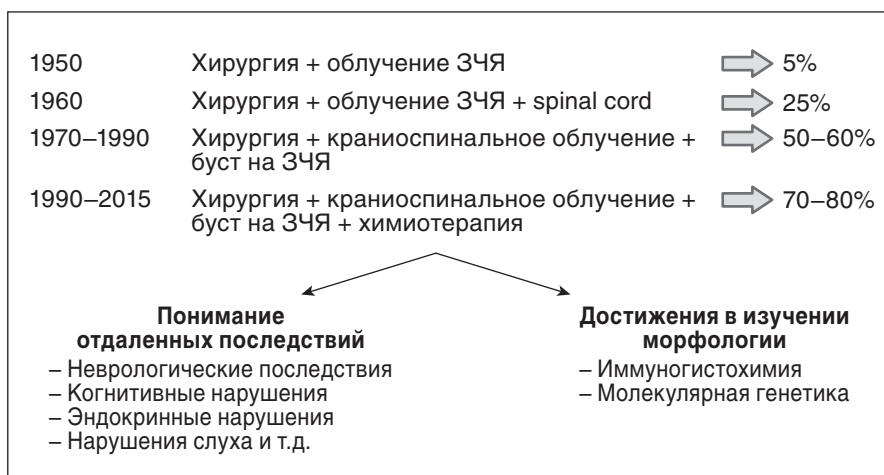
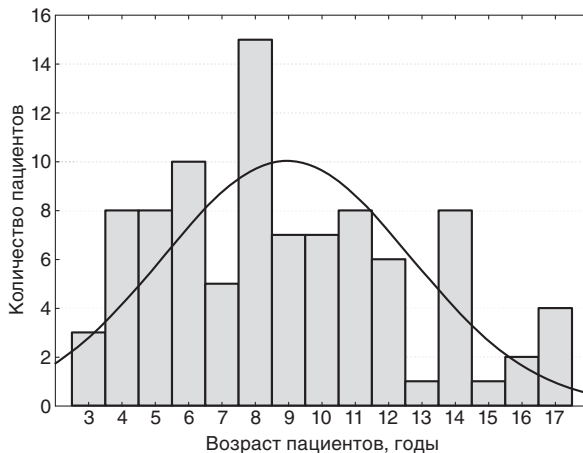


Рис. 1.13. Эволюция лечения медуллобластом

В эпоху Ренессанса мы, наконец, получили реальные знания об анатомии, такой, какая она существует в жизни, а не как написано в устаревших и неточных греко-римских текстах. XVII в. заложил научные основы в медицине, физиологии и хирургии. XVIII в. принес нам хирургов, которые были более активными и инновационными. XIX в. ознаменовался развитием анестезии, антисептики и нейрофизиологии и первым пониманием патологических основ опухолевых заболеваний. XX в. дал лучшее хирургическое оборудование, стереотаксические устройства, компьютерную и магнитно-резонансную томографию, дальнейшее понимание физиологии и патологии головного мозга, и в частности опухолей ЗЧЯ. XXI в. показал, что дальнейшее развитие может идти только по пути комбинированного лечения с применением стереотаксического облучения, химиотерапии и таргетных препаратов. Нейрохирурги следующего поколения будут одарены цифровыми технологиями и компьютерами. И, тем не менее, у любой хирургии есть предел: никогда не станет возможным тотальное удаление диффузной опухоли ствола или медуллобластомы с инфильтрацией в дно IV желудочка. Дальнейшее развитие нейроонкологии возможно только на пути изучения биологии этих опухолей и создания средств, влияющих на канцерогенез.

## ЭПИДЕМИОЛОГИЯ И СИНДРОМОЛОГИЯ

МБ является первичной злокачественной опухолью мозжечка и наиболее распространенной злокачественной опухолью детского возраста, составляя от 12 до 25% всех опухолей центральной нервной системы (ЦНС) у детей, но крайне редко встречается у взрослых, составляя лишь 0,4–1% (рис. 2.1) [98, 131, 195, 279, 291, 334]. Гистологически МБ входит в группу эмбриональных опухолей [196]. Встречается в любом возрасте от внутриутробного до пожилого с пиком между 4 и 8 годами, чаще у мальчиков (1,3/1–2/1) (рис. 2.1) [13, 98, 161, 195, 214, 279, 291, 349].



**Рис. 2.1.** Кривая возрастного распределения медуллобластом. Собственное наблюдение

Частота возникновения МБ у детей от 0 до 14 лет в Европе составляет 6,5 на 1 млн детей в год [32, 260]. В США ежегодно диагностируется около 540 случаев МБ, что составляет 1,6 случая на 1 млн детей [287].

К факторам риска развития МБ относятся вирусная инфекция во время беременности [100], увеличенная масса тела плода при рождении [139], воздействие сверхнизкочастотных электромагнитных полей, пестицидов [337]. Некоторые исследования выявили достоверную взаимосвязь приема фолиевой кислоты со снижением риска развития эмбриональных опухолей у детей [58, 331].

С повышенным риском возникновения МБ связаны такие синдромы, как синдром Горлина (синдром невоидной базальноклеточной карциномы), синдромы Туркота, Ли–Фраумени, Рубинштейна–Тейби, Луи–Бар (атаксии-телеангиоэктазии). В то же время этиология этой опухоли у большинства больных

неизвестна [195, 343]. Диагностика этих синдромов чрезвычайно важна, так как у пациентов повышен риск развития других опухолей; в зоне риска также находятся родственники больных, поэтому такие семьи нуждаются в генетическом консультировании [334].

Генетические мутации в МБ в основном затрагивают такие сигнальные пути, как SHH, Wingless (WNT), Notch.

*Синдром Горлина*, впервые описанный автором в 1960 г., является аутосомно-доминантным заболеванием, характеризующимся нарушением психомоторного развития и предрасположенностью к базальноклеточным карциномам, кистам челюсти и другим костным аномалиям, рабдомиосаркомам и МБ [7, 73]. Пациенты имеют повышенную склонность к таким аномалиям развития, как изменения ребер, широкий разрез глаз, кальцифицирование дуральной складки, ладонные и подошвенные углубления. Диагностика синдрома Горлина у пациентов с МБ чрезвычайно важна, так как у них значительно повышен риск развития базальноклеточных карцином в поле облучения [334].

При этом синдроме имеется мутация в гене *PTCH1* в 9-й хромосоме, который является частью сигнального пути SHH, и потеря функции *PTCH* в результате мутации нарушает работу SHH-каскада. SHH/*PTCH*-путь контролирует нормальное развитие наружного зернистого слоя мозжечка [355]. Мутации в этом пути обнаружены в 30% всех спорадических МБ, особенно часто при десмопластическом типе. *SUFU* (Human Suppressor of Fused) — другой участник SHH-сигнального пути, его мутация также повышает риск развития десмопластической МБ у детей [324]. SHH-каскад — чрезвычайно мощный митоген для клеток наружного зернистого слоя мозжечка, из которых предположительно развиваются МБ [334].

*Синдром Ли–Фраумени* характеризуется повышенным риском развития таких опухолей, как саркома, рак молочной железы, глиомы, МБ, лейкемия, и связан с мутацией гена-супрессора *TP53* в локусе 17p. Ген *TP53* является одним из важнейших генов-супрессоров пролиферации клетки, ответственных за завершение митотического цикла. Любая семья, в которой было несколько случаев развития разных злокачественных опухолей, должна быть обследована на предмет наличия мутации гена *TP53* [7, 334].

*Синдром Туркота*. Сочетание рака прямой кишки с опухолью головного мозга впервые описано Крайлом в 1949 г., на наследственный характер этой взаимосвязи обратил внимание Туркот в 1959 г., с тех пор сочетание опухоли мозга и колоректального полипоза называют синдромом Туркота. Синдром встречается редко, описано около сотни наблюдений [7, 138]. Эти люди имеют повышенную склонность к порокам развития, развитию полипов толстой кишки, которые неизбежно прогрессируют в колоректальную аденокарциному, если кишка не удаляется, и имеют повышенный риск развития МБ и глиобластом.

Синдром связан с мутацией гена *APC*, который является ингибитором сигнального пути WNT — другого мощного ЦНС-митогена. *APC* формирует протеиновый комплекс с  $\beta$ -катенином, и активация WNT-пути ведет к уменьшению деградации  $\beta$ -катенина [330].

*Активация Notch-пути* ведет к увеличению транскрипторных факторов HES1 и HES5. Экспрессия HES1 связана с плохим прогнозом при МБ [96]. В ксенографических моделях ингибиторы Notch вызывают апоптоз и уменьшение пролиферации клеток [137].