УДК 611(075.8)
ББК 28.706я73
С17

Издается по лицензии
ООО «Издательство «Мир и Образование»

Рецензенты:
Косоуров А. К. — докт. мед. наук, проф.;
Соколов В. В. — докт. мед. наук, проф., засл. деятель науки РСФСР

Самусев, Рудольф Павлович.
С17 Атлас анатомии человека: Учеб. пособие для студентов высш. мед. учеб. заведений / Р. П. Самусев. — 8-е изд., перераб. и доп. — Москва : Издательство АСТ : Мир и Образование, 2019. — 768 с.: ил.

ISBN 978-5-17-117253-4 (Издательство АСТ)
ISBN 978-5-94666-876-7 (Мир и Образование)

Новое издание Атласа подготовлено с учетом современных представлений о структурно-функциональных особенностях органов и систем человеческого тела. Текст и рисунки пособия соответствуют учебной программе дисциплины. Все названия анатомических структур в тексте, на рисунках и схемах приведены в соответствии с русской версией Международной анатомической терминологии. Для лучшего восприятия и усвоения описываемые образования даны в различных ракурсах и сечениях с соблюдением топографических взаимоотношений структур.

Атлас предназначен, прежде всего, для студентов младших курсов высших медицинских учебных заведений, однако он может быть полезен и старшекурсникам, а также студентам биологических факультетов других вузов.

УДК 611(075.8)
ББК 28.706я73

ISBN 978-5-17-117253-4 (Издательство АСТ)
ISBN 978-5-94666-876-7 (Мир и Образование)

© Самусев Р. П., 2006
© ООО «Издательство «Мир и Образование», 2019

ОГЛАВЛЕНИЕ

Предисловие 8

Глава 1. **ОСНОВНЫЕ АНАТОМИЧЕСКИЕ ПОНЯТИЯ** 10

Глава 2. **ОРГАНИЗМ ЧЕЛОВЕКА И СОСТАВЛЯЮЩИЕ ЕГО СТРУКТУРЫ** 23

Глава 3. **СИСТЕМА СКЕЛЕТА — SYSTEMA SKELETALE** 34

УЧЕНИЕ О КОСТЯХ 34
ФОРМЫ КОСТЕЙ 36
ПОЗВОНОЧНЫЙ СТОЛБ 37
ПОЗВОНКИ 37
РЕБРА И ГРУДИНА 39
ЧЕРЕП 40
КОСТИ МОЗГОВОГО ЧЕРЕПА 41
КОСТИ ЛИЦЕВОГО ЧЕРЕПА 46
ВНУТРЕННЕЕ ОСНОВАНИЕ ЧЕРЕПА 48
НАРУЖНОЕ ОСНОВАНИЕ ЧЕРЕПА 49
ЧЕРЕП НОВОРОЖДЕННОГО 52
КОСТИ ВЕРХНЕЙ КОНЕЧНОСТИ 52
КОСТИ ПОЯСА ВЕРХНЕЙ КОНЕЧНОСТИ 52
КОСТИ СВОБОДНОЙ ЧАСТИ ВЕРХНЕЙ КОНЕЧНОСТИ 53
КОСТИ НИЖНЕЙ КОНЕЧНОСТИ 55
КОСТИ ПОЯСА НИЖНЕЙ КОНЕЧНОСТИ 55
КОСТИ СВОБОДНОЙ ЧАСТИ НИЖНЕЙ КОНЕЧНОСТИ 57
ОБЩЕЕ УЧЕНИЕ О СОЕДИНЕНИЯХ КОСТЕЙ 60
СОЕДИНЕНИЯ КОСТЕЙ ТУЛОВИЩА 60
СОЕДИНЕНИЯ ЧЕРЕПА 62
СОЕДИНЕНИЯ ВЕРХНЕЙ КОНЕЧНОСТИ 63
Соединения пояса верхней конечности 63
Суставы свободной верхней конечности 64
Суставы кисти 65
СОЕДИНЕНИЯ НИЖНЕЙ КОНЕЧНОСТИ 66
Соединения тазового пояса 66
Суставы свободной нижней конечности 69
Суставы стопы 70

Глава 4. **МЫШЕЧНАЯ СИСТЕМА — SYSTEMA MUSCULARE** . . . 153

КЛАССИФИКАЦИЯ МЫШЦ . . . 154
ФАСЦИИ МЫШЦ . . . 155
МЫШЦЫ ГОЛОВЫ . . . 156
МЫШЦЫ ЛИЦА . . . 157
ЖЕВАТЕЛЬНЫЕ МЫШЦЫ . . . 159
ФАСЦИЯ ГОЛОВЫ . . . 160
МЫШЦЫ ШЕИ . . . 161
ПОДЗАТЫЛОЧНЫЕ МЫШЦЫ . . . 162
НАДПОДЪЯЗЫЧНЫЕ МЫШЦЫ . . . 163
ПОДПОДЪЯЗЫЧНЫЕ МЫШЦЫ . . . 164
ФАСЦИЯ ШЕИ . . . 165
ОБЛАСТИ И ТРЕУГОЛЬНИКИ ШЕИ . . . 166
МЫШЦЫ СПИНЫ . . . 167
СОБСТВЕННЫЕ МЫШЦЫ СПИНЫ . . . 168
ФАСЦИЯ СПИНЫ . . . 172
МЫШЦЫ ГРУДИ . . . 172
ФАСЦИЯ ГРУДИ . . . 174
ДИАФРАГМА . . . 175
МЫШЦЫ ЖИВОТА . . . 176
ФАСЦИЯ И ТОПОГРАФИЯ ЖИВОТА . . . 178
МЫШЦЫ ВЕРХНЕЙ КОНЕЧНОСТИ . . . 180
ФАСЦИИ ВЕРХНЕЙ КОНЕЧНОСТИ . . . 186
ТОПОГРАФИЯ ВЕРХНЕЙ КОНЕЧНОСТИ . . . 188
МЫШЦЫ НИЖНЕЙ КОНЕЧНОСТИ . . . 189
ФАСЦИИ НИЖНЕЙ КОНЕЧНОСТИ . . . 197
ТОПОГРАФИЯ НИЖНЕЙ КОНЕЧНОСТИ . . . 199
СИНОВИАЛЬНЫЕ ВЛАГАЛИЩА И СУМКИ . . . 201

УЧЕНИЕ О ВНУТРЕННОСТЯХ — СПЛАНХНОЛОГИЯ . . . 257

Глава 5. **ПИЩЕВАРИТЕЛЬНАЯ СИСТЕМА — SYSTEMA DIGESTORIUM** . . . 261

ПОЛОСТЬ РТА . . . 261
ЯЗЫК . . . 263
ЗУБЫ . . . 264
СЛЮННЫЕ ЖЕЛЕЗЫ . . . 270
ГЛОТКА . . . 271
ПИЩЕВОД . . . 273
ЖЕЛУДОК . . . 274
ТОНКАЯ КИШКА . . . 276
ТОЛСТАЯ КИШКА . . . 278
ПЕЧЕНЬ . . . 283
ПОДЖЕЛУДОЧНАЯ ЖЕЛЕЗА . . . 286
БРЮШИНА . . . 287

Глава 6. **ДЫХАТЕЛЬНАЯ СИСТЕМА — SYSTEMA RESPIRATORIUM** . . . 339
НОС . . . 339
ГОРТАНЬ . . . 342
ТРАХЕЯ . . . 347
ЛЕГКИЕ . . . 348
СРЕДОСТЕНИЕ . . . 354

Глава 7. **МОЧЕВАЯ СИСТЕМА — SYSTEMA URINARIUM** . . . 373
ПОЧКА . . . 373
МОЧЕТОЧНИК . . . 376
МОЧЕВОЙ ПУЗЫРЬ . . . 377
МОЧЕИСПУСКАТЕЛЬНЫЙ КАНАЛ . . . 378

Глава 8. **ПОЛОВЫЕ СИСТЕМЫ — SYSTEMATA GENITALIA** . . . 388
МУЖСКИЕ ПОЛОВЫЕ ОРГАНЫ . . . 388
ЯИЧКО . . . 388
СЕМЯВЫНОСЯЩИЙ ПРОТОК . . . 390
СЕМЕННЫЕ ЖЕЛЕЗЫ . . . 390
ПРОСТАТА . . . 391
ПОЛОВОЙ ЧЛЕН . . . 392
МОШОНКА . . . 393
ЖЕНСКИЕ ПОЛОВЫЕ ОРГАНЫ . . . 394
ЯИЧНИК . . . 394
МАТОЧНАЯ ТРУБА . . . 395
МАТКА . . . 396
ВЛАГАЛИЩЕ . . . 397
НАРУЖНЫЕ ЖЕНСКИЕ ПОЛОВЫЕ ОРГАНЫ . . . 398
ПРОМЕЖНОСТЬ . . . 399

Глава 9. **ЭНДОКРИННЫЕ ЖЕЛЕЗЫ — GLANDULAE ENDOCRINAE** . . . 417
КЛАССИФИКАЦИЯ ЖЕЛЕЗ ВНУТРЕННЕЙ СЕКРЕЦИИ . . . 417
ГИПОТАЛАМУС . . . 418
ГИПОФИЗ . . . 419
ШИШКОВИДНАЯ ЖЕЛЕЗА . . . 420
ЩИТОВИДНАЯ ЖЕЛЕЗА . . . 421
ОКОЛОЩИТОВИДНЫЕ ЖЕЛЕЗЫ . . . 422
НАДПОЧЕЧНИК . . . 423
ПАРАГАНГЛИИ . . . 424
ТИМУС . . . 425
ЭНДОКРИННАЯ ЧАСТЬ ПОЛОВЫХ ЖЕЛЕЗ . . . 425
ЭНДОКРИННАЯ ЧАСТЬ ПОДЖЕЛУДОЧНОЙ ЖЕЛЕЗЫ . . . 426
ДИФФУЗНАЯ ЭНДОКРИННАЯ СИСТЕМА . . . 427

Глава 10. **СЕРДЕЧНО-СОСУДИСТАЯ СИСТЕМА — SYSTEMA CARDIOVASCULARE** 438

КРОВЕНОСНАЯ СИСТЕМА 438
СЕРДЦЕ 439
Отделы сердца 440
Стенка сердца 442
Сосуды сердца 444
СОСУДЫ МАЛОГО КРУГА КРОВООБРАЩЕНИЯ 446
АРТЕРИИ БОЛЬШОГО КРУГА КРОВООБРАЩЕНИЯ 448
Аорта и ее ветви 448
Грудная часть аорты 448
Артерии головы и шеи 449
Наружная сонная артерия 450
Внутренняя сонная артерия 454
Артерии верхней конечности 462
Брюшная часть аорты 465
Пристеночные ветви 465
Внутренностные ветви 465
Артерии таза и нижних конечностей 469
Внутренняя подвздошная артерия 469
Наружная подвздошная артерия 471
ВЕНЫ 475
Верхняя полая вена 475
Вены головы и шеи 476
Вены верхней конечности 483
Нижняя полая вена 486
Воротная вена печени 487
Вены нижней конечности 488
ОСОБЕННОСТИ КРОВООБРАЩЕНИЯ ПЛОДА 491
ЛИМФАТИЧЕСКАЯ СИСТЕМА 492
ГРУДНОЙ ПРОТОК 493
ЛИМФАТИЧЕСКИЕ СОСУДЫ И УЗЛЫ ОТДЕЛЬНЫХ ОБЛАСТЕЙ ТЕЛА 495

Глава 11. **ЛИМФОИДНАЯ СИСТЕМА — SYSTEMA LYMPHOIDEUM** 590

КОСТНЫЙ МОЗГ 590
ТИМУС 591
ЛИМФАТИЧЕСКИЕ УЗЛЫ 592
ЛИМФОИДНАЯ ТКАНЬ СТЕНОК ОРГАНОВ ПИЩЕВАРИТЕЛЬНОЙ И ДЫХАТЕЛЬНОЙ СИСТЕМ 593
СЕЛЕЗЕНКА 595

Глава 12. **НЕРВНАЯ СИСТЕМА — SYSTEMA NERVOSUM** 604

СПИННОЙ МОЗГ 605
ГОЛОВНОЙ МОЗГ 609
ПРОДОЛГОВАТЫЙ МОЗГ 611
ЗАДНИЙ МОЗГ 612
СРЕДНИЙ МОЗГ 615
ПРОМЕЖУТОЧНЫЙ МОЗГ 616
КОНЕЧНЫЙ МОЗГ 617
ОБОЛОЧКИ ГОЛОВНОГО МОЗГА 623
ПРОВОДЯЩИЕ ПУТИ 624
ПЕРИФЕРИЧЕСКАЯ НЕРВНАЯ СИСТЕМА 626
ЧЕРЕПНЫЕ НЕРВЫ 626
СПИННОМОЗГОВЫЕ НЕРВЫ 630
Шейное сплетение 630
Плечевое сплетение 631
Поясничное сплетение 632
Крестцовое сплетение 633
АВТОНОМНЫЙ ОТДЕЛ ПЕРИФЕРИЧЕСКОЙ НЕРВНОЙ СИСТЕМЫ 635
СИМПАТИЧЕСКАЯ ЧАСТЬ 635
ПАРАСИМПАТИЧЕСКАЯ ЧАСТЬ 637

Глава 13. **ОРГАНЫ ЧУВСТВ — ORGANA SENSUUM** 708

ГЛАЗ И СВЯЗАННЫЕ С НИМ СТРУКТУРЫ 708
ГЛАЗНОЕ ЯБЛОКО 708
ВСПОМОГАТЕЛЬНЫЕ СТРУКТУРЫ ГЛАЗА 716
УХО 719
НАРУЖНОЕ УХО 720
СРЕДНЕЕ УХО 722
ВНУТРЕННЕЕ УХО 726
ОРГАН ВКУСА 734
ОРГАН ОБОНЯНИЯ 735

Глава 14. **ОБЩИЙ ПОКРОВ — INTEGUMENTUM COMMUNE** 758

КОЖА И ЕЕ ПРОИЗВОДНЫЕ 758
ВОЛОСЫ 759
ЖЕЛЕЗЫ КОЖИ 760
НОГТИ 761
МОЛОЧНАЯ ЖЕЛЕЗА 762

ПРЕДИСЛОВИЕ

Успешное овладение студентами знаниями особенностей строения органов и систем человеческого тела связано прежде всего с иллюстративностью изучаемого материала, т.е. обеспечением учащегося не только препаратами и таблицами, но и методическими указаниями, учебными пособиями, атласами и учебниками. Если с учебниками положение вполне нормализовалось, то в наличии адекватных учебных атласов, облегчающих изучение анатомического материала, имеется большая востребованность. Исходя из этого создан настоящий Атлас, в котором наряду с компактной текстовой частью дан широкий спектр рисунков, полусхем, схем и таблиц, облегчающих усвоение студентами достаточно сложного материала по анатомии. Текст и рисунки пособия соответствуют учебной программе дисциплины. Все названия анатомических структур в тексте, на рисунках и схемах приведены в соответствие с русской версией Международной анатомической терминологии (М.: «Медицина», 2003). Для лучшего восприятия и усвоения описываемые образования даны в различных ракурсах и сечениях с соблюдением топографических взаимоотношений структур. В Атлас включены также ряд иллюстраций, полученных современными методами компьютерной томографии и ядерного магнитного резонанса.

Учебный Атлас предназначен прежде всего для студентов младших курсов высших медицинских учебных заведений, однако он может быть полезен и старшекурсникам, а также студентам биологических факультетов других вузов. Благодаря лаконичности и наглядности он может быть использован студентами при подготовке к зачетам и экзаменам, а также для изучения и повторения программного курса анатомии человека.

Автор с благодарностью примет конструктивные замечания и предложения по улучшению содержания настоящего издания.

Список сокращений

a.	— arteria	— артерия
aa.	— arteriae	— артерии
art.	— articulatio	— сустав
artt.	— articulationes	— суставы
br.	— bronchus	— бронх
fasc.	— fasciculus	— пучок
for.	— foramen	— отверстие
forr.	— foramina	— отверстия
gangl.	— ganglion	— узел
gangll.	— ganglia	— узлы
gl.	— glandula	— железа
gll.	— glandulae	— железы
lam.	— lamina	— пластинка
lamm.	— laminae	— пластинки
lig.	— ligamentum	— связка
ligg.	— ligamenta	— связки
m.	— musculus	— мышца
mm.	— musculi	— мышцы
n.	— nervus	— нерв
nn.	— nervi	— нервы
nucl.	— nucleus	— ядро
nucll.	— nuclei	— ядра
r.	— ramus	— ветвь
rr.	— rami	— ветви
seg.	— segmentum	— сегмент
sul.	— sulcus	— борозда
sull.	— sulci	— борозды
v.	— vena	— вена
vv.	— venae	— вены
vag.	— vagina	— влагалище
vagg.	— vaginae	— влагалища

1 Глава

ОСНОВНЫЕ АНАТОМИЧЕСКИЕ ПОНЯТИЯ (рис. 1.1—1.6)

При изучении анатомии человека для обозначения положения тела или отдельных его органов в пространстве, расположения их относительно друг друга используют понятия о частях тела, плоскостях и осях. В теле человека различают следующие части: *голову*, caput; *шею*, collum, s. cervix; *туловище*, truncus; *верхние конечности*, membri superiores, и *нижние конечности*, membri inferiores.

В области головы выделяют *лоб*, sinciput; *затылок*, occiput; *висок*, tempora; *ухо*, auris, и *лицо*, facies, на котором различают *глаз*, oculus; *нос*, nasus; *рот*, os, и *подбородок*, mentum.

Каждая верхняя конечность состоит из пояса верхней конечности, или *плечевого пояса*, cingulum pectorale; *подмышки*, axilla, *плеча*, brachium, *локтя*, cubitus; *предплечья*, antebrachium, и *кисти*, manus. В последней выделяют *запястье*, carpus; *пястье*, metacarpus; *ладонь*, palma, s.vola; *тыл кисти*, dorsum manus, и *пальцы кисти*, digiti manus.

В нижней конечности различают пояс нижней конечности, или *тазовый пояс*, cingulum pelvicum; *ягодицы*, nates s. clunes; *бедро*, femur; *колено*, genu, с его *задней частью*, poples; *голень*, crus; *икру*, sura, и *стопу*, pes. Последняя состоит из *предплюсны*, tarsus; *пятки*, calx; *плюсны*, metatarsus; *подошвы*, planta; *тыла стопы*, dorsum pedis, и *пальцев стопы*, digiti pedis.

На туловище выделяют *грудь*, pectus; *спину*, dorsum; *живот*, abdomen, и *таз*, pelvis. Внутри туловища имеются *грудная полость*, cavitas thoracis, и *полость живота* и *таза*, cavitas abdominis et pelvis, которая подразделяется на *брюшную*, cavitas abdominis, и *тазовую*, cavitas pelvis, *полости*.

Тело человека построено по принципу двусторонней (билатеральной) симметрии и делится на две половины — правую и левую. При описании частей тела и положения отдельных органов используют три взаимно перпендикулярные плоскости: сагиттальную, фронтальную и горизонтальную (рис. 1.1; 1.2).

Сагиттальная плоскость, planum sagittale, проходит в переднезаднем направлении и делит тело человека на *правую*, dexter, и *левую*, sinister, части. Сагиттальная плоскость, проходящая через середину тела, называется срединной, или *медианной*, planum medianum. Параллельно ей проводят парамедианную (околосрединную) плоскость, разделяющую тело на неравные части.

Фронтальная плоскость, planum frontale, располагается параллельно плоскости лба и делит тело человека на *переднюю*, anterior, и *заднюю*, posterior, части.

Горизонтальная плоскость, planum horizontale, идет перпендикулярно к фронтальной и сагиттальной плоскостям и отделяет *нижние*, inferior, отделы тела от *верхних*, superior.

Эти три плоскости могут быть проведены через любую точку тела человека; количество плоскостей может быть произвольным. Кроме того, в систематической анатомии для определения топографии внутренних органов используют ряд других плоскостей: горизонтальную *транспилорическую*, planum transpyloricum, которая проходит через середину линии, соединяющей вырезку грудины с лобковым симфизом; горизонтальные: *подреберную*, planum subcostale, проходящую через самые нижние точки реберной дуги; *надгребневую*, planum supracristale, соединяющую самые верхние точки подвздошных гребней; *межбугорковую плоскость*, planum intertuberculare, проходящую через верхние передние подвздошные ости подвздошных костей, и др.

Для определения направления движения в суставах или ориентации органов условно используют о с и в р а щ е н и я — линии, образующиеся от пересечения плоскостей: вертикальную, сагиттальную, или переднезаднюю, и фронтальную, или поперечную (рис. 1.3).

Вертикальная ось образуется при пересечении сагиттальной и фронтальной плоскостей. При вращении вокруг вертикальной оси движения происходят строго в горизонтальной плоскости.

Сагиттальная ось образуется при пересечении горизонтальной и сагиттальной плоскостей. При вращении части тела вокруг этой оси движение происходит строго во фронтальной плоскости.

Фронтальная ось образуется при пересечении фронтальной и горизонтальной плоскостей. Вращение вокруг фронтальной оси осуществляется в сагиттальной плоскости.

Для обозначения положения органов и частей тела пользуются следующими анатомическими терминами: *медиальный*, medialis, если орган лежит ближе к срединной плоскости; *латеральный*, lateralis, если орган расположен дальше от нее; *внутренний*, internus, лежащий внутри, и *наружный*, externus, лежащий кнаружи, когда говорят об органах, расположенных внутри полости (части тела) или вне ее; *глубокий*, profundus, лежащий глубже, и *поверхностный*, superficialis, лежащий на поверхности, если надо описать положение органа, расположенного на разной глубине.

Поверхность (или край) органа, обращенную в сторону головы, называют *краниальной*, cranialis, обращенную к тазу — *каудальной*, caudalis. При описании конечностей пользуются следующими терминами: *проксимальный*, proximalis, — ближе к туловищу и *дистальный*, distalis, — отдаленный от него.

Для определения проекции границ органов (сердце, легкие, плевра и др.) на поверхности тела условно проводят вертикальные линии, ориентированные вдоль тела человека (рис. 1.2): *передняя срединная линия*, linea mediana anterior, проходит по передней поверхности тела, на границе между правой и левой его половинами; *задняя срединная линия*, linea mediana posterior, идет вдоль позвоночного столба, по вершинам остистых отростков позвонков; *грудинная линия*, linea sternalis, идет по середине грудины; *сосковая линия*, linea mamillaris, проходит через соски молочных желез; *среднеключичная линия*, linea medioclavicularis, — через середину ключицы; *окологрудинная линия*, linea parasternalis, проходит по краю грудины; *передняя, средняя* и *задняя подмышечные линии*, lineae axillares anterior, media et posterior, проходят соответственно от передней складки, средней части и задней складки подмышечной ямки; *лопаточная линия*, linea scapularis, идет через нижний угол лопатки; *околопозвоночная линия*, linea paravertebralis, — вдоль позвоночного столба через реберно-поперечные суставы.

Для определения более точной локализации морфологических структур поверхность тела делят на области головы, шеи, передние и латеральные (боковые) груди, области живота, спины, промежности, верхней и нижней конечностей. В каждой из них выделяют определенные участки (рис. 1.4; 1.5).

В области головы (рис. 1.6)**:** *лобная область*, regio frontalis; *теменная*, regio parietalis; *затылочная*, regio occipitalis, *височная*, regio temporalis; *область ушной раковины*, regio auricularis; *область сосцевидного отростка*, regio mastoidea.

В области лица: *область глазницы*, regio orbitalis; *подглазничная область*, regio infraorbitalis; *щечная область*, regio buccalis; *околоушно-жевательная область*, regio parotideomasseterica; *скуловая область*, regio zygomatica; *область рта*, regio oralis; *область носа*, regio nasalis; *подбородочная область*, regio mentalis.

В области шеи (рис. 1.4; 1.5)**:** *передняя область* (передний треугольник) *шеи*, regio cervicalis anterior (trigonum cervicale anterius); *поднижнечелюстной треугольник*, trigonum submandibulare; *сонный треугольник*, trigonum caroticum; *лопаточно-трахеальный треугольник*, trigonum omotracheale; *малая надключичная ямка*, fossa supraclavicularis minor; *подподбородочный треугольник*, trigonum submentale; *грудино-ключично-сосцевидная область*, regio sternocleidomastoidea; *латеральная область* (задний треугольник) *шеи*, regio cervicalis lateralis (trigonum cervicale posterius), *лопаточно-ключичный треугольник*, trigonum omoclaviculare; *задняя область шеи*, regio cervicalis posterior.

В области груди (рис. 1.4)**:** *предгрудинная область*, regio presternalis; *подключичная ямка*, fossa infraclavicularis; *ключично-грудной* (дельтовидно-грудной) *треугольник*, trigonum clavipectorale (deltopectorale); *область молочной железы*, regio mammaria; *подгрудная область*, regio inframammaria;

латеральная область груди, regio pectoralis lateralis; *подмышечная область*, regio axillaris, с подмышечной ямкой, fossa axillaris.

В области живота (рис. 1.4)**:** *надчревье*, или *надчревная область*, epigastrium, s. regio epigastrica; *подреберье*, или *подреберная область*, hypochondrium, s. regio hypochondriaca; *бок*, или *боковая область*, latus, s. regio lateralis; *пупок*, или *пупочная область*, umbilicus, s. regio umbilicalis; *пах*, или *паховая область*, inguen, s. regio inguinalis; *подчревье*, или *лобковая область*, hypogastrium, s. regio pubica.

В области спины (рис. 1.5)**:** *позвоночная область*, regio vertebralis; *лопаточная область*, regio scapularis; *подлопаточная область*, regio infrascapularis; *поясничная область*, regio lumbalis; *крестцовая область*, regio sacralis. Область промежности делят на заднепроходную (анальную) область, regio analis, и мочеполовую область, regio urogenitalis.

В области верхней конечности (рис. 1.4; 1.5)**:** *дельтовидная область,* regio deltoidea; *область плеча,* regio brachialis, в которой выделяют *переднюю область плеча*, regio brachii anterior, и *заднюю область плеча*, regio brachii posterior; *локтевая область*, regio cubitalis, которую также подразделяют на *переднюю локтевую область*, regio cubitalis anterior, и *заднюю локтевую область*, regio cubitalis posterior; *область предплечья*, regio antebrachialis, с *передней* (regio antebrachii anterior) и *задней* (regio antebrachii posterior) *областями; область кисти*, regio manus. В последней выделяют *область запястья,* regio carpalis, с *передней* (regio carpalis anterior) и *задней* (regio carpalis posterior) *областями; тыл кисти,* regio dorsalis manus, и *ладонь,* или *ладонную область,* palma (vola), s. regio palmaris; *пясть,* или *пястная область,* regio metacarpalis, и *пальцы кисти,* digiti manus. В ладонной области выделяют *тенар,* или возвышение большого пальца, thenar, и *гипотенар,* или возвышение мизинца, hypothenar. Различают *пальцы: большой*, pollex, s. digitus primus (I); *указательный,* index, s. digitus secundus (II); *средний,* digitus medius, s. digitus tertius (III); *безымянный,* digitus anularis, s. digitus quartus (IV), и *мизинец,* digitus minimus, s. digitus quintus (V). Каждый палец имеет *ладонную поверхность*, facies palmaris, и *тыльную поверхность*, facies dorsalis.

В области нижней конечности (рис. 1.4; 1.5): *ягодичная область*, regio glutealis, отделяющаяся от одноименной области другой конечности *межъягодичной* (анальной) *щелью*, crena interglutealis (analis); *область тазобедренного сустава*, regio coxae; *область бедра*, regio femoris, в которой различают *переднюю,* regio femoris anterior, и *заднюю,* regio femoris posterior, *области*, а также *бедренный треугольник,* trigonum femorale; *область колена*, regio genus, также делится на *переднюю*, regio genus anterior, и *заднюю,* regio genus posterior, *области* с *подколенной ямкой*, fossa poplitea; *область голени*, regio cruris, в которой выделяют *переднюю,* regio cruris anterior, и *заднюю,* regio cruris posterior, *области голени*, а также *икроножную область*, regio surae. В нижнем отделе голени располагаются *передняя голеностопная область*, regio talocruralis anterior, и *задняя голеностопная область*,

regio talocruralis posterior, в которой различают небольшие *латеральную позадилодыжечную область*, regio retromalleolaris lateralis, и *медиальную позадилодыжечную область*, regio retromalleolaris medialis; *область стопы,* regio pedis, в которой выделяют *пяточную область*, regio calcanea, *тыльную,* или *тыл стопы*, regio dorsalis pedis, s. dorsum pedis, и *подошвенную*, или *подошву*, regio plantaris, s. planta, *области*, разделенные *латеральным,* margo lateralis, и *медиальным*, margo medialis, *краями*. Пяточная область входит в состав *области предплюсны*, regio tarsalis, кпереди от которой находятся *область плюсны*, regio metatarsalis, и *пальцы стопы*, digiti pedis, в которых различают *большой палец*, hallux, s. digitus primus (I), *второй палец*, digitus secundus (II), *третий палец,* digitus tertius (III), *четвертый палец*, digitus quartus (IV), и *мизинец,* digitus minimus, s. digitus quintus (V). Все пальцы стопы имеют *подошвенные*, facies plantares, и *тыльные*, facies dorsales, *поверхности*.

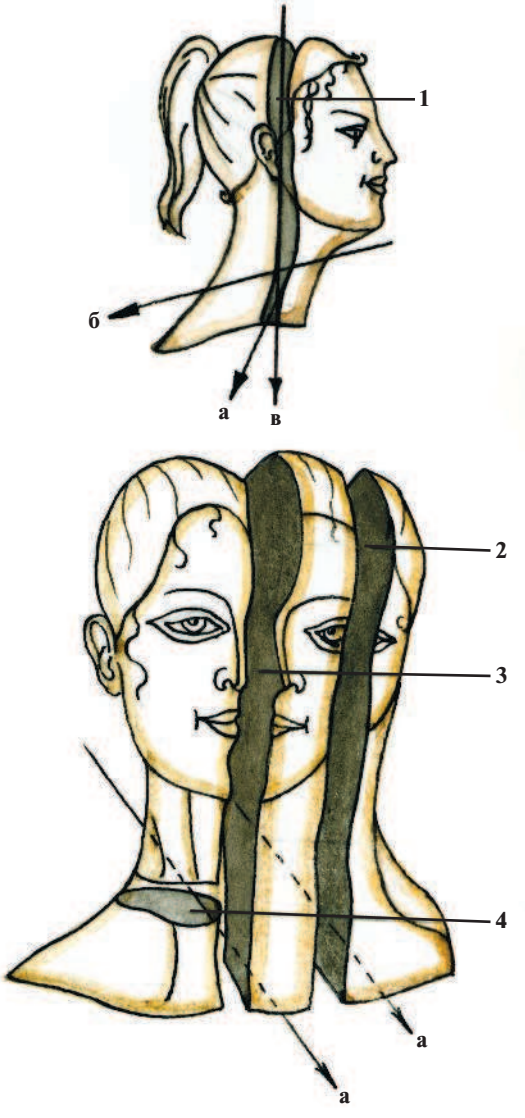

Рис. 1.1. Плоскости и оси в анатомии.

1 — фронтальная плоскость (planum frontale); 2 — сагиттальная плоскость (planum sagittale); 3 — срединная (медианная) плоскость (planum medianum); 4 — горизонтальная плоскость (planum horizontale); а — фронтальная ось; б — сагиттальная ось; в — вертикальная ось.