

УДК 616.314  
О-76

*Авторы:*

*Иванов Александр Сергеевич* — д-р мед. наук, профессор кафедры стоматологии общей практики ФГБОУ ВО СЗГМУ им. И. И. Мечникова МЗ РФ и кафедры челюстно-лицевой хирургии и хирургической стоматологии ФГБОУ ВО «ВмедА им. С. М. Кирова» МО РФ;

*Кабаньков Андрей Васильевич* — главный врач клиники «АЙ ДИ СТУДИО»;

*Мнацаканов Сурен Саркисович* — д-р техн. наук, профессор кафедры технологии полимеров и композитов ФГБОУ ВО «Санкт-Петербургский институт кино и телевидения»;

*Румакин Василий Петрович* — канд. мед. наук, старший научный сотрудник ФГБУ «РНИИТО им. Р. Р. Вредена» МЗ РФ.

*Рецензенты:*

*Семенов Михаил Георгиевич* — д-р мед. наук, профессор, заведующий кафедрой челюстно-лицевой хирургии и хирургической стоматологии им. А. А. Лимберга «СЗГМУ им. И. И. Мечникова»;

*Гребнев Геннадий Александрович* — д-р мед. наук, профессор, заведующий кафедрой челюстно-лицевой хирургии и хирургической стоматологии «ВмедА им. С. М. Кирова»;

*Гололобов Валерий Григорьевич* — д-р мед. наук, профессор кафедры морфологии с курсом эмбриологии «ВмедА им. С. М. Кирова».

**Остеопластика в хирургической стоматологии** / А. С. Иванов, А. В. Кабаньков, С. С. Мнацаканов, В. П. Румакин. — Санкт-Петербург : СпецЛит, 2018. — 79 с.

ISBN 978-5-299-00928-6

Издание посвящено возмещению (аугментации) костных дефектов альвеолярных отростков челюстей остеотропными материалами. Сейчас данный способ активно применяется в клинической практике, что предполагает его простоту и доступность. В учебном пособии есть раздел, посвященный инструментарию, обезболиванию и методикам проведения данных операций в поликлинических условиях.

Книга предназначена не только для студентов стоматологических факультетов медицинских институтов, академий и университетов, но также для ординаторов и широкого круга читателей, интересующихся современными методами лечения в медицине и в частности хирургической стоматологии.

**УДК 616.314**

© Иванов А. С., Кабаньков А. В.,  
Мнацаканов С. С., Румакин В. П., 2018  
© ООО «Издательство „СпецЛит“», 2018

**ISBN 978-5-299-00928-6**

## ОГЛАВЛЕНИЕ

Условные сокращения .....	4
Введение .....	5
<i>Глава 1. Возрастные анатомо-клинические особенности строения альвеолярных отростков челюстей (Иванов А. С.) .....</i>	6
<i>Глава 2. Морфологические и биохимические особенности регенерации костной ткани альвеолярных отростков челюстей (Кабаньков А. В., Румакин В. П., Иванов А. С.) .....</i>	19
<i>Глава 3. Мембранные конструкции (Кабаньков А. В., Иванов А. С., Мнацаканов С. С., Румакин В. П., Орехова Л. Н.) .....</i>	25
<i>Глава 4. Остеопластические материалы (Иванов А. С., Кабаньков А. В.) ...</i>	42
<i>Глава 5. Инструментарий и обезболивание при проведении амбулаторных остеопластических операций (Иванов А. С., Кабаньков А. В.) .....</i>	50
<i>Глава 6. Остеопластические операции для восстановления объема альвеолярных отростков челюстей (Иванов А. С., Кабаньков А. В.).....</i>	56
Клинические примеры .....	64
Тестовые задания для самоконтроля и эталоны ответов .....	69
Рекомендуемая литература .....	74

## УСЛОВНЫЕ СОКРАЩЕНИЯ

- АДЛК — аллотрансплантат деминерализованной лиофилизированной кости  
АЛК — аллотрансплантат лиофилизированной кости  
ГА — гидроксиапатит  
ГАГ — гликозаминогликаны  
ГП — глутатионпероксидаза  
ДНК — дезоксирибонуклеиновая кислота  
ДОПК — детерминированные остеогенные продромальные клетки  
КМБ — костный морфологический белок  
МКК — минеральный компонент клетки  
НКР — направленная костная регенерация  
НТР — направленная тканевая регенерация  
ОП — оксипролин  
ПВА — поливинилацетат  
ПВБЭ — поливинилбутиловый эфир  
ПВП — поливинилпирролидон  
ПВС — поливиниловый спирт  
ПВСФ — поливиниловый спирт с фуллереном  
ПЗК — потенциал заживления кости  
ПТФЭ — политетрафторэтилен  
РВКЗ — резекция верхушки корня зуба  
РНК — рибонуклеиновая кислота  
СИЦ — силикатный иономерный цемент  
СОД — супероксиддисмутаза  
 $\beta$ -ТКФ — трикальций фосфат  
C<sub>60</sub> — углерод с атомной единицей массы 720 (фуллерен)  
C<sub>70</sub> — углерод с атомной единицей массы 840 (фуллерен)  
НА — гидроксиапатит  
MIS — Medical Implant System

## ВВЕДЕНИЕ

Костная пластика (остеопластика) — в челюстно-лицевой хирургии продолжает совершенствоваться по мере развития технологического процесса. Пионерами этого метода лечения по праву можно считать П. И. Дьяконова, В. М. Зыкова, А. А. Лимберга, А. А. Кьяндского. Позже, в послевоенный период работы челюстно-лицевых хирургов члена-корреспондента АН СССР Б. Д. Кабакова, профессоров В. А. Дунаевского, М. В. Мухина, Б. Л. Павлова, Н. А. Плотникова были посвящены совершенствованию методики возмещения огнестрельных и посттравматических дефектов нижней и верхней челюстей с помощью аутотрансплантатов. В 1981 г. академику Н. Н. Бажанову, профессору А. А. Никитину и другим хирургам была присвоена Государственная премия СССР «За разработку реконструктивной хирургии нижней челюсти и височно-нижнечелюстного сустава с целью восстановления анатомической целостности и функции жевательного аппарата».

В это же время В. И. Савельевым в Ленинградском институте травматологии и ортопедии им. Р. Р. Вредена была создана лаборатория консервации костных тканей человека, аналогичные лаборатории были в Москве. Техника заполнения костных полостей и дефектов костной ткани ксеногенными или аллогенными остеопластическими материалами во всем мире получила развитие благодаря новым биотехнологиям. Эти трансплантаты позволяют избежать биологических проблем с донорскими тканями и уменьшить травматизацию организма. Аугментация альвеолярных отростков челюстей дала возможность не только шире проводить протезирование на дентальных имплантатах, но и сохранять зубочелюстную систему как функциональный орган.

В конце XIX в. благодаря развитию микрохирургической техники челюстно-лицевые хирурги В. А. Дунаевский, Н. В. Калакуцкий, Г. И. Прохвятилов и другие стали применять для устранения дефектов челюстно-лицевой области трансплантаты на сосудистой ножке.

Работа, представленная на суд читателю, посвящена разработке и совершенствованию методики остеопластики в амбулаторной хирургической стоматологии. Авторы благодарны коллективам кафедры челюстно-лицевой хирургии и хирургической стоматологии и кафедры стоматологии общей практики за рекомендации и советы и будут искренне признательны читателям и коллегам, приславшим свои замечания и предложения.

## Глава 1

### ВОЗРАСТНЫЕ АНАТОМО-КЛИНИЧЕСКИЕ ОСОБЕННОСТИ СТРОЕНИЯ АЛЬВЕОЛЯРНЫХ ОТРОСТКОВ ЧЕЛЮСТЕЙ

Проведенные М. В. Твардовской (1972) на кафедре нормальной анатомии ВМедА им. С. М. Кирова антропометрические исследования на краниологическом материале позволили утверждать, что после 40 лет у женщин и после 60 лет у мужчин наблюдается уменьшение измерительных признаков лицевого черепа в среднем почти на 7 мм. Полная или более чем на 75 % прижизненная потеря зубов на верхней и нижней челюстях влечет за собой развитие преждевременных возрастных деструктивных изменений, которые выражаются в значительном уменьшении размеров нижней челюсти, мозгового и лицевого отделов черепа (рис. 1); при этом нижние челюсти женщин менее устойчивы и сильнее изменяются при потере зубов, чем мужские.

После удаления зубов с годами происходит уменьшение высоты альвеолярного отростка челюсти, причем у одних людей быстрее и значительнее, чем у других. В основе этого процесса может быть системный остеопороз, перенесенные ранее другие заболевания и травмы. Современные методы эндодонтического лечения уменьшают риск развития одонтогенных воспалительных процессов и необходимости удаления зубов по этой причине. Другие факторы, такие как стираемость эмали и дентина, перелом коронки зуба и заболевания пародонта исключить сложнее. Они на сегодняшний день являются главными причинами удаления зубов и развития разных форм атрофии лунок и самого альвеолярного отростка челюсти.



Рис. 1. Изменение лица из-за атрофии челюстей

Наиболее удобную клиническую классификацию атрофии лунок фронтальной группы зубов предложил N. Caplanis [et al.] (2005). Он рассматривает атрофию лунки исходя из кубической формы лунки зуба и предлагает четыре возможных варианта их классификации<sup>1</sup>:

- EDS-1. Неповрежденная однокорневая лунка, с толстым биотипом десны у здорового пациента.
- EDS-2. Лунка с потерей кости до 2 мм от десневого края, с тонкой вестибулярной пластинкой и повреждением максимум одной костной стенки.
- EDS-3. Лунки самой значительной группы с преобладанием различных факторов. Отмечаются разрушение как кости, так и прикрепленной десны до 5 мм и от одной до двух костных стенок.
- EDS-4. Лунки с потерей мягких и твердых тканей более 5 мм как по высоте, так и по ширине.

Раньше удаляют моляры, и Эльбрехт (Рыбаков А. И., Ивашенко Г. М., 1977) выделил четыре типа беззубых альвеолярных отростков при концевых дефектах зубного ряда (рис. 2). Согласно его клиническим данным, при *первом* типе происходит равномерная атрофия альвеолярного отростка и горизонтальное расположение его вершины. *Второй* тип атрофии характеризуется более выраженными изменениями в дистальном отделе, вызванными ранней потерей последних моляров. *Третий* тип атрофии — когда альвеолярный отросток сохранился в дистальном отделе, но утрачен вблизи зуба, ограничивающего дефект мезиально. Последний, *четвертый* тип проявляется наличием тем, что беззубый альвеолярный отросток имеет выемку.

С годами постепенная утрата зубов и жевательная нагрузка на альвеолярные отростки челюсти способствуют появлению разных типов атрофий (см. рис. 2). Кроме того, с возрастом изменяется и соотношение альвеолярных отростков (рис. 3). Известно, что с возрастом объем верхнечелюстного синуса увеличивается (рис. 4). При ношении съемных полных протезов атрофические процессы альвеолярного отростка верхней челюсти усугубляются и приводят к значительным изменениям и развитию трех типов беззубых челюстей, которые Н. Schgöder (1929) описал следующим образом (рис. 5):

- *первый тип*: хорошо сохранился альвеолярный отросток, бугры верхней челюсти и небный свод высокий (рис. 5, а);
- *второй тип*: имеется среднее уменьшение высоты альвеолярного отростка, бугры верхней челюсти сохранены, небный свод выражен (рис. 5, б);
- *третий тип*: почти отсутствуют альвеолярные отростки и бугры, небо плоское (рис. 5, в).

---

<sup>1</sup> Классификация зондирования EDS (англ. extractin defect sounding — зондирование извлечения дефектов).

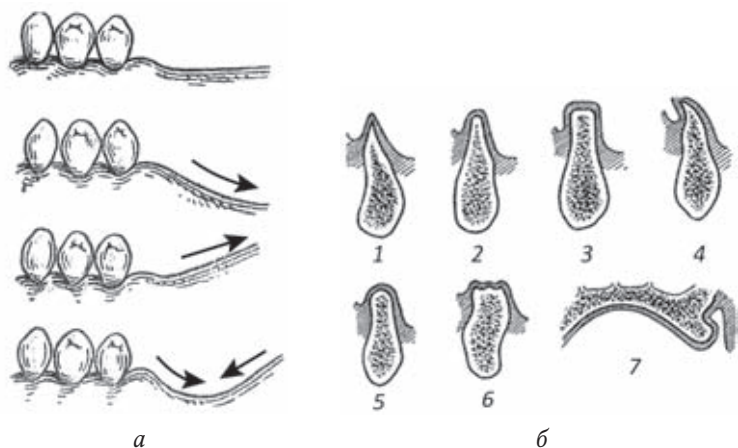


Рис. 2. Атрофии альвеолярных отростков челюстей:

*a* – 4 типа беззубых альвеолярных отростков нижней челюсти при концевых дефектах по Эльбрехту (Н. I. Elbrecht, 1958); *б* – формы атрофии альвеолярных отростков по Оксману И. М. (1967): 1 – треугольно-остроконечная, 2 – усеченного конуса, 3 – прямоугольная, 4 – шиповидная, 5 – полуовальная, 6 – уплощенная, 7 – шишко-видная

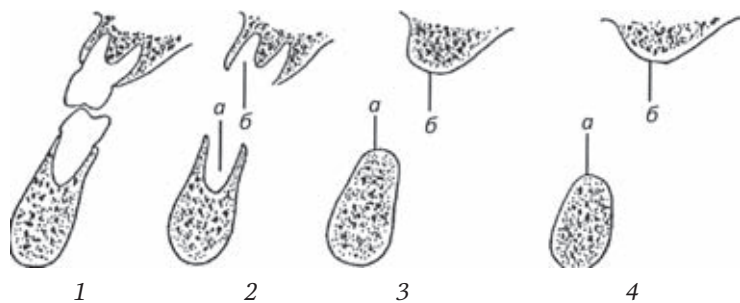


Рис. 3. Соотношение альвеолярных отростков челюстей после удаления зубов (Аболмасов Н. Г. [и др.], 2003):

1 – нормальное соотношение первых моляров; 2 – соотношение альвеолярных отростков после удаления моляров; линии *a* и *б* соответствуют середине альвеолярных отростков; 3 и 4 – по мере развития атрофии линия *a* отклоняется кнаружи (влево), отчего нижняя челюсть становится как бы шире

Подобные возрастные атрофические изменения на беззубой нижней челюсти L. Köllег классифицировал на четыре типа (рис. 6):

- *первый* – умеренная равномерная атрофия альвеолярного отростка, с незначительным уменьшением высоты тела нижней челюсти;

*Учебное издание*

**Иванов** Александр Сергеевич  
**Кабаньков** Андрей Васильевич  
**Мнацаканов** Сурен Саркисович  
**Румакин** Василий Петрович

**ОСТЕОПЛАСТИКА  
В ХИРУРГИЧЕСКОЙ СТОМАТОЛОГИИ**

Редактор *Дудина Е. И.*  
Корректор *Полушкина В. В.*  
Верстка *Пугачевой О. В.*

Подписано в печать 21.04.2018. Формат 60 × 88<sup>1</sup>/<sub>16</sub>.  
Печ. л. 5,0. Тираж 1500 экз. Заказ №

ООО «Издательство „СпецЛит”».  
190103, Санкт-Петербург, 10-я Красноармейская, 15  
Тел. (факс): (812) 495-36-09; 495-36-12  
<http://www.speclit.spb.ru>

Отпечатано в типографии «L-PRINT».  
192007, Санкт-Петербург, Лиговский пр., 201, лит А, пом. 3Н

ISBN 978-5-299-00928-6



9 785299 009286