



Рандомизированные контролируемые исследования показывают следующие преимущества лапароскопической аппендэктомии: продолжительность операции при лапароскопической аппендэктомии короче ( $17,56 \pm 0,47$  мин против  $29,63 \pm 0,71$  мин;  $p < 0,01$ ); продолжительность госпитализации составляет 3 дня против 5 дней при открытой аппендэктомии; значительно ниже частота раневой инфекции (1,45% против 10,99%;  $\chi^2 = 4,19$ ;  $p < 0,05$ ); концентрация интерлейкина в сыворотке крови при лапароскопической аппендэктомии в два раза ниже, чем при открытой аппендэктомии ( $16,46 \pm 0,43$  пг/мл против  $32,75 \pm 0,85$  пг/мл;  $p < 0,01$ ); степень повышения концентрации С-реактивного белка в послеоперационном периоде значительно ниже —  $14,24 \pm 0,68$  мг/дл против  $63,73 \pm 1,40$  мг/дл;  $p < 0,01$  (Li P. et al., 2005).

### Послеоперационное лечение

Клинические исследования последних лет свидетельствуют о том, что отказ от антибактериальной терапии в послеоперационном периоде, раннее энтеральное питание и ранняя выписка детей домой не сопровождаются осложнениями в послеоперационном периоде (Lelli S.L. et al., 2000; Morrow S.E. et al., 2007).

Прогноз при неосложненном аппендиците у детей благоприятный.

## 2.2. ОСТРЫЙ ОСЛОЖНЕННЫЙ АППЕНДИЦИТ. ПЕРИТОНИТ

### Определение

**Острый деструктивный аппендицит** — аппендицит, характеризующийся разрушением тканей аппендикса за счет их гнойного расплавления или некроза и гнилостного распада (Энциклопедический словарь медицинских терминов, 1983).

**Аппендикулярный перитонит** — острое воспаление брюшины вследствие осложнения аппендицита.

### Эпидемиология

Данные многоцентрового исследования показывают, что частота перфоративных форм аппендицита в США составляет 82% у детей младше 5 лет, 100% — в возрасте до года и варьирует 20 до 76% (в среднем 36%) среди общей популяции (Morrow S.E. et al., 2007). В РФ распространенность осложненных форм острого аппендицита составляет 11–33% (Юдин Я.Б. и др., 1998; Дронов А.Ф. и др., 2000; Иванов В.В. и др., 2009).

## Классификация

Интегрированная классификационная схема аппендикулярного перитонита, основанная на рекомендациях В.Д. Федорова (1974), Ю.Ф. Исакова и др. (1982), Я.Б. Юдина и др. (1998), может быть представлена в следующем виде (рис. 2.2).

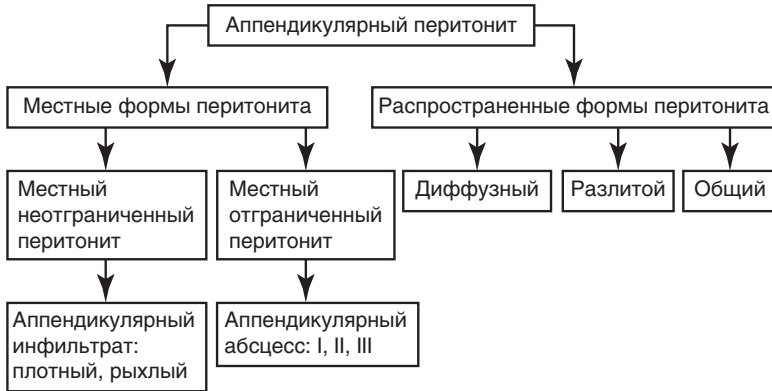


Рис. 2.2. Классификация перитонита у детей

## Патоморфология

**Аппендикулярный инфильтрат** — воспалительный конгломерат, состоящий из червеобразного отростка, сальника и близлежащих органов, спаянных между собой.

**Аппендикулярный абсцесс** — инфильтрат с гнойным экссудатом в центре.

- Аппендикулярный абсцесс I характеризуется отсутствием пиогенной мембраны.
- Аппендикулярный абсцесс II характеризуется наличием пиогенной мембраны. После опорожнения абсцесса его полость спадается.
- Аппендикулярный абсцесс III характеризуется наличием отчетливо выраженной пиогенной капсулы. После опорожнения абсцесса его полость не спадается.

**Местный неотграниченный перитонит** — воспалительный процесс, локализованный в области купола слепой кишки и не имеющий отграничивающих спаек от других областей брюшной полости.

**Диффузный перитонит** — воспалительный процесс в пределах нижнего этажа брюшной полости.

**Разлитой перитонит** — воспалительный процесс в пределах нижнего и среднего этажей брюшной полости без поражения поддиафрагмальных областей.

**Общий перитонит** — воспаление всей поверхности брюшины.

### Этиология

Чаще всего перитонит — полимикробное заболевание. Основная роль в его развитии принадлежит *Escherichia coli*, но также немалое значение имеют *Enterococcus*, *Klebsiella* и другие микроорганизмы. При формировании внутрибрюшных абсцессов почти в 100% случаев высевают анаэробы (Исаков Ю.Ф., 2006).

### Патофизиология

Анатомо-физиологическая особенность брюшины у детей заключается в ее большей площади и выраженной способности к экссудации и абсорбции. Воспаление брюшины может привести к сепсису, септическому шоку и полиорганной недостаточности.

**Нарушение водно-солевого баланса** обусловлено многократной рвотой, гипертермией, перспирацией, депонированием жидкости в просвете ЖКТ и брюшной полости. Развивается острая гиповолемия.

**Уменьшение сосудистого сектора жидкости** ведет к уменьшению сердечного выброса и периферической вазоконстрикции. Снижение объемной скорости кровотока в капиллярах меняет реологические свойства крови с формированием агрегатов клеток и секвестрацией крови в микроциркуляторном русле.

**Нарушение гемодинамики в капиллярах** ухудшает оксигенацию крови и снабжение органов кислородом, что ведет к гипоксии и метаболическому ацидозу.

**Гипопротеинемия** возникает вследствие высокой проницаемости сосудистой стенки для белка, расстройства белковосинтезирующей функции печени и усиления распада белка из-за интоксикации организма. Развивается диспротеинемия, снижается онкотическое давление плазмы крови. Прогрессирующая гиперглобулинемия усиливает вязкость крови и нарушает микроциркуляцию.

Повышение тонуса симпатического отдела вегетативной нервной системы, повышение концентрации катехоламинов и кишечная вазоконстрикция служат причинами нарушения кровоснабжения стенки кишки с развитием ишемии слизистой оболочки и повышением ее проницаемости, что приводит к феномену бактериальной транслокации.

## Диагностика

### Клинические признаки

Диагностическая чувствительность и специфичность клинических симптомов осложненного аппендицита у детей представлены в табл. 2.3 (Samuel M., 2002).

**Таблица 2.3.** Диагностическая значимость симптомов осложненного аппендицита

Симптомы	Чувствительность	Специфичность	ПЦПР	ПЦОР
Перемещение боли в правую подвздошную область	0,98	0,66	0,70	0,97
Анорексия	0,93	0,82	0,88	0,89
Тошнота и рвота	0,85	0,87	0,94	0,73
Болезненность в правой подвздошной области при пальпации	0,80	1,0	1,00	0,57
Болезненность в правой подвздошной области при кашле, при перкуссии	0,93	1,00	1,00	0,88
Болезненность в правой подвздошной области при ходьбе	0,93	1,00	1,00	0,88
Гипертермия	0,89	0,85	0,92	0,82
Лейкоцитоз (>10,000)	0,85	0,74	0,84	0,74

ПЦОР — прогностическая ценность отрицательного результата, ПЦПР — прогностическая ценность положительного результата.

### Лабораторное исследование

Наиболее чувствительные воспалительные маркеры острого осложненного аппендицита — лейкоциты периферической крови и С-реактивный белок сыворотки крови.

Чувствительность диагностического теста по лейкоцитозу составляет 0,6 [95% доверительный интервал (ДИ) 0,506–0,694], по С-реактивному белку — 0,86 (95% ДИ 0,926–0,793). Одновременное повышение количества лейкоцитов и С-реактивного белка усиливает чувствительность диагностического теста до 0,98 (95% ДИ 1,0–0,953) (Beltran M.A. et al., 2007; Stefanutti G. et al., 2007).

### **Ультразвуковая диагностика**

Аппендикулярный инфильтрат визуализируется в виде эхопозитивного образования округлой формы, сложной структуры, полиморфность которого определяется разнородностью тканей и органов, вовлеченных в воспалительный инфильтрат. Он считается рыхлым, если в его составе прослеживаются перистальтические волны и жидкостные включения.

Аппендикулярный абсцесс определяют по наличию эхонегативной зоны, соответствующей гнойной полости. Акустическая плотность содержимого полости абсцесса варьирует в широких пределах, что зависит от вязкости гноя, наличия фрагментов червеобразного отростка, фибрина и др. При аппендикулярном абсцессе I эхонегативная зона окружена инфильтративными органами без четкой капсулы. При аппендикулярном абсцессе II прослеживается тонкая капсула. Аппендикулярный абсцесс III характеризуется наличием толстой капсулы.

Местный отграниченный перитонит характеризуется визуализацией червеобразного отростка со свободной жидкостью вокруг него.

Местный неотграниченный перитонит характеризуется наличием жидкости неоднородной структуры вокруг червеобразного отростка, по правому боковому каналу и в малом тазу. При ослаблении перистальтики кишечника отмечается локальное повышенное газонаполнение его петель в правой подвздошной области.

Диффузный перитонит определяют по наличию жидкости в малом тазу, по правому и левому боковым каналам, между петлями кишечника. В поддиафрагмальных пространствах и под печенью жидкость отсутствует. Жидкость неоднородного состава за счет образований фибрина. Перистальтика кишечника снижена.

Разлитой и общий перитонит характеризуются наличием свободной жидкости во всех отделах брюшной полости, включая поддиафрагмальные и подпеченочные пространства. Жидкость неоднородная за счет взвешенных структур фибрина. Перистальтика кишечника вялая или отсутствует, что свидетельствует о развитии динамической кишечной непроходимости.

## **Лечение**

### **Предоперационная подготовка**

Предоперационная подготовка показана всем пациентам с осложненным аппендицитом. Отсутствие предоперационной подготовки способствует увеличению частоты послеоперационных осложнений в

два раза — 79,2% против 39,7%;  $p < 0,05$  (Подкаменев В.В. и др., 2005). Продолжительность предоперационной подготовки составляет 2–4 ч и зависит от тяжести перитонита. Составными элементами предоперационной подготовки следует считать декомпрессию ЖКТ, инфузионную терапию, антибиотикотерапию, обезболивающую терапию, посиндромное лечение.

Эффективность предоперационной подготовки определяют по следующим клиническим признакам: улучшение показателей центральной и периферической гемодинамики, уменьшение бледности кожного покрова, исчезновение мраморного рисунка кожи, уменьшение времени заполнения капилляров (менее 2 с), снижение температуры тела, увеличение почасового диуреза, ослабление болевого абдоминального синдрома.

### Хирургическое лечение

Цель лечения заключается в удалении источника инфекции, для чего необходимы аппендэктомия, санация брюшной полости и профилактика осложнений.

Рекомендации по хирургическому лечению отдельных форм аппендикулярного перитонита на основании коллективного опыта детских хирургов представлены в табл. 2.4 и 2.5.

**Таблица 2.4.** Лечение местных форм аппендикулярного перитонита

Мероприятия	Аппендикулярный инфильтрат	Аппендикулярный абсцесс	Местный неотграниченный перитонит
Консервативное лечение Отсроченная аппендэктомия	Цефтриаксон + метронидазол до стабилизации клинико-лабораторных показателей	Пункция и дренирование абсцесса под ультразвуковым контролем. Антибактериальная терапия в течение 7–10 дней до стабилизации клинико-лабораторных показателей. При неэффективности показана лапароскопическая аппендэктомия или аппендэктомия через доступ Волковича–Дьяконова с последующим дренированием полости абсцесса	—

Окончание табл. 2.4

Мероприятия	Аппендикулярный инфильтрат	Аппендикулярный абсцесс	Местный неотграниченный перитонит
Доступ	—	—	Волковича—Дьяконова
Эвакуация воспалительного экссудата	—	—	Электроотсосом без использования салфеток
Промывание брюшной полости	—	—	Не показано
Дренирование брюшной полости	—	—	Не показано

Уровень достоверности 1.

**Таблица 2.5.** Лечение распространенных форм аппендикулярного перитонита

Этапы лечения	Диффузный перитонит	Разлитой перитонит	Общий перитонит
Доступ	Расширенный доступ Волковича—Дьяконова или лапароскопия	Срединная лапаротомия или лапароскопия	Срединная лапаротомия
Эвакуация экссудата	Электроотсосом. Необходимо избегать использования марлевых салфеток	Электроотсосом. Необходимо избегать использования марлевых салфеток	Электроотсосом. Возможно удаление фибрина влажными салфетками
Аппендэктомия	Типичная	Типичная	Типичная
Промывание брюшной полости	Не показано в связи с опасностью инфицирования интактных отделов брюшной полости	Изотонический раствор натрия хлорида с антибиотиками до чистого раствора. Температура раствора 37 °С	Изотонический раствор натрия хлорида с антибиотиками до чистого раствора. Температура раствора 37 °С
Дренирование брюшной полости	Не показано	Аспирационное дренирование брюшной полости по Генералову	Аспирационное дренирование брюшной полости по Генералову



Окончание табл. 2.5

Этапы лечения	Диффузный перитонит	Разлитой перитонит	Общий перитонит
Декомпрессия желудочно-кишечного тракта	Не показана	Показана при перерезе кишечника II–III степени	Показана
Лапаростомия	—	Синдром повышенного внутрибрюшного давления, невозможность одномоментной радикальной санации брюшной полости	

Исследования свидетельствуют о преимуществах лапароскопического лечения аппендикулярного перитонита, которые заключаются в низкой частоте послеоперационной раневой инфекции (13% против 12,5%;  $p < 0,05$ ) и внутрибрюшных абсцессов (2,5% против 14,6%;  $p < 0,05$ ) по сравнению с традиционным лечением (Дронов А.Ф. и др., 2000; Степанов Д.А. и др., 2003; Meier D.E. et al., 2003; Rai R. et al., 2007; Tagi E. et al., 2008; Wang X. et al., 2009).

Низкой частоты послеоперационных осложнений при лапароскопическом лечении удается достичь благодаря отличной визуализации всех отделов брюшной полости, объективной оценке распространенности воспалительного процесса, возможности его радикального устранения с минимальной травматичностью (Дронов А.Ф. и др., 2000; Lee S.L. et al., 2010). Доказана высокая эффективность лапароскопии в лечении аппендикулярных абсцессов и других форм осложненного аппендицита, подтвержденная отсутствием интра- и послеоперационных осложнений (Goh B.K. et al., 2005). На основании рандомизированных проспективных исследований доказано отсутствие различий в исходах лечения аппендикулярного абсцесса у детей путем первичной лапароскопической аппендэктомии и антибактериальной терапии в течение 5 дней (цефтриаксон 50 мг/кг + метронидазол 30 мг/кг) или первичной пункции абсцесса, его дренирования и антибактериальной терапии (цефтриаксон 50 мг/кг + метронидазол 30 мг/кг) в течение 14 дней (Peter S.D. et al., 2010). **Лапаростомия** позволяет снизить летальность при разлитом и общем перитоните у детей в 10 раз — с 14% при ушивании брюшной полости наглухо до 1,4% (Юдин Я.Б. и др., 1998).

**Отсроченная аппендэктомия** в случаях первичного консервативного лечения аппендикулярного инфильтрата или первичного пункционно-го лечения аппендикулярного абсцесса может быть выполнена лапа-

роскопически с минимальными осложнениями (Whyte C. et al., 2008). Обсуждается возможность отказа от отсроченной аппендэктомии в связи с низким риском рецидива заболевания, который составляет 8% (Puapong D. et al., 2007).

### Дренаживание брюшной полости

При местном неотграниченном и диффузном перитоните дренаживание брюшной полости не показано в связи с повышением риска послеоперационных осложнений (послеоперационной раневой инфекции — в два раза, спаечной кишечной непроходимости — в 2,5 раза, уровень А) и продолжительности госпитализации — с 5,6 дня до 7,4 дня, а также более поздним началом кормления (Tauder B. et al., 2003). Одно рандомизированное исследование показало отрицательные моменты дренажирования брюшной полости при нераспространенных формах перитонита по следующим критериям: частота раневой инфекции, частота послеоперационных абсцессов и спаечной кишечной непроходимости, время начала энтерального кормления, продолжительность антибиотикотерапии, продолжительность госпитализации (Narci A. et al., 2007). Результаты исследования представлены в табл. 2.6.

**Таблица 2.6.** Сравнительный анализ результатов лечения осложненного аппендицита в группах пациентов с дренаживанием брюшной полости (группа 1) и без дренажирования брюшной полости (группа 2)

Показатели	Группа 1	Группа 2	P
Время операции	57±17 мин	54±13 мин	Незначительно
Продолжительность госпитализации	10,2±6,5 сут	8,3±3,3	<0,05
Продолжительность антибиотикотерапии	9,5±5,5 сут	7,7±2,7	<0,05
Продолжительность декомпрессии желудка	3,2±1,5 сут	2,2±1,2	<0,05
Начало кормления	3,7±1,7 сут	2,5±1,4	<0,05
Продолжительность гипертермии	3,7±2,3	2,3±1,7	<0,05
Частота раневой инфекции	28,4%	16,2%	<0,05
Частота абсцессов брюшной полости	12,8%	3,4%	<0,05
Частота спаечной кишечной непроходимости	2,8%	3,4%	Незначительно

Частота послеоперационных абсцессов брюшной полости при аппендикулярных абсцессах и генерализованных формах перитонита в группе 1 составляла соответственно 7,3 и 21,9% против 0 и 7% в группе 2, то есть в группе без дренирования брюшной полости (Narci A. et al., 2007).

### **Пролонгированный контроль над воспалительными процессами в брюшной полости**

**Цель** — профилактика или своевременное устранение гнойных осложнений в брюшной полости в послеоперационном периоде.

**Показания:** распространенные формы гнойно-фибринозного перитонита при отсутствии возможности одномоментной радикальной санации брюшной полости, наличии массивных, прочно фиксированных наложений фибрина, высокой вероятности продолженного перитонита.

**Программированная лапаротомия** подразумевает проведение повторных интраоперационных ревизий и санаций брюшной полости под визуальным контролем. Оптимальным сроком повторной ревизии брюшной полости при программированном течении воспалительного процесса считают интервал 12–18 ч.

**Лапаростомия** — вынужденный вариант пролонгированного контроля над воспалительными процессами в брюшной полости. После выполнения всех этапов лечения острого перитонита кишечные петли укладывают изоперистальтически и поверх них располагают полупрозрачные диализные мембраны, которые подводят под края раны. На пленку накладывают марлевую салфетку в пределах раны брюшной стенки. Через 24–36 ч в условиях операционной при снятии марлевой салфетки и пленки визуально оценивают динамику воспалительного процесса в брюшной полости.

Лапаростомия показана пациентам с вероятностью высокого давления в послеоперационном периоде.

### **Послеоперационное лечение**

Послеоперационное лечение включает инфузионную терапию и антибактериальную терапию (цефтриаксон + метронидазол внутривенно в течение 5 сут).

Нормализация основных клинико-лабораторных показателей на 5-е сутки после операции свидетельствует о неосложненном течении послеоперационного периода.

Ниже представлены рекомендации по применению антибиотиков в лечении острого аппендицита, основанные на доказательной медицине, уровень А, В (Lee S.L. et al., 2010).

- **Антибактериальная терапия при неосложненном аппендиците.** Доказано (уровень А), что однократное внутривенное введение дозы антибиотика широкого спектра действия до операции значительно снижает частоту раневой инфекции и абсцессов брюшной полости в послеоперационном периоде.
- **Антибактериальная терапия при перфоративном аппендиците.** Есть доказательства (уровень В) высокой клинической эффективности ежедневного внутривенного однократного введения цефтриаксона с метронидазолом до стабилизации клинико-морфологических показателей (5–7 дней). Продолжительность внутривенной антибактериальной терапии указанными препаратами при неоперативном лечении осложненного аппендицита (аппендикулярный абсцесс) зависит от стабилизации клинико-лабораторных показателей (уровень В).

### **Протокол диагностики и лечения острого неосложненного аппендицита у детей**

#### **Диагностический этап**

- Анамнез болезни.
  - Боль в животе с последующим перемещением в правую подвздошную область.
  - Анорексия.
  - Тошнота, однократная или двукратная рвота.
  - Повышение температуры тела до субфебрильных цифр.
  - Продолжительность заболевания до 24 ч.
- Данные объективного исследования.
  - Классическая триада симптомов: напряжение мышц передней брюшной стенки и боль в правой подвздошной области, положительный симптом Щеткина–Блюмберга.
  - Ректальное исследование у девочек и при наличии сомнений в диагнозе.
- Лабораторные исследования.
  - Повышение количества лейкоцитов в общем анализе крови.
  - Повышение концентрации С-реактивного белка в сыворотке крови (норма — 5 мг/л).
- УЗИ брюшной полости — наличие несжимаемого червеобразного отростка диаметром более 6 мм.

**Лечебный этап**

- Антибиотикопрофилактику осуществляют за 30–40 мин до начала операции путем внутривенного введения разовой дозы антибиотика широкого спектра действия.
- Показана лапароскопическая аппендэктомия или открытая аппендэктомия через доступ Волковича–Дьяконова.
- Операционную рану ушивают с наложением интрадермального шва Холстеда.

**Послеоперационный этап**

- При флегмонозном аппендиците антибиотики не назначают.
- При гангренозном аппендиците антибиотики назначают в течение 24–48 ч после операции.
- При нормализации температуры тела, общего количества лейкоцитов в крови и отсутствии патологических ультрасонографических симптомов пациента выписывают домой.

**Протокол диагностики и лечения осложненных форм острого аппендицита****Диагностический этап**

- Анамнез болезни. Продолжительность болезни не менее 24 ч, боли в животе, перемещение боли в правую подвздошную область, тошнота, рвота, гипертермия.
- Физикальное исследование: классическая триада симптомов: напряжение мышц передней брюшной стенки, болезненность, положительный симптом Щеткина–Блюмберга.
- Ректальное исследование помогает выявить признаки осложненного аппендицита с тазовой локализацией и исключить заболевания органов малого таза у девочек.
- Лабораторное исследование.
  - Повышение количества лейкоцитов более  $10 \times 10^9/\text{л}$ .
  - Нейтрофильный сдвиг влево.
  - Повышение концентрации С-реактивного белка в сыворотке крови (норма — менее 1 мг/100 мл сыворотки).
- УЗИ брюшной полости.

**Лечебный этап**

- Предоперационная подготовка.
  - Декомпрессия ЖКТ.
  - Инфузионная терапия.
  - Антибиотикотерапия.
  - Обезболивание.
  - Синдромальная терапия.

- Лечебная тактика зависит от формы осложненного аппендицита (рис. 2.3–2.7).
- При распространенном перитоните с одномоментно радикально неустранимым воспалительным процессом в брюшной полости показаны программированная релапаротомия или лапароскопия.

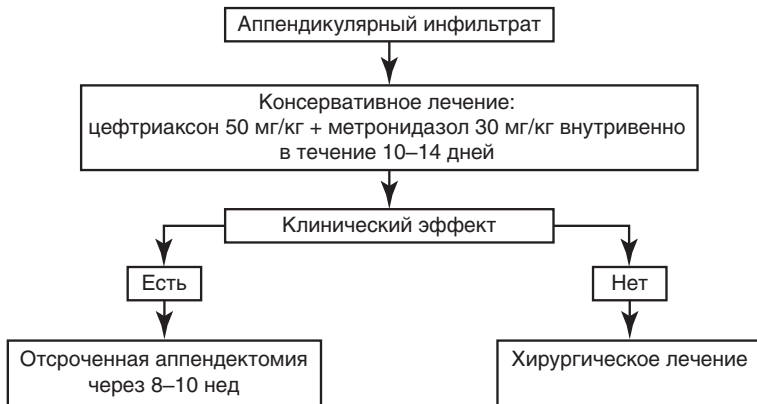


Рис. 2.3. Алгоритм лечения аппендикулярного инфильтрата

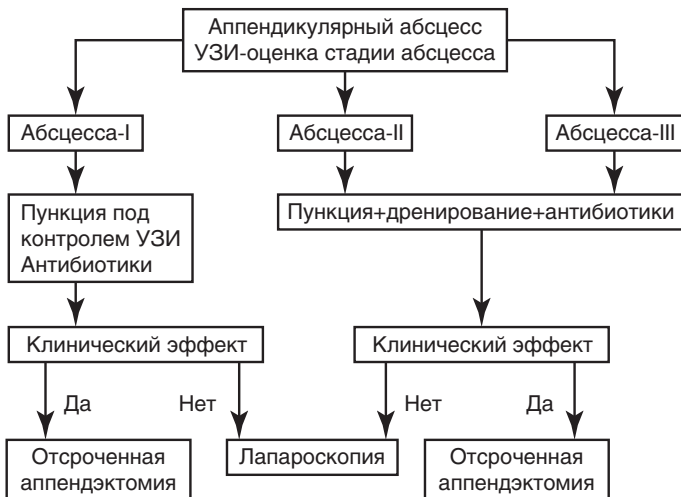


Рис. 2.4. Алгоритм лечения аппендикулярного абсцесса. УЗИ — ультразвуковое исследование

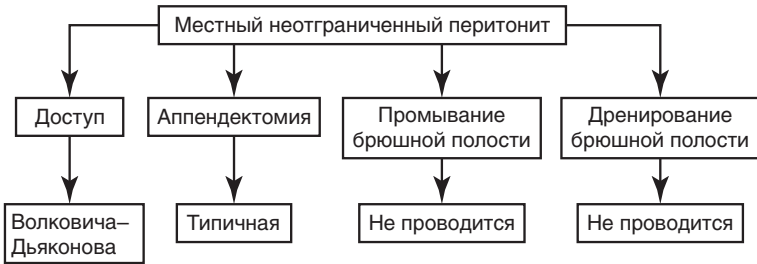


Рис. 2.5. Алгоритм лечения местного неотграниченного перитонита

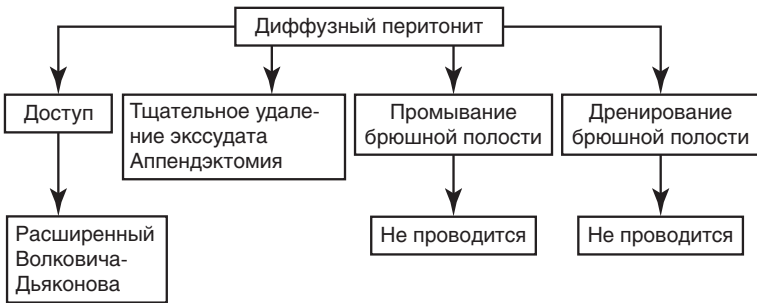


Рис. 2.6. Алгоритм лечения диффузного перитонита

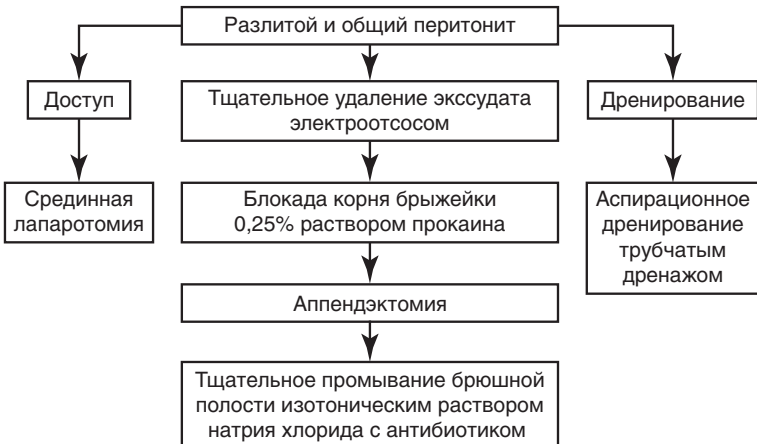


Рис. 2.7. Алгоритм лечения разлитого и общего перитонита

## Тестовые задания и ситуационные задачи

**Выберите один или несколько правильных ответов.**

1. Раннюю генерализацию воспалительного процесса в брюшной полости и более тяжелое клиническое течение острого аппендицита у детей раннего возраста обуславливают такие анатомо-физиологические особенности, как:
  - а) короткий сальник;
  - б) хорошее кровоснабжение брюшины и ее низкие пластические свойства;
  - в) относительная тонкость стенки червеобразного отростка;
  - г) низкая дифференцировка нейронов нервных сплетений червеобразного отростка;
  - д) высокая мобильность слепой кишки.
2. Особенности клинического течения острого аппендицита у детей до 3 лет включают:
  - а) преобладание общих симптомов над местными;
  - б) гиперлейкоцитоз;
  - в) задержку стула;
  - г) многократный характер рвоты;
  - д) повышение температуры тела.
3. Ведущие объективные симптомы неосложненного острого аппендицита у детей — это:
  - а) ограничение в дыхании нижних отделов живота;
  - б) пассивное мышечное напряжение в правой подвздошной области;
  - в) симптом Филатова;
  - г) симптом Щеткина—Блюмберга;
  - д) локальная болезненность в правой подвздошной области.
4. Острый аппендицит встречается наиболее часто в возрасте:
  - а) до 1 года;
  - б) от 1 года до 3 лет;
  - в) от 3 до 7 лет;
  - г) от 7 до 12 лет.
5. Низкую частоту острого аппендицита у детей до 3 лет определяют такие анатомические особенности, как:
  - а) короткий сальник;
  - б) высокая подвижность слепой кишки;
  - в) вариабельность расположения червеобразного отростка;
  - г) конусообразная форма червеобразного отростка с широким просветом у основания;
  - д) морфофункциональная незрелость лимфатического и нервного аппаратов червеобразного отростка.



6. Тактика врача-педиатра при болях в животе у ребенка в возрасте 2 лет заключается:
  - а) в госпитализации в педиатрическое отделение;
  - б) назначении обезболивающих средств и продолжении наблюдения в домашних условиях;
  - в) назначении тепловых процедур на живот и изменения режима питания;
  - г) госпитализации в детское хирургическое отделение;
  - д) госпитализации в детское инфекционное отделение.
7. Более раннее развитие осложнений и тяжесть воспалительного процесса при остром аппендиците у детей до 3 лет обусловлены такими анатомо-физиологическими особенностями, как:
  - а) короткий сальник;
  - б) отсутствие или слабое развитие аппендикулярного клапана;
  - в) тонкая стенка червеобразного отростка;
  - г) обильное кровоснабжение брюшины;
  - д) морфологическая незрелость фолликулярного аппарата червеобразного отростка.
8. Неспецифические симптомы острого аппендицита у детей до 3 лет:
  - а) повышение температуры тела;
  - б) рвота;
  - в) жидкий стул;
  - г) запор;
  - д) анорексия.
9. Специфические симптомы острого аппендицита у детей до 3 лет:
  - а) изменение поведения ребенка;
  - б) нарушение сна;
  - в) повышение температуры тела;
  - г) постоянные боли в животе;
  - д) рвота;
  - е) симптом расхождения пульса и температуры.
10. Патогномоничные симптомы острого аппендицита у детей до 3 лет при обследовании во время сна:
  - а) активное напряжение мышц брюшной стенки;
  - б) пассивное напряжение мышц брюшной стенки;
  - в) подтягивание правой ножки к животу;
  - г) отталкивание руки врача при глубокой пальпации в правой подвздошной области;
  - д) симптом Щеткина–Блумберга.

11. Дифференциальную диагностику острого аппендицита у детей до 3 лет необходимо проводить:
  - а) с острыми респираторными заболеваниями;
  - б) копростазом;
  - в) отитом;
  - г) пневмонией;
  - д) ангиной.
12. Специфические жалобы при остром аппендиците у ребенка 5 лет:
  - а) боли в правой подвздошной области;
  - б) нарушение сна;
  - в) анорексия;
  - г) гипертермия;
  - д) копростаз.
13. Специфические симптомы острого аппендицита у ребенка 5 лет:
  - а) локальная боль в правой подвздошной области;
  - б) пассивное напряжение мышц брюшной стенки;
  - в) симптом «правой ручки и правой ножки»;
  - г) симптом Щеткина–Блюмберга;
  - д) симптом Филатова.
14. Для подтверждения диагноза острого аппендицита у девочки 14 лет необходимо проведение таких дополнительных методов исследования, как:
  - а) определение количества лейкоцитов в крови;
  - б) пальцевое исследование через прямую кишку;
  - в) УЗИ органов брюшной полости;
  - г) компьютерная томография.
15. Раннее развитие осложнений и тяжесть воспалительного процесса при остром аппендиците у детей до 3 лет обусловлены такими анатомо-физиологическими особенностями, как:
  - а) короткий сальник;
  - б) отсутствие или слабое развитие аппендикулярного клапана;
  - в) тонкая стенка червеобразного отростка;
  - г) обильное кровоснабжение брюшины;
  - д) морфологическая незрелость фолликулярного аппарата червеобразного отростка.
16. Более раннее развитие деструктивных форм острого аппендицита и его осложнений у детей до 3 лет обусловлены такими факторами риска, как:
  - а) возрастные особенности строения червеобразного отростка;
  - б) короткий сальник;

- в) подвижная слепая кишка;
  - г) широкий просвет червеобразного отростка у его основания;
  - д) возрастная незрелость фолликулярного аппарата червеобразного отростка.
17. К осложненным формам острого аппендицита у детей относят:
- а) флегмонозный аппендицит;
  - б) аппендикулярный абсцесс;
  - в) местный неотграниченный перитонит;
  - г) аппендикулярный инфильтрат;
  - д) диффузный перитонит.
18. Аппендикулярный перитонит у ребенка сопровождается такими патофизиологическими состояниями, как:
- а) нарушение водно-солевого обмена;
  - б) полиорганная недостаточность;
  - в) гипопротеинемия;
  - г) нарушение микроциркуляции.
19. При хирургическом лечении аппендикулярного перитонита не показаны:
- а) антибактериальная терапия во время операции;
  - б) удаление червеобразного отростка;
  - в) аспирация из брюшной полости воспалительного экссудата;
  - г) блокада брыжейки кишечника раствором прокаина (Новокаина\*);
  - д) послеоперационное промывание брюшной полости через систему трубок.
20. Предоперационная подготовка при аппендикулярном перитоните не включает:
- а) декомпрессию ЖКТ;
  - б) антибиотикотерапию;
  - в) обезболивание;
  - г) инфузионную терапию;
  - д) переливание крови.

**Ответьте на вопросы ситуационных задач.**

21. Ребенок 10 лет предъявляет жалобы на боли в животе с локализацией в правой подвздошной области. Была однократная рвота. Температура тела 37,3 °С. Состояние удовлетворительное. При поверхностной пальпации живота определяется напряжение мышц брюшной стенки в правой подвздошной области, болезненность и положительный симптом Филатова. Для уточнения диагноза острого аппендицита необходимо:

- а) определить количество лейкоцитов в крови;
  - б) провести диагностическую лапароскопию;
  - в) выполнить УЗИ органов брюшной полости;
  - г) провести компьютерную томографию брюшной полости;
  - д) выполнить обзорную рентгенографию брюшной полости.
22. Ребенок в возрасте 3 лет жалуется на боли в животе, которые появились 18 ч назад. Отмечается беспокойство, изменение в поведении; ребенок отказывается от приема пищи. Наблюдалась повторная рвота. Температура тела до 38 °С. При осмотре отмечается сухость кожного покрова и слизистых оболочек. Пульс частый. При поверхностной пальпации живота ребенок активно напрягает переднюю брюшную стенку. Стула не было в течение последних суток. **Правильная** тактика врача-педиатра в данной клинической ситуации заключается:
- а) в выполнении очистительной клизмы и оставлении ребенка дома под наблюдение родителей;
  - б) назначении обезболивающих и седативных препаратов и рекомендации повторного обращения к врачу в случае продолжения беспокойства и болей в животе;
  - в) госпитализации в соматическое отделение детской больницы;
  - г) госпитализации в детское хирургическое отделение.

## Ответы и пояснения

### 1 — а, б, в, г

Высокая мобильность купола слепой кишки и, следовательно, возможность расположения червеобразного отростка в любом отделе брюшной полости обуславливают атипичность клинической картины острого аппендицита и трудности его диагностики. Перечисленные анатомо-физиологические особенности определяют раннюю генерализацию воспалительного процесса и тяжесть клинического течения. В частности, сальник играет очень важную роль в отграничении воспалительного процесса в брюшной полости. Особая тяжесть состояния зависит от низкой дифференцировки нейронов в нервных сплетениях червеобразного отростка и низких пластических свойств брюшины. Высокая всасывающая способность брюшины уже в первые часы от начала заболевания обуславливает выраженные симптомы интоксикации. Тонкость стенки червеобразного отростка служит причиной развития деструктивных форм аппендицита в более ранние сроки, чем у детей старшего возраста.