

Глава 1

Скрининговое ультразвуковое исследование при беременности

1.1. ПЕРВЫЙ СКРИНИНГ (10/14 НЕДЕЛЬ)

Целями данного исследования являются: подтверждение наличия развивающейся внутриматочной беременности (рис. 1.1–1.3); верификация даты родов посредством определения копчико-теменного размера, выявление многоплодной беременности. На данном сроке беременности также можно определить ранние признаки мальформаций плода.

Структуры головного мозга можно визуализировать на ранних сроках беременности. С 7-й недели беременности возможно определение ромбэнцефалической полости, с 8-й недели — мезен- и диэнцефалической полостей. С 9-й недели начинают визуализироваться полушария головного мозга и сосудистые сплетения боковых желудочков; с 10-й недели — мозжечок.

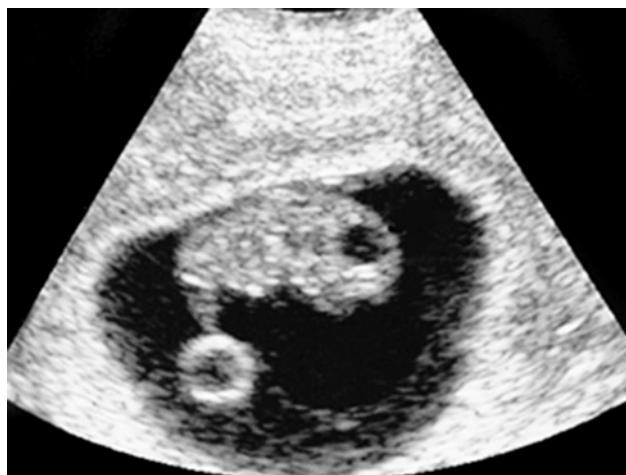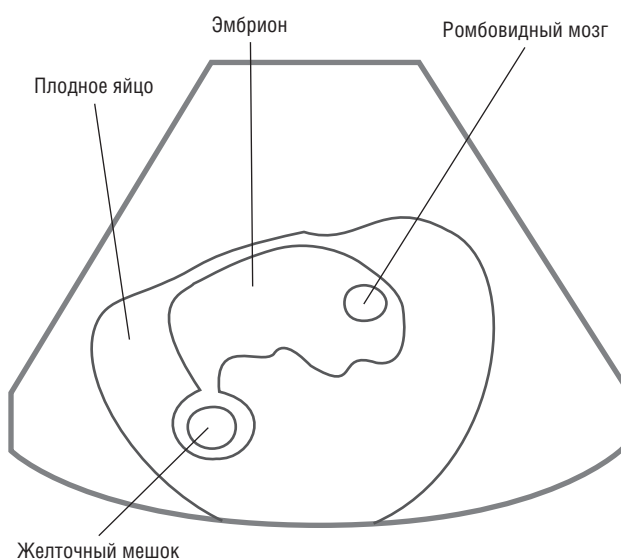


Рис. 1.1. Эмбрион 7 нед. Сагиттальный срез

К 11-й неделе заканчивается оссификация костей свода черепа.

Вышеперечисленные полости и полушария головного мозга при УЗИ характеризуются гипоэхогенным сигналом. Одним из важных УЗ-признаков нормального развития структур мозга является визуализация сосудистых сплетений боковых желудочков, которые выглядят как крылья бабочки.

При проведении УЗИ в I триместре беременности могут быть определены и анатомические структуры лица, а именно носовые кости, структуры глазницы, ушные раковины, верхняя челюсть. Кости носа визуализируются в виде гиперэхогенной структуры, расположенной между фронтальными костями. Для их четкой визуализации необходимо определить три структуры: кожу носа, кончик носа и непосредственно носовые кости.



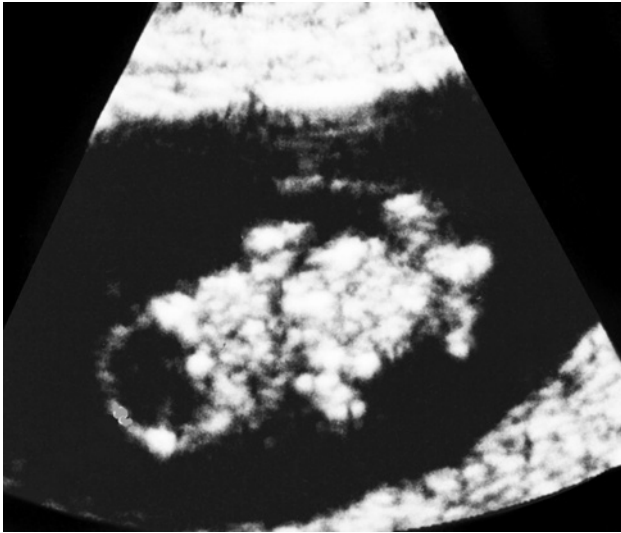
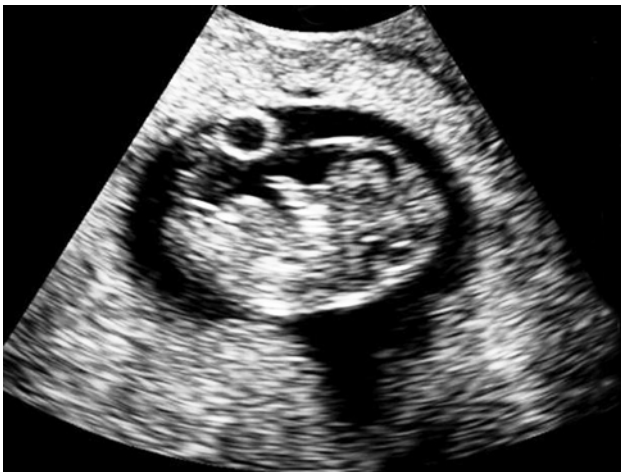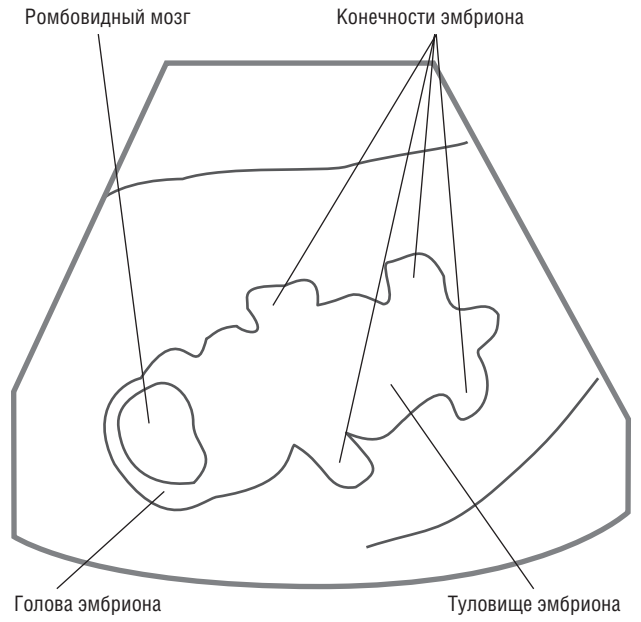
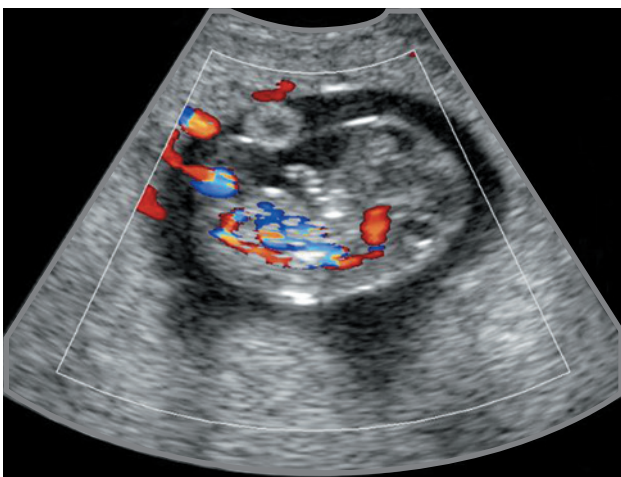
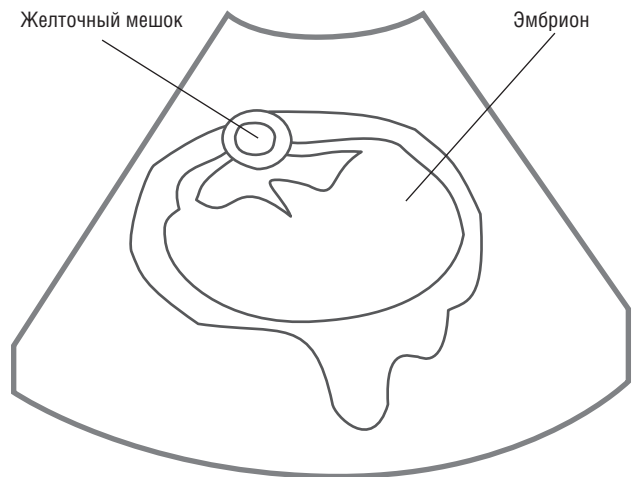


Рис. 1.2. Эмбрион 8 нед. Фронтальный срез



а



б

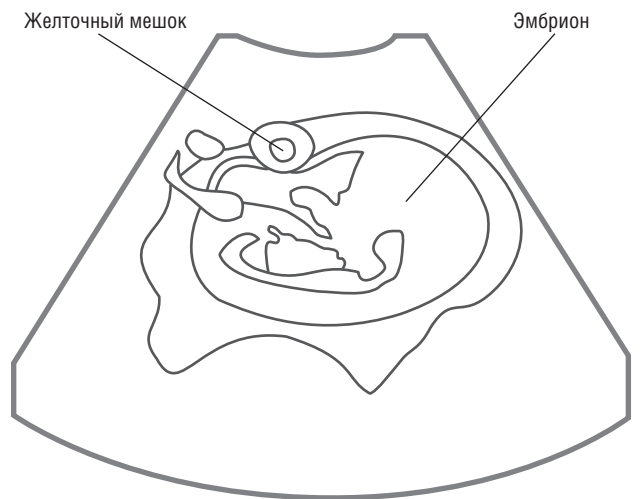


Рис. 1.3. Беременность 9 нед 4 дня. Определяются плод (а, б), желточный мешок и кровоснабжение плода (б)

В последние годы для оценки риска наличия хромосомных аномалий у плода активно применяется измерение толщины воротникового пространства (ТВП) — рис. 1.4. Оптимальным для выполнения данных измерений является срок между 11-й и 14-й неделями беременности (рис. 1.5). На более поздних сроках информативность данного критерия снижается. После 14 нед беременности воротниковое пространство, как правило, не дифференцируется.

Воротниковое пространство — это пространство между внутренней поверхностью кожи плода и наружной поверхностью мягких тканей шейного отдела позвоночника. Измерения этого показателя целесообразно проводить при значениях копчико-теменного размера плода 45–85 мм.

Точное измерение ТВП представляет для врача довольно трудную задачу, требующую значительного количества времени, определенных клинических навыков и опыта. Ложные показатели можно получить в тех случаях, когда амнион принимается ошибочно за поверхность кожи.

Верхняя граница нормы при этом составляет 2,5–3 мм, но при оценке риска развития хромосомных аномалий у плода следует также учитывать возраст матери. Так, например, риск синдрома Дауна составляет 1:500 у двадцатилетних матерей с плодом, у которого копчико-теменной размер равен 55 мм, а ширина воротниковой зоны — 2,5 мм; в то время как при таких же показателях плода у сорокапятилетних матерей данный риск уже 1:30.

Наилучшие сроки выполнения первого скрининга для раннего выявления мальформаций плода составляют 12/13 нед беременности. УЗ-исследование на более ранних сроках не является информативным.

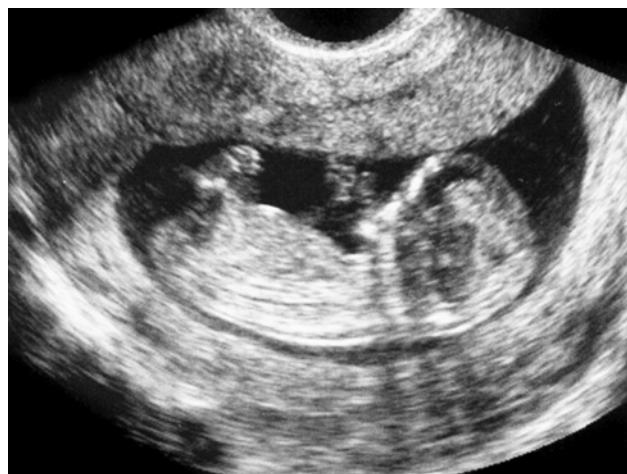

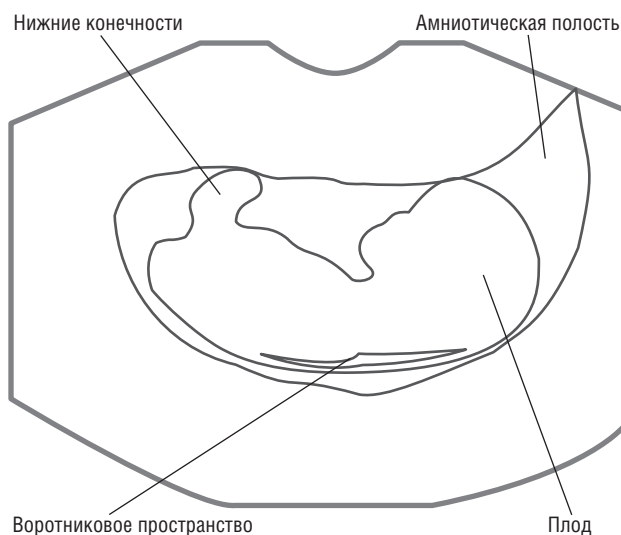
Рис. 1.4. Сагиттальный срез плода. Беременность 12 нед. Определяется шейное просветление и амниотическая полость

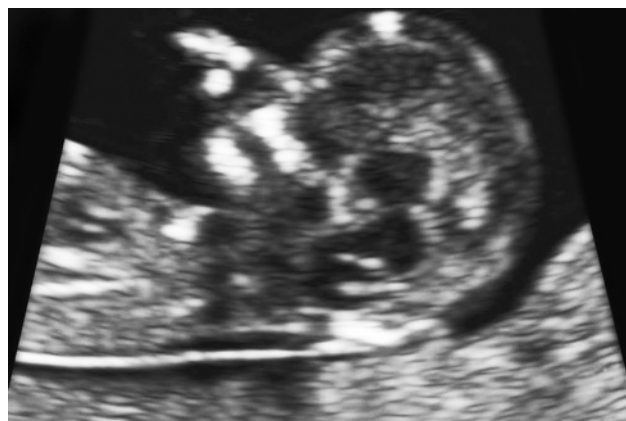В конце I триместра беременности при УЗИ визуализируются легкие плода, которые в поперечнике занимают 2/3 объема грудной полости, оставшаяся часть занята сердцем. Легкие характеризуются изоэхогенным сигналом. Диафрагма, отделяющая грудную клетку от брюшной полости, визуализируется в виде тонкой гипоэхогенной полоски.

Начиная с 12 нед беременности, по данным многих авторов, возможна визуализация четырехкамерного среза сердца плода, но для этого лучше использовать трансвагинальный доступ. На этом срезе определяются левый и правый желудочки, левое и правое предсердия, межжелудочковая и межпредсердная перегородки. С этого времени возможна и визуализация крупных артерий сердца.

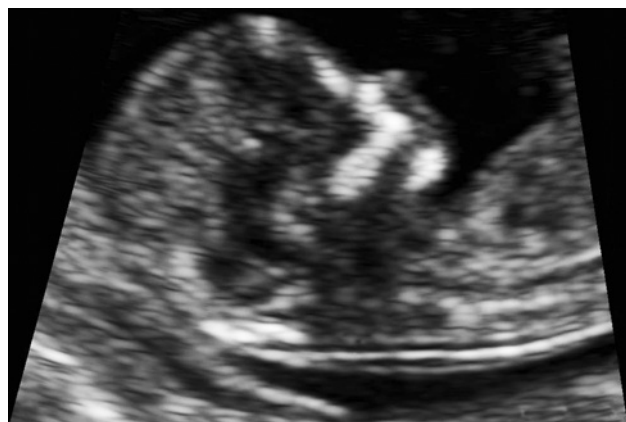В I триместре беременности изучается и УЗ-анатомия органов брюшной полости после исчезновения физиологической кишечной грыжи, отличительной особенностью которой является прикрепление к ней пуповины. Желудок визуализируется в виде образования с анэхогенным сигналом, расположен в верхнем отделе брюшной полости. Кишечник характеризуется гиперэхогенным сигналом по сравнению с другими органами брюшной полости. Печень занимает более половины объема брюшной полости. Она характеризуется гипоэхогенной структурой, расположенной в верхнем отделе брюшной полости. Желчный пузырь характеризуется гипоэхогенным сигналом и располагается в правой половине. Селезенка располагается позади желудка в левой поддиафрагмальной области. Ее эхогенность равна эхогенности почки, которая расположена ниже.

В конце I триместра становится возможной визуализация почек. У плода они располагаются





а



б

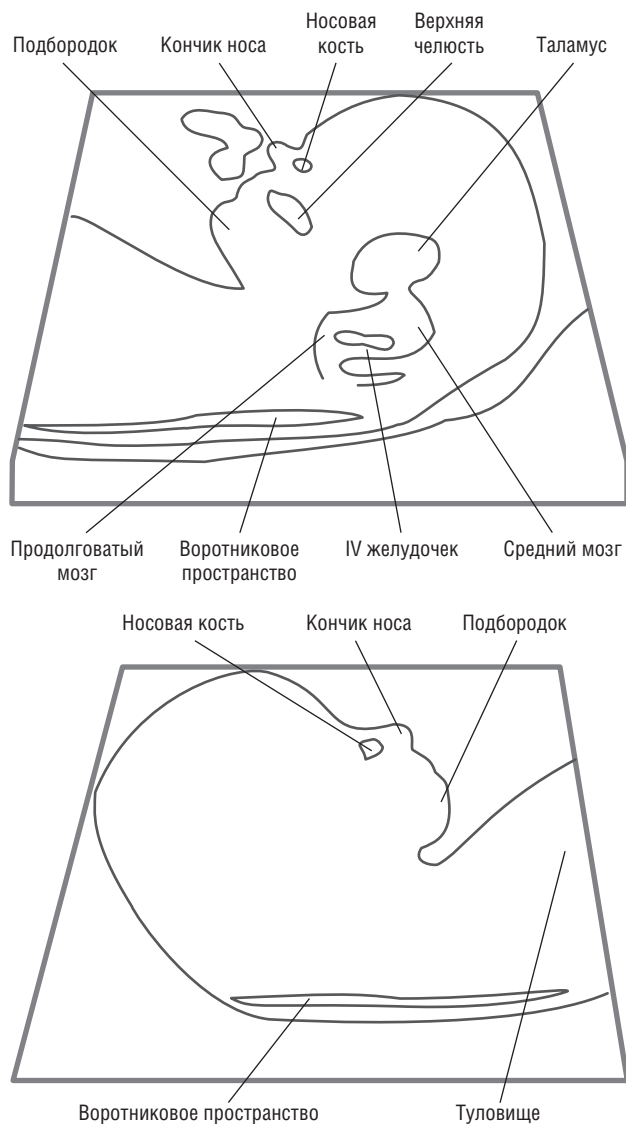

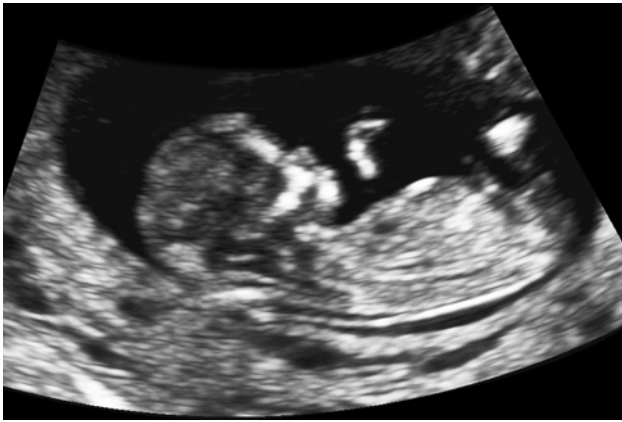Рис. 1.5. Измерение толщины воротникового пространства (а, б). Беременность 12/13 нед. Определяются носовая кость, кончик носа, верхняя челюсть, подбородок, таламус, средний мозг, продолговатый мозг, IV желудочек

ниже, чем у взрослых. Они визуализируются в виде образований средней или пониженной эхогенности. Определение центрального анэхогенного пространства соответствует почечным лоханкам. Мочевой пузырь характеризуется анэхогенным сигналом округлой формы с четкими и ровными контурами.

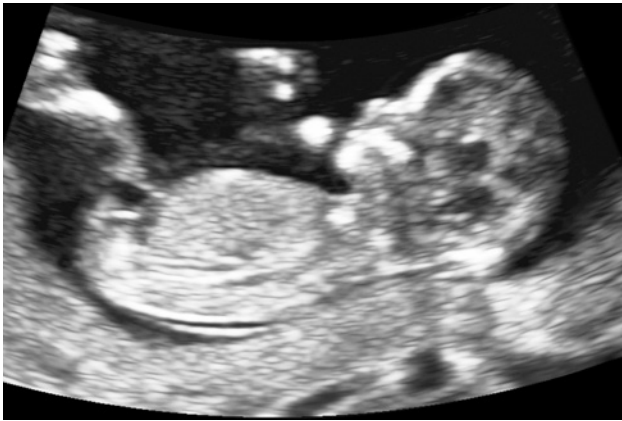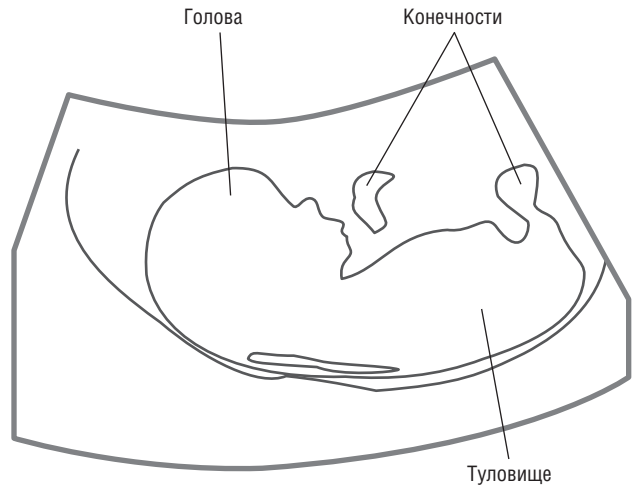
При первом скрининге проводят УЗИ опорно-двигательного аппарата плода, в первую очередь позвоночника и конечностей. К сроку 9/11 нед беременности происходит оссификация позвоночника. При оценке конечностей определяют их эхогенность, а также форму, длину и подвижность.

Таким образом, основное исследование должно включать измерение копчико-теменного размера

(рис. 1.6), окружностей головы и живота (рис. 1.7, 1.8), ширины воротниковой зоны, оценку головного мозга (рис. 1.9, 1.10), конечностей, желудка, мочевого пузыря, контуров тела, лица (рис. 1.11, 1.12) и сердца плода (рис. 1.13). Используя функцию zoom, на современных УЗ-аппаратах на данных сроках можно получать четырехкамерные срезы сердца (рис. 1.14). Крупные сосуды можно визуализировать, используя методику цветового картирования. Данный метод также применяется для исключения наличия единственной пупочной артерии. Конечности визуализируются хорошо при сроке 12/13 нед (рис. 1.15, 1.16). На данном сроке беременности можно увидеть весь плод на одном изображении, что гораздо труднее сделать на более поздних сроках (рис. 1.17).



а



б

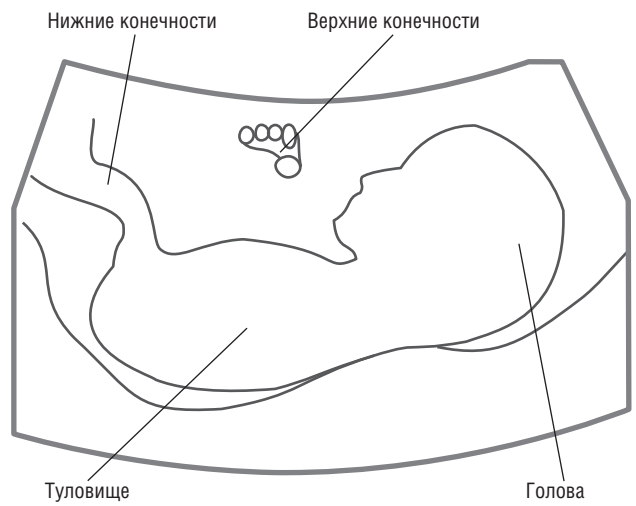


Рис. 1.6. Сагиттальный срез плода. Беременность 12/13 нед. Измерение копчико-теменного размера. Определяются голова, туловище, часть верхней и нижней конечностей (а, б)

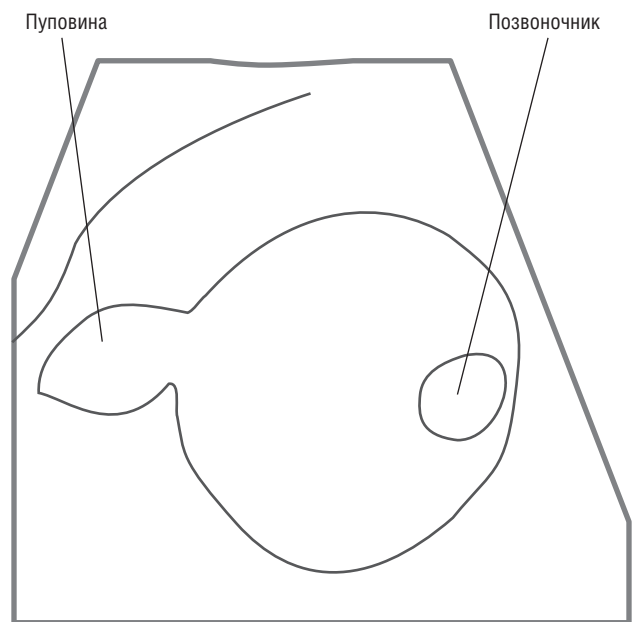
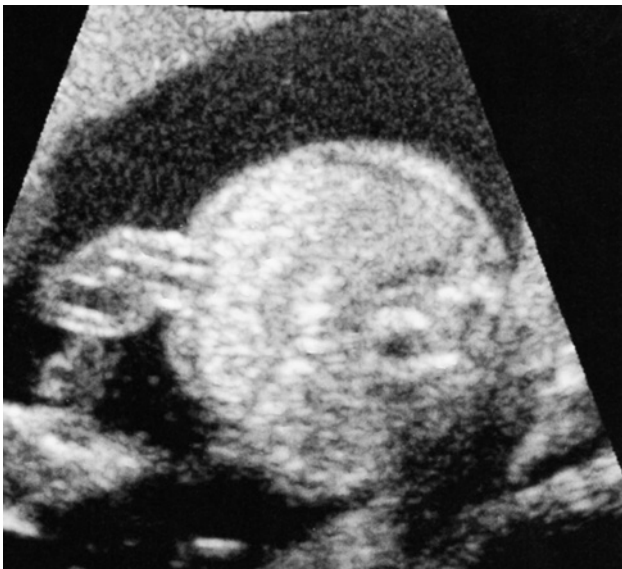

Рис. 1.7. Измерения живота. Пуповина. Беременность 13/14 нед

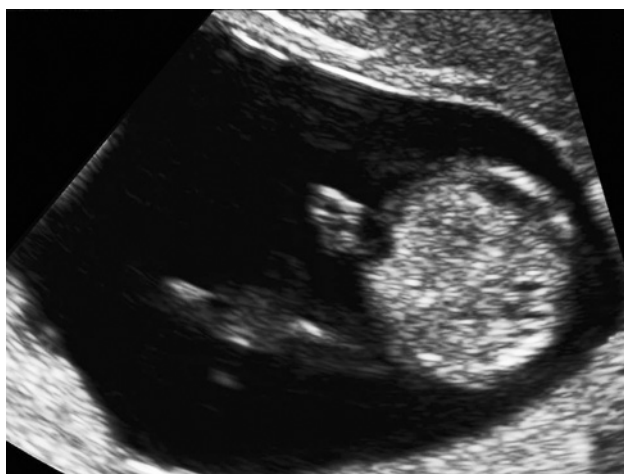

Рис. 1.8. Измерение окружности живота. Беременность 12/13 нед

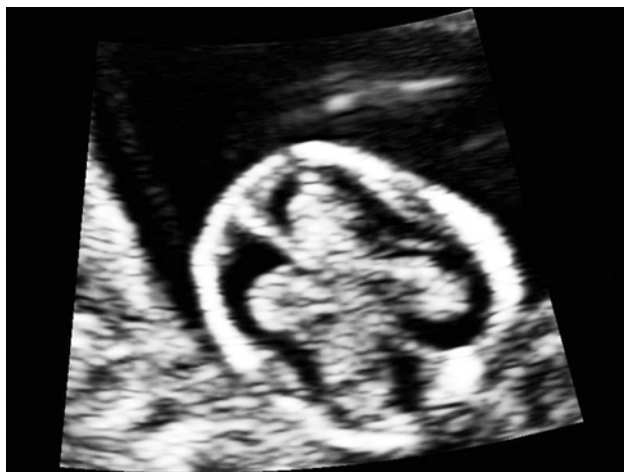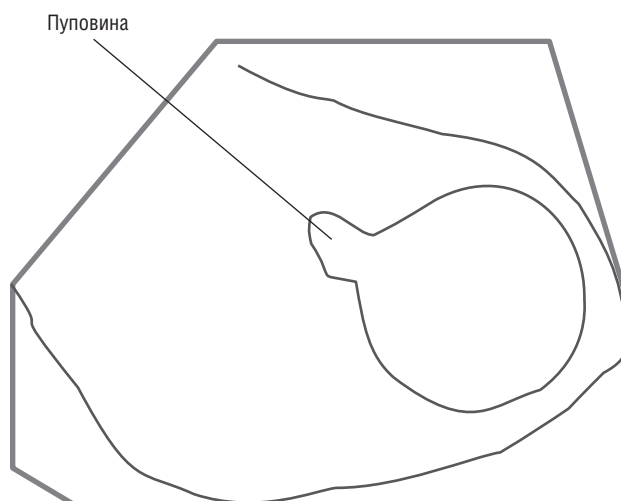
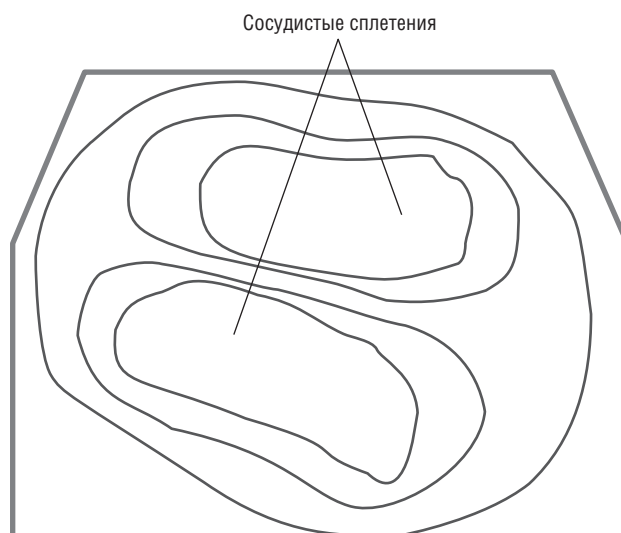


Рис. 1.9. Сосудистые сплетения головного мозга плода. Беременность 12/13 нед

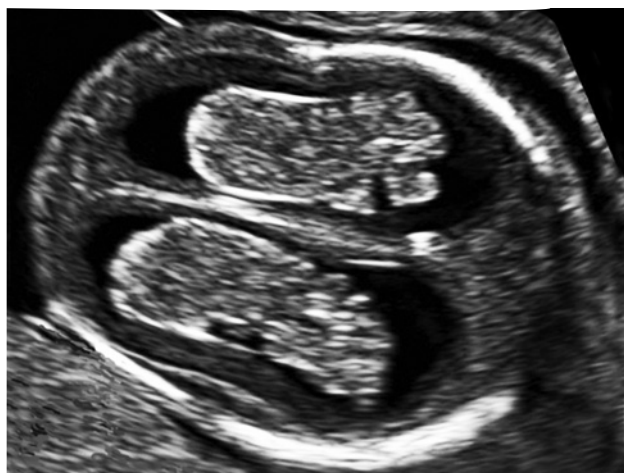
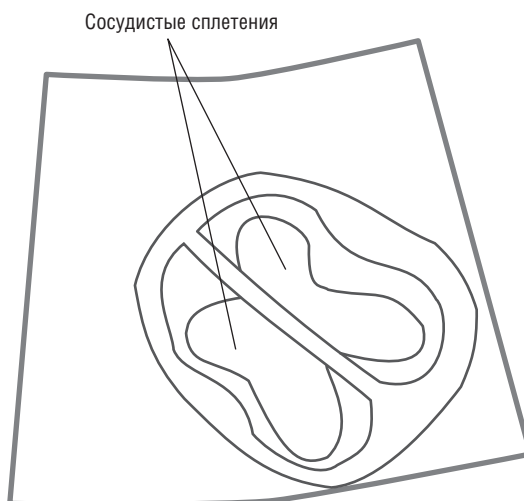
Рис. 1.10. Сосудистые сплетения головного мозга. Беременность 14/15 нед



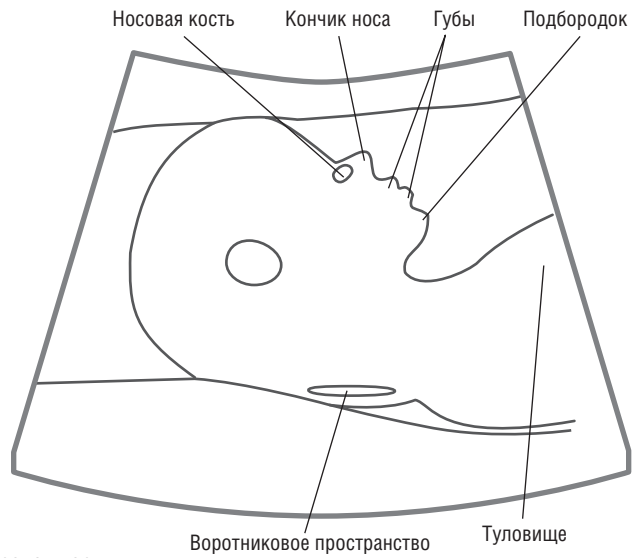
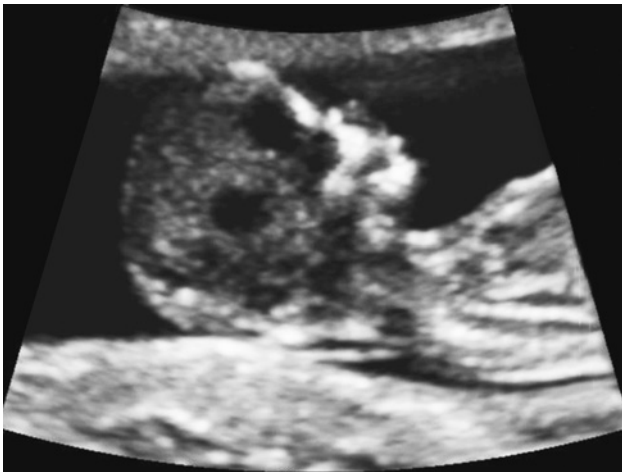


Рис. 1.11. Лицо плода. Беременность 12/13 нед. Визуализируется носовая кость

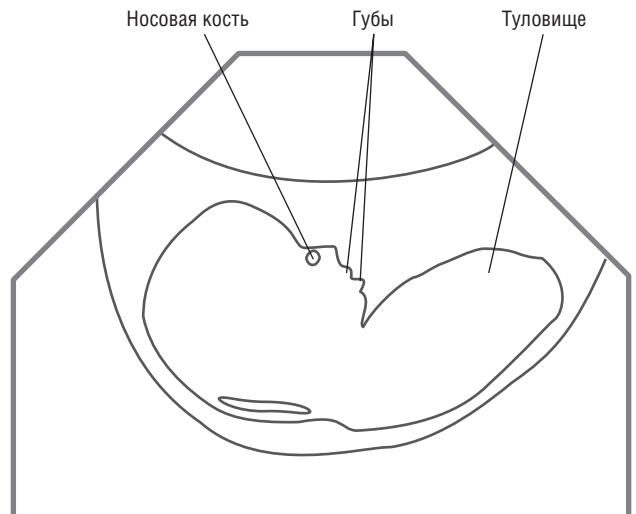
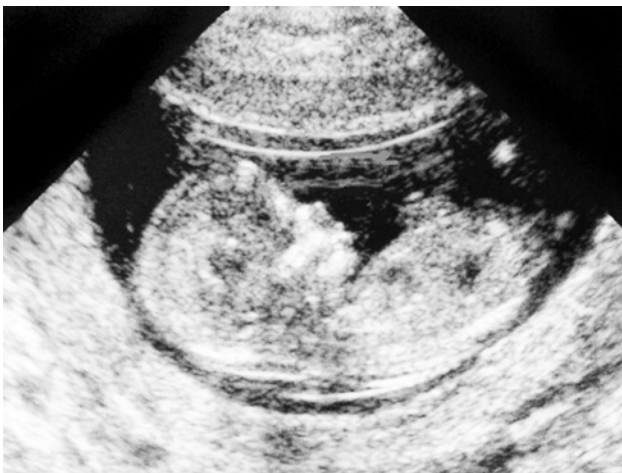

Рис. 1.12. Лицо плода 12 нед

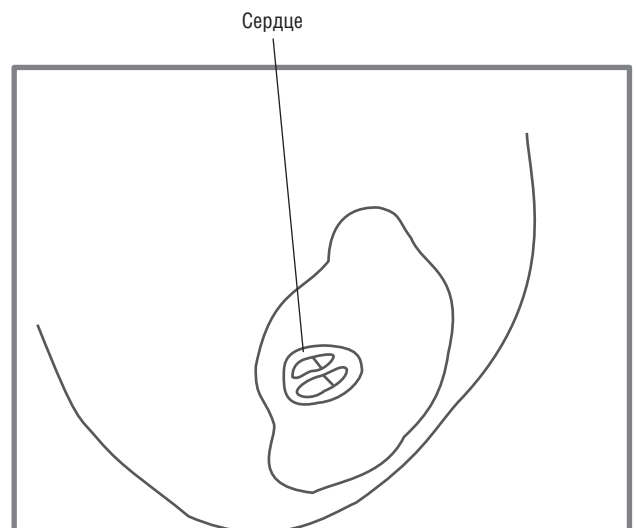
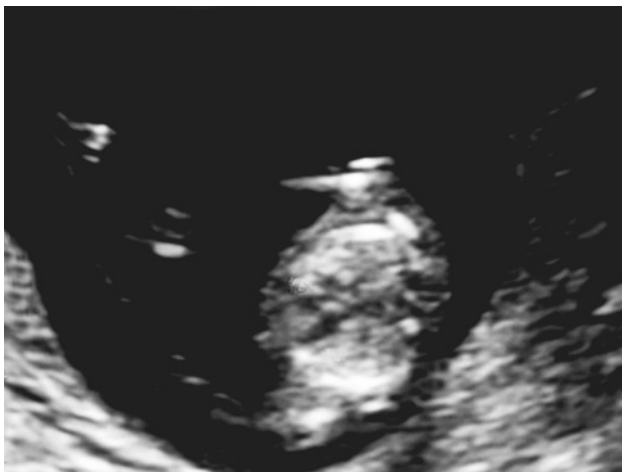

Рис. 1.13. Сердце плода 12 нед

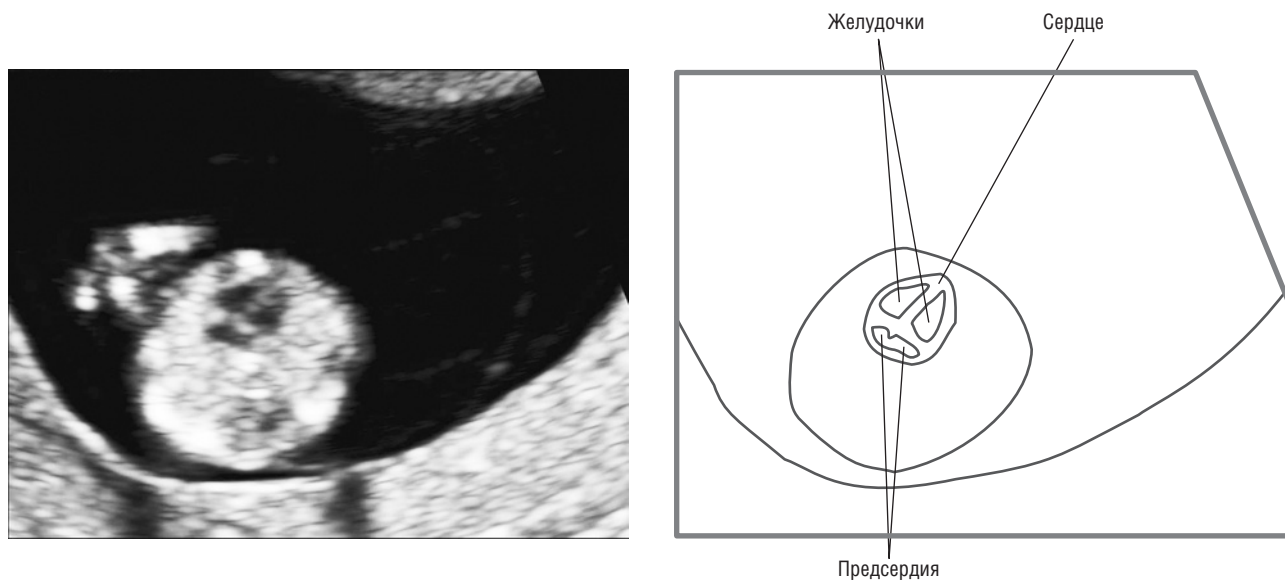
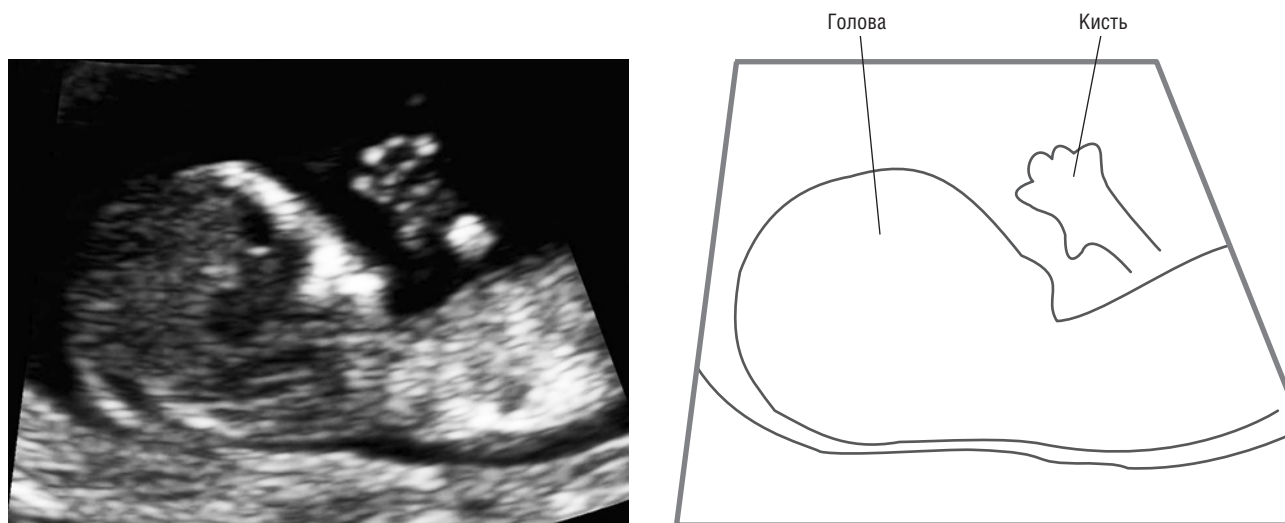
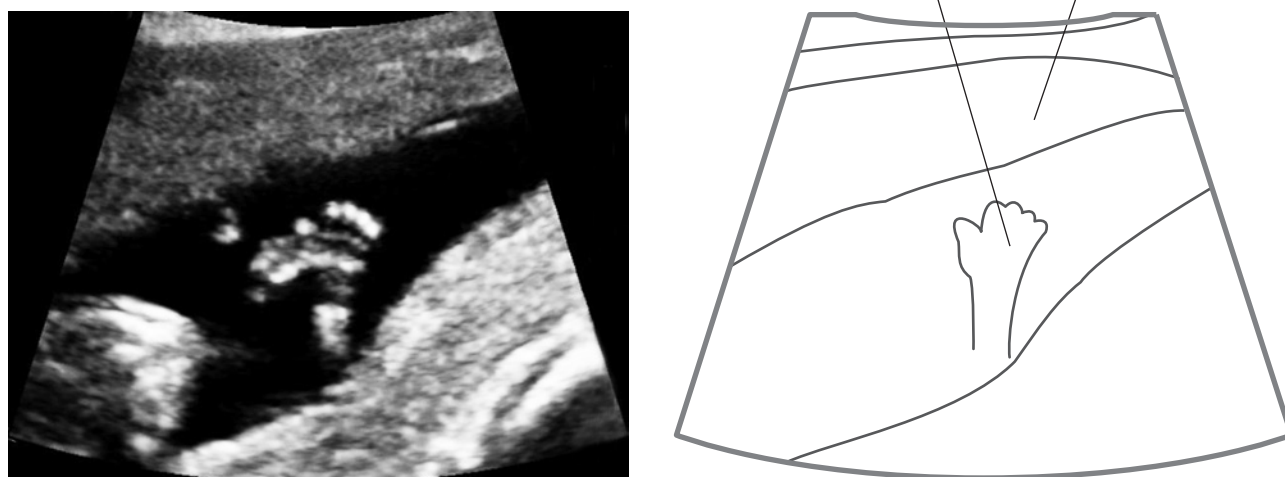


Рис. 1.14. Четырехкамерный срез сердца плода. Беременность 12 нед 3 дня

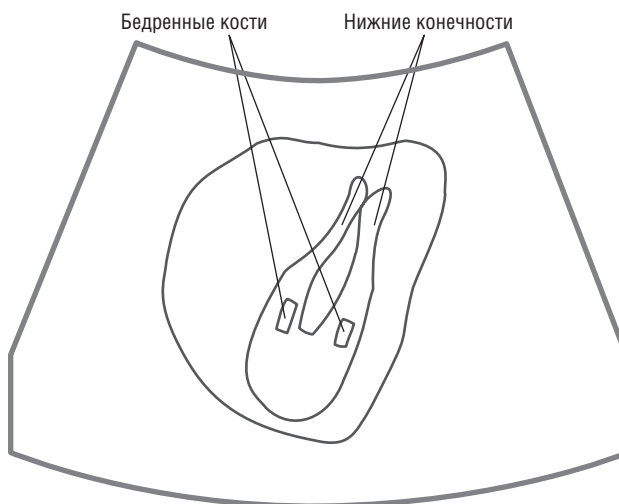
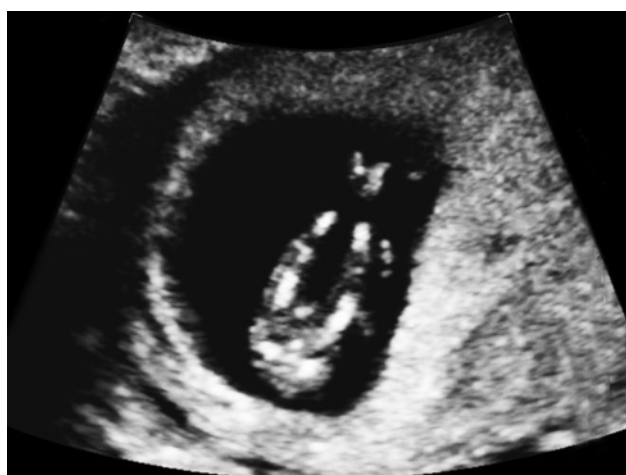

а



б

Рис. 1.15. Конечности плода. Беременность 12/13 нед. На эхограмме визуализируется кисть плода с пальцами (а, б)



В

Рис. 1.15. Окончание. Конечности плода. Беременность 12/13 нед. На эхограмме визуализируются нижние конечности плода (бедренные кости, кости голени и стопы) (*В*)

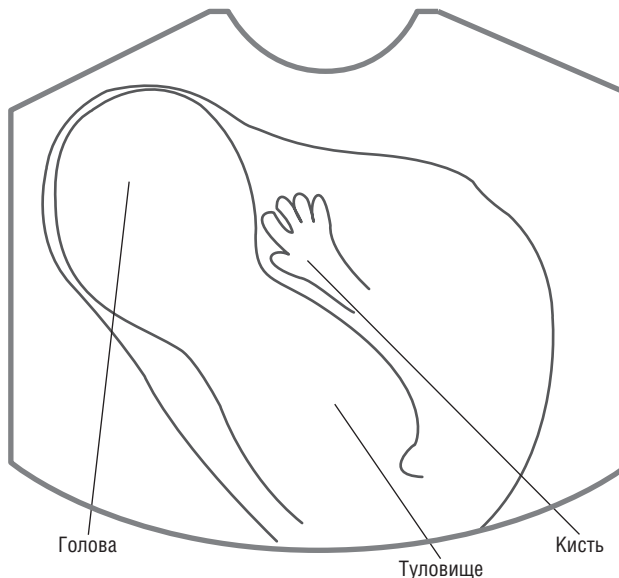
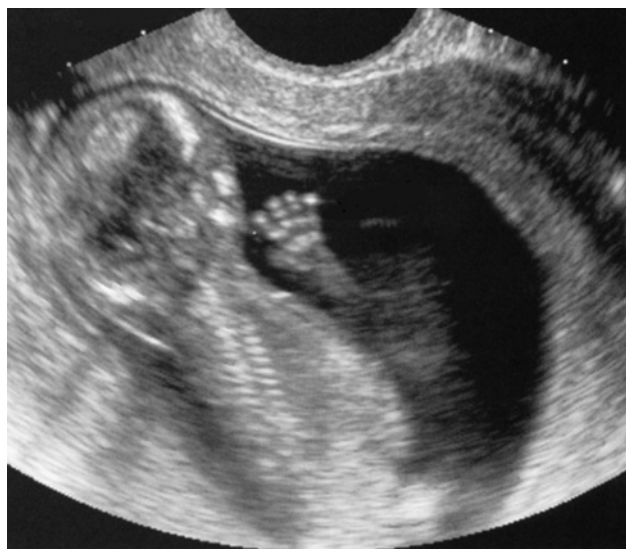

Рис. 1.16. Кисть. Беременность 13 нед

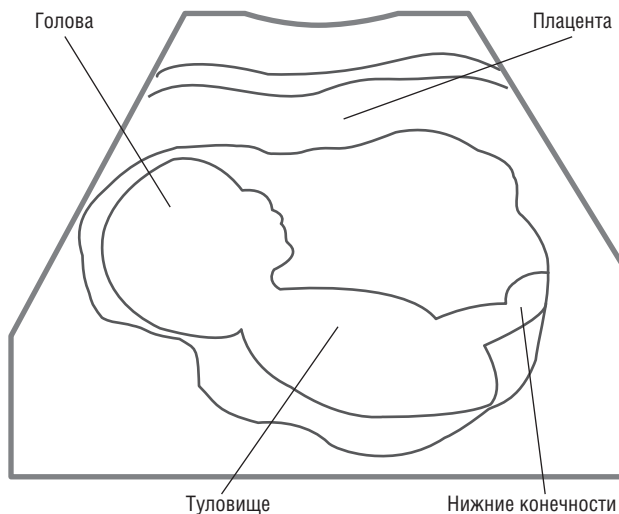
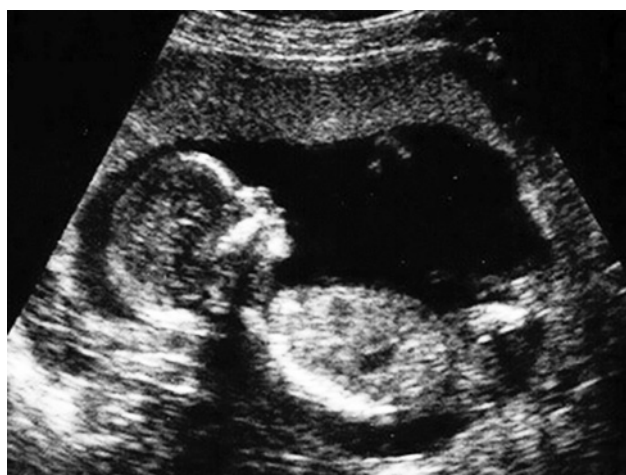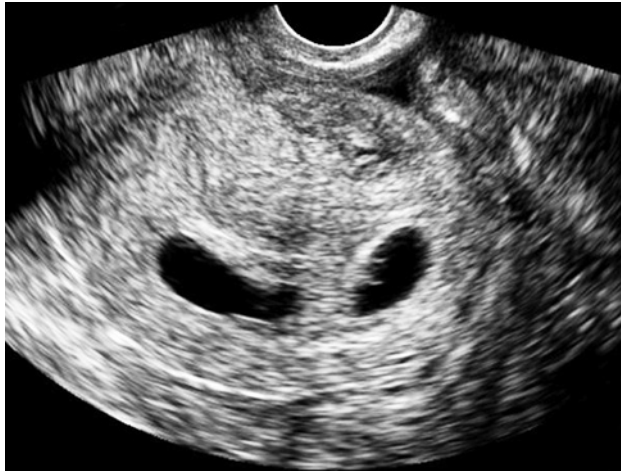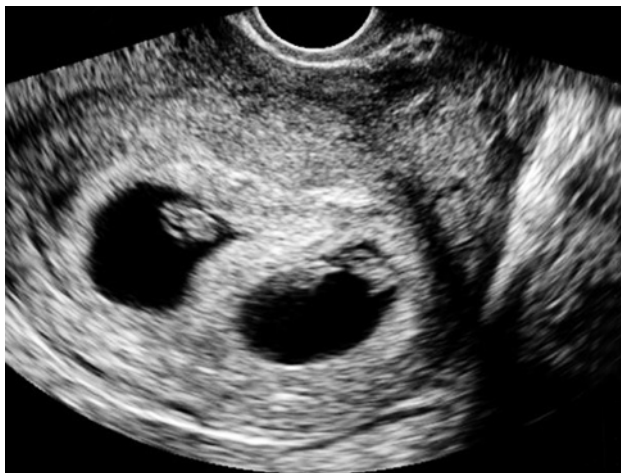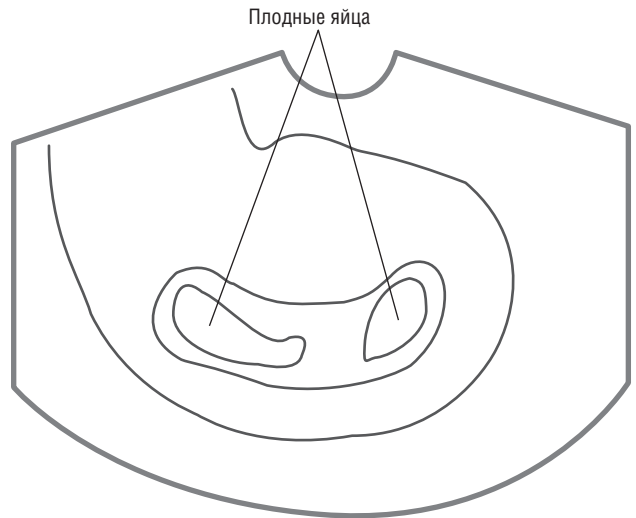


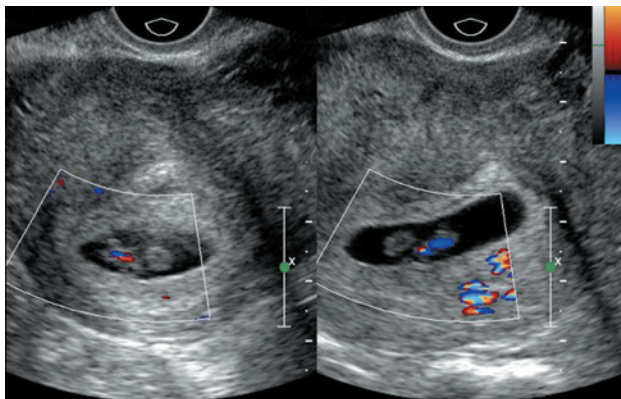
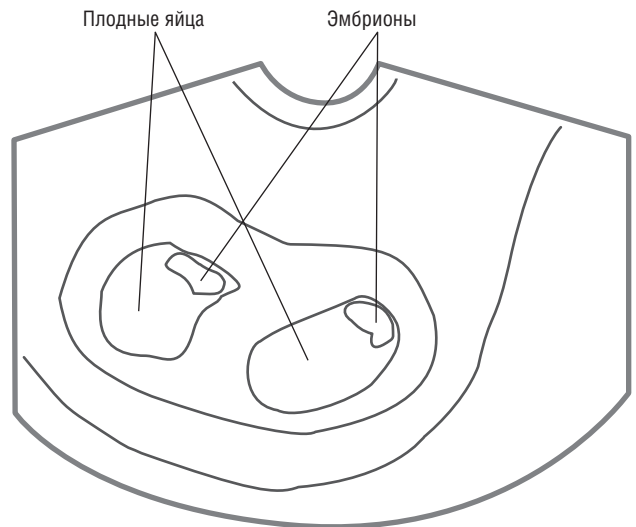
Рис. 1.17. Плод 12 нед. Сагиттальный срез



a



б



в

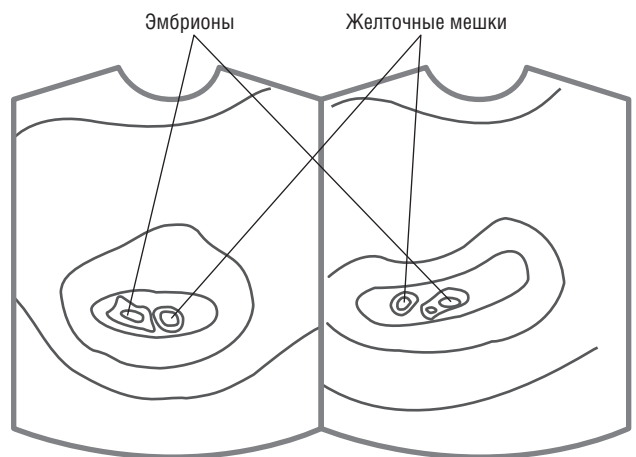


Рис. 1.18. Многоплодная беременность 6/7 нед. В полости матки визуализируются два плодных яйца (*a*, *б*) и два эмбриона (*б*, *в*). В режиме цветового доплеровского картирования определяется сердцебиение плодов (*в*)

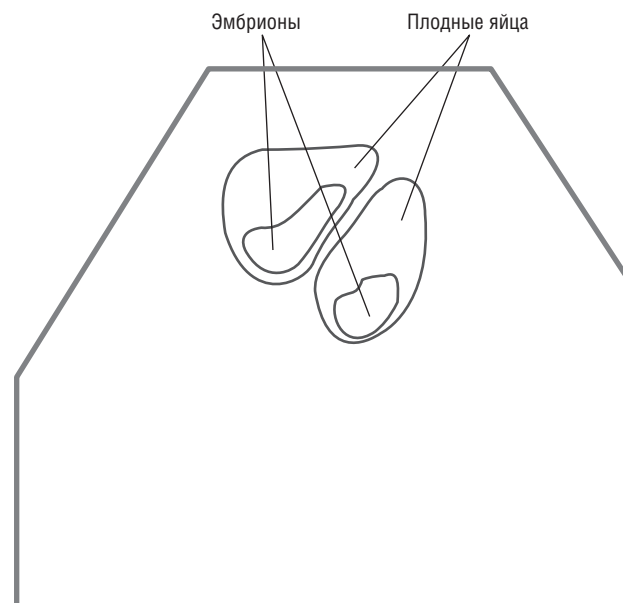
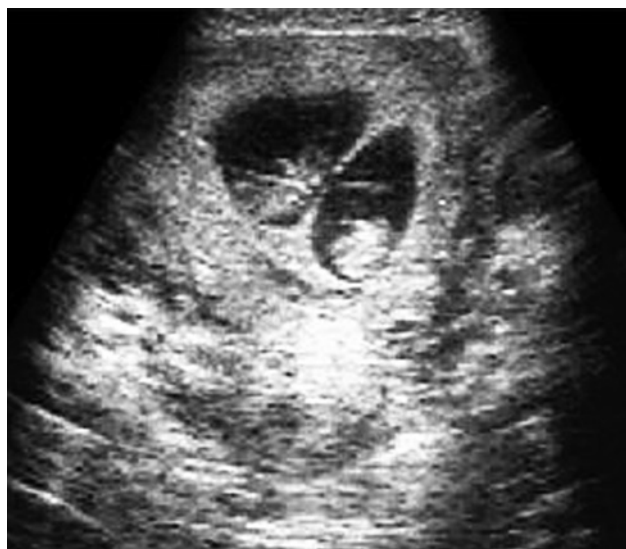

Рис. 1.19. Многоплодная биамниотическая бихориальная беременность 9 нед

Если у женщины ожирение или ретроверзии матки, предпочтительно трансвагинальное УЗИ, хотя обычно достаточно трансабдоминального.

С целью безопасности доплеровское исследование в I триместре беременности следует выполнять только при наличии показаний. В среднем на проведение УЗИ в I триместре требуется около 15 мин (при нормальных показателях плода).

Первый скрининг идеален для определения количества хорионов при многоплодной беременности (рис. 1.18, 1.19).

1.2. ВТОРОЙ СКРИНИНГ (18/22 НЕДЕЛИ)

Целью данного скрининга является не только подтверждение развивающейся беременности (рис. 1.20), но и определение количества плодов, локализации плаценты и, самое важное, нарушений развития плода. На этом сроке также оценивают сердце плода и амниотическую жидкость.

Биометрическая оценка включает измерение бипариетального и лобно-теменного размеров, длины бедренных костей и окружности живота (рис. 1.21, 1.22). В некоторых случаях измеряют длину других трубчатых костей.

На данном сроке производится посистемная оценка состояния плода.

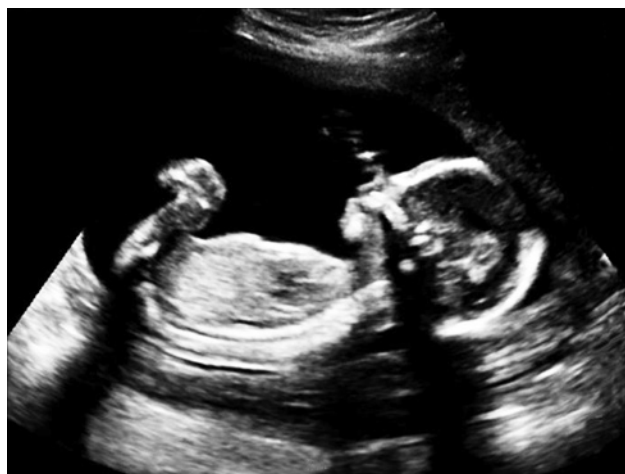Голова: оценивают таламус (рис. 1.23), боковые желудочки (ширина заднего рога в норме не превышает 8–10 мм) (рис. 1.24), прозрачную перегородку, размеры и форму мозжечка (рис. 1.25, 1.26),

большую цистерну (рис. 1.27, 1.28), IV желудочек (рис. 1.29).

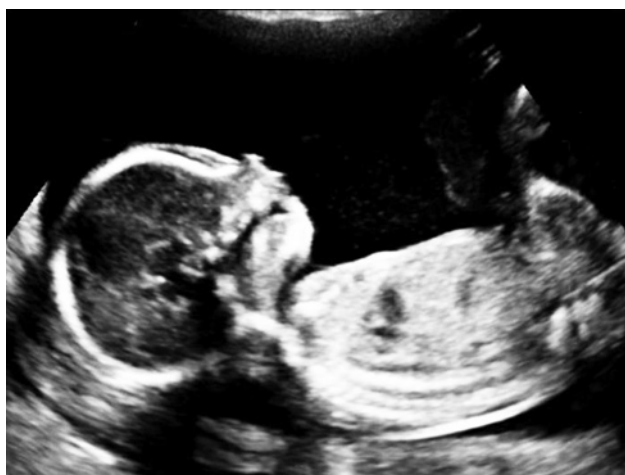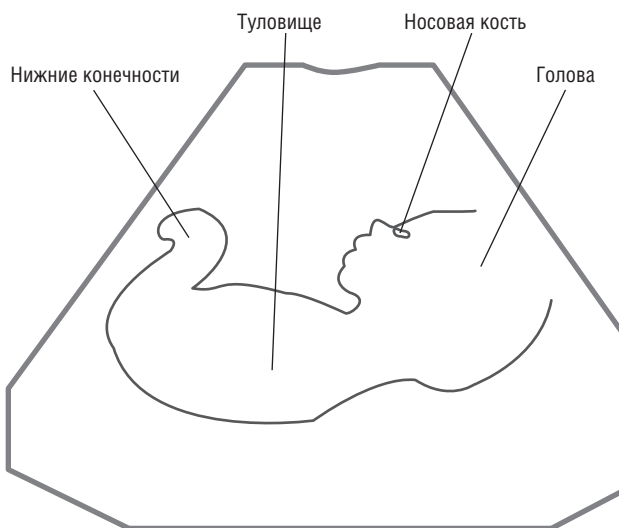
В аксиальной плоскости визуализируют ножки мозга и зрительные бугры, образующие четверохолмие, между которыми располагается III желудочек. По сторонам от зрительных бугров располагаются извилины гиппокампа, кнутри — цистерны, латерально — боковые желудочки, кпереди — передние рога боковых желудочков, разделенные прозрачной перегородкой. Определение прозрачной перегородки имеет большое значение для исключения различных пороков головного мозга.

Из структур задней черепной ямки следует визуализировать полушария, червь мозжечка и большую цистерну мозга. Измеряют поперечный размер мозжечка. Мозжечок формируется из симметрично расположенных отделов нервной трубки, растущих друг к другу, которые затем сливаются и образуют мозжечковую пластину. В центре ее к 12 нед возникает червь мозжечка, к которому примыкают два полушария. Кпереди от мозжечка располагается IV желудочек, сообщающийся с центральным каналом спинного мозга и водопроводом мозга. К 15/16 нед беременности в области боковых карманов желудочка и в нижнем углу в эпителии образуются отверстия Люшка и Мажанди, через которые открывается сообщение IV желудочка с подпаутинным пространством. Это пространство между сосудистой и паутинной оболочками.

Между задним краем мозжечка и продолговатым мозгом располагается самая большая цистерна головного мозга. Ее визуализация является эхо-



а



б

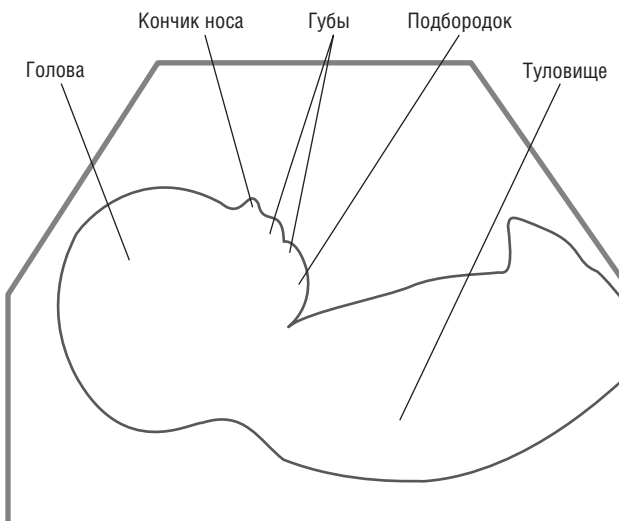
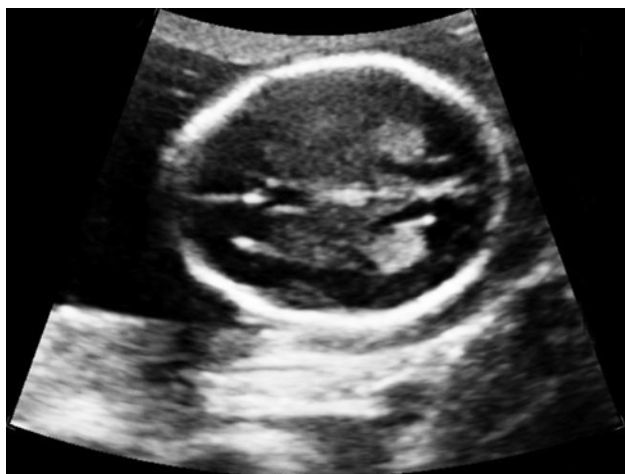

Рис. 1.20. На эхограммах (а, б) определяются голова, туловище, часть нижних конечностей плода, околоплодные воды. Беременность 19 нед



а

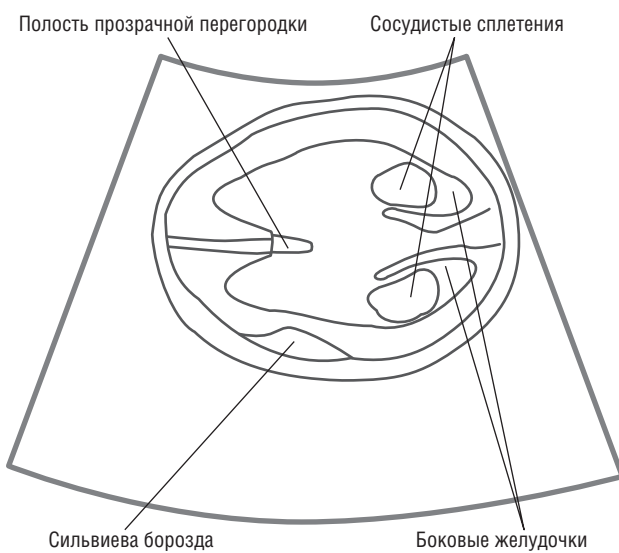


Рис. 1.21. Измерение: а — бипариетального и лобно-теменного размеров головы