



# СОДЕРЖАНИЕ

Авторский коллектив .....	6
Список сокращений и условных обозначений .....	7
<b>1. Инфаркт миокарда и острый коронарный синдром</b>	
( <i>М.Р. Александрова</i> ) .....	9
Инфаркт миокарда .....	9
Острый коронарный синдром .....	49
<b>2. Лабораторные исследования в неотложной кардиологии</b>	
( <i>А.Г. Кочетов, О.В. Ланг, И.А. Жирова, П.П. Огурцов</i> ) .....	62
Ранняя диагностика инфаркта миокарда .....	62
Сывороточные ферменты при инфаркте миокарда .....	73
Дополнительные лабораторные исследования .....	76
<b>3. Инвазивные вмешательства в неотложной кардиологии</b>	
( <i>О.А. Доготарь, В.С. Сопетик</i> ) .....	78
Реваскуляризация у пациентов с острым коронарным синдромом без подъема сегмента <i>ST</i> .....	79
Чрескожное коронарное вмешательство и его технические аспекты .....	81
Коронарное шунтирование и его технические аспекты .....	83
Кардиогенный шок и механические осложнения .....	85
Особые варианты поражения .....	86
Вспомогательные инвазивные методы диагностики .....	89
<b>4. Аритмии сердца (<i>Г.Г. Иванов</i>) .....</b>	91
Нарушения ритма сердца (аритмия). Общие положения .....	91
Эктопические импульсы и ритмы .....	99
Экстрасистолия .....	103
Наджелудочковые пароксизмальные нарушения ритма .....	115
Трепетание и мерцание предсердий .....	118
Синдромы удлиненного и укороченного интервала <i>Q-T</i> .....	133
Пароксизмальные желудочковые тахикардии и фибрилляция желудочков .....	140

<b>5. Электроимпульсная терапия предсердных и желудочковых тахикардий (методология и методы) (В.А. Востриков) . . . . .</b>	<b>151</b>
Фибрилляция желудочков и желудочковая тахикардия без пульса . . . . .	151
Электрическая дефибрилляция желудочков . . . . .	153
Алгоритм сердечно-легочной реанимации и дефибрилляции . . . . .	165
Электроимпульсная терапия суправентрикулярных и желудочковых тахикардий с пульсом (электрическая кардиоверсия) . . . . .	173
Методика проведения кардиоверсии . . . . .	180
Осложнения, связанные с электрической кардиоверсией . . . . .	183
<b>6. Нарушение проведения возбуждения (блокады сердца) (Г.Г. Иванов) . . . . .</b>	<b>185</b>
Синоаурикулярная и атриовентрикулярная блокады . . . . .	185
Характеристика основных электрокардиографических изменений при электрокардиостимуляции и разных типов электрокардиостимуляторов . . . . .	191
<b>7. Острая сердечная недостаточность (В.Е. Дворников, М.Р. Александрова) . . . . .</b>	<b>195</b>
Острая левожелудочковая сердечная недостаточность . . . . .	196
Острая правожелудочковая недостаточность . . . . .	208
Острая бивентрикулярная сердечная недостаточность . . . . .	212
Острый высотный отек легких . . . . .	212
<b>8. Тромбоэмболия легочной артерии (В.Е. Дворников) . . . . .</b>	<b>213</b>
Факторы, предполагающие определенную степень риска возникновения тромбоэмболии легких . . . . .	214
Клиника и диагностика . . . . .	215
Лечение . . . . .	220
<b>9. Тампонада сердца (В.Е. Дворников, П.П. Огурцов) . . . . .</b>	<b>224</b>
Перикардиты . . . . .	226
Формы перикардитов, при которых значима вероятность развития тампонады сердца . . . . .	229
Диагностика выпотного перикардита . . . . .	235
Острая и хроническая тампонада сердца и ее лечение . . . . .	237

Сдавливающий (констриктивный) перикардит . . . . .	241
Рестриктивная кардиомиопатия . . . . .	246
<b>Приложение 1. Классификация противоаритмических препаратов . . . . .</b>	<b>249</b>
<b>Приложение 2. Международные рекомендации по внутривенному введению антиаритмических препаратов . . . . .</b>	<b>252</b>
Амиодарон (кордарон <sup>▲</sup> ) . . . . .	252
Антагонисты кальция . . . . .	253
Аденозинтрифосфорная кислота . . . . .	253
$\beta$ -Адреноблокаторы . . . . .	254
Дигоксин . . . . .	254
Фенитоин (дифенин <sup>▲</sup> ) . . . . .	255
Ибутилид <sup>®</sup> . . . . .	255
Калия хлорид . . . . .	256
Лидокаин . . . . .	256
Магния сульфат . . . . .	256
Прокаинамид (новокаинамид <sup>▲</sup> ) . . . . .	257
Пропафенон . . . . .	257
Соталол . . . . .	257
Флекаинид . . . . .	258
Эсмолол . . . . .	258
<b>Предметный указатель . . . . .</b>	<b>260</b>

## АВТОРСКИЙ КОЛЛЕКТИВ

**Александрова Марина Робертовна** — кандидат медицинских наук, доцент, доцент кафедры госпитальной терапии с курсом клинической лабораторной диагностики медицинского института Российского университета дружбы народов.

**Востриков Вячеслав Александрович** — доктор медицинских наук, ведущий научный сотрудник отдела кардиологии Научно-исследовательского центра Первого Московского медицинского университета им. И. М. Сеченова.

**Дворников Владимир Евгеньевич** — доктор медицинских наук, профессор, профессор кафедры госпитальной терапии с курсом клинической лабораторной диагностики медицинского института Российского университета дружбы народов.

**Доготарь Олеся Александровна** — кандидат медицинских наук, доцент, доцент Центра симуляционного обучения медицинского института Российского университета дружбы народов.

**Жирова Ирина Алексеевна** — кандидат медицинских наук, ассистент кафедры госпитальной терапии с курсом клинической лабораторной диагностики медицинского института Российского университета дружбы народов.

**Иванов Геннадий Георгиевич** — доктор медицинских наук, профессор, профессор кафедры госпитальной терапии с курсом клинической лабораторной диагностики медицинского института Российского университета дружбы народов; заведующий лабораторией Отдела кардиологии Научно-исследовательского центра Первого Московского медицинского университета им. И. М. Сеченова.

**Кочетов Анатолий Глебович** — доктор медицинских наук, профессор кафедры госпитальной терапии с курсом клинической лабораторной диагностики медицинского института Российского университета дружбы народов.

**Лянг Ольга Викторовна** — кандидат биологических наук, доцент кафедры госпитальной терапии с курсом клинической лабораторной диагностики медицинского института Российского университета дружбы народов.

**Огурцов Павел Петрович** — доктор медицинских наук, профессор, заведующий кафедрой госпитальной терапии с курсом клинической лабораторной диагностики, декан факультета повышения квалификации медицинских работников медицинского института Российского университета дружбы народов.

**Сопетик Виталий Самсонович** — врач анестезиолог-реаниматолог высшей категории отделения реанимации и интенсивной терапии № 1 ГКБ № 12 им. В. М. Буянова.

## СПИСОК СОКРАЩЕНИЙ И УСЛОВНЫХ ОБОЗНАЧЕНИЙ

- ▲ — торговое название лекарственного средства
- ® — лекарственное средство не зарегистрировано в РФ
- URL — верхний референсный предел
- WPW-синдром — синдром Вольфа–Паркинсона–Уайта
- ААП — антиаритмический препарат
- АВ — атриовентрикулярный
- АД — артериальное давление
- АКТ — антикоагулянтная терапия
- АНД — автоматический наружный дефибриллятор
- АПФ — ангиотензин-превращающий фермент
- АСТ — аспаргатаминотрансфераза
- АТФ — аденозинтрифосфат
- АЧТВ — активированное частичное тромбопластиновое время
- БП — биполярный
- ВОС — внезапная остановка сердца
- ЖТ — желудочковая тахикардия
- ЖТбп — желудочковая тахикардия без пульса
- ЖЭ — желудочковая экстрасистола
- ИБС — ишемическая болезнь сердца
- ИЖК — искусственный желудочковый комплекс
- ИМ — инфаркт миокарда
- КГК — компрессия грудной клетки
- КТ — компьютерная томография
- КФК — креатинфосфокиназа
- КШ — коронарное шунтирование
- ЛДГ — лактатдегидрогеназа
- ЛЖ — левый желудочек
- МГ — миоглобин
- МНО — международное нормализованное отношение
- МП — монополярный
- НФГ — нефракционированный гепарин
- ОКС — острый коронарный синдром
- ОРИТ — отделение реанимации и интенсивной терапии
- ОСН — острая сердечная недостаточность
- ППА — поражение периферических артерий
- ПТ — пароксизмальная тахикардия
- РНК — рибонуклеиновая кислота

---

СА	— синоатриальный
САД	— систолическое артериальное давление
СГК	— сопротивление грудной клетки
СЛР	— сердечно-легочная реанимация
СН	— сердечная недостаточность
cTnI	— сердечный тропонин I
ТБКА	— транслюминальная баллонная коронарная ангиопластика
TnT	— тропонин T
ТП	— трепетание предсердий
ТЭЛА	— тромбоэмболия легочной артерии
ФЖ	— фибрилляция желудочков
ФО	— фибриллярная осцилляция
ФП	— фибрилляция предсердий
ФРК	— фракционный резерв кровотока
ФТП	— фибрилляция-трепетание предсердий
ЦВД	— центральное венозное давление
ЧКВ	— чрескожное коронарное вмешательство
ЧСС	— частота сердечных сокращений
ЭДФ	— электрическая дефибрилляция
ЭИТ	— электроимпульсная терапия
ЭКВ	— электрическая кардиоверсия
ЭКГ	— электрокардиография
ЭКС	— электрокардиостимулятор
ЭхоКГ	— эхокардиография

# 1. ИНФАРКТ МИОКАРДА И ОСТРЫЙ КОРОНАРНЫЙ СИНДРОМ

## Инфаркт миокарда

Диагноз инфаркта миокарда (ИМ) — доказанный некроз миокарда вследствие длительной острой ишемии миокарда — в настоящее время ставится на основании Третьего универсального определения инфаркта миокарда (2013), подготовленного объединенной рабочей группой Европейского кардиологического общества, Американской коллегии кардиологов, Американской ассоциации сердца и Всемирной федерации сердца.

## Критерии определения острого инфаркта миокарда

Критерии, подтверждающие диагноз ИМ.

- Повышение или закономерная динамика кардиоспецифических ферментов (чаще тропонина) в сочетании с одним из критериев:
  - симптомы ишемии миокарда;
  - наличие патологического зубца *Q*;
  - диагностически значимая элевация сегмента *ST*;
  - впервые зарегистрированная блокада левой ножки пучка Гиса;
  - наличие зон гипо- и акинеза [по данным эхокардиографии (ЭхоКГ)];
  - наличие внутрикoronарного тромбоза (по данным ангиографии или при патологоанатомическом исследовании).
- Внезапная сердечная смерть с симптомами ишемии миокарда и изменениями на электрокардиограмме (ЭКГ) (диагностически значимая элевация сегмента *ST* или впервые зарегистрированная блокада левой ножки пучка Гиса) до получения результатов кардиоспецифических ферментов (чаще тропонина).
- Диагноз ИМ, возникшего при проведении чрескожного коронарного вмешательства (ЧКВ-ассоциированного ИМ), устанавливается при концентрации тропонина, в 5 раз превышающего величину



99-го перцентиля верхней границы нормы в течение 48 ч при исходной его величине меньше 99-го перцентиля верхней границы нормы, или при повышении концентрации тропонина на 20% от исходно повышенной его концентрации. Верхняя граница нормы определяется в каждой лаборатории при обследовании группы здоровых людей не менее 100 человек. Необходимо оценить клинические признаки ишемии миокарда, данные ЭКГ и ЭхоКГ в динамике.

- ИМ при тромбозе стента исключают по данным коронароангиографии, если у пациента отмечаются симптомы ишемии миокарда или динамика уровня кардиоспецифических ферментов.
- ИМ, ассоциированный с аортокоронарным шунтированием, устанавливается при концентрации тропонина в 10 раз выше 99-го перцентиля верхней границы нормы — при исходной его концентрации менее величины 99-го перцентиля верхней границы нормы. Дополнительные критерии: наличие патологического зубца Q, впервые выявленной блокады левой ножки пучка Гиса, окклюзия шунта по данным коронароангиографии, наличие зон гипо- и акинеза по данным ЭхоКГ.

### **Критерии определения первичного инфаркта миокарда**

Диагноз первичного ИМ может считаться наиболее вероятным, если имеется один из перечисленных критериев:

- наличие патологического зубца Q при отсутствии других объективных для него причин;
- визуализация очага некроза, наличие зон гипо- и акинеза (по данным ЭхоКГ) при отсутствии других (неишемических) объективных для этого причин;
- признаки первичного ИМ по данным патологического исследования.

### **Повторный инфаркт миокарда**

Диагностируется, если признаки ИМ отмечаются через 28 дней после перенесенного ранее ИМ.

### **Рецидив инфаркта миокарда**

Этот термин используется для определения ИМ, который произошел в течение 28 дней после перенесенного ранее ИМ.

Исключают рецидив ИМ всегда, если имеется повторная стойкая (более 20 мин) элевация сегмента  $ST \geq 0,1$  мВ или формируется новый па-

тологический зубец *Q*. Впервые выявленная блокада левой ножки пучка Гиса или депрессия сегмента *ST* — косвенные признаки рецидива ИМ. У всех пациентов с подозрением на рецидив ИМ определяют уровень тропонинов.

### Классификация

По исходным данным на ЭКГ:

- ИМ с подъемом сегмента *ST*, в эту группу относят также остро возникшую блокаду левой ножки пучка Гиса (при наличии соответствующей клиники), которая является косвенным признаком ИМ, не позволяющим определить фазу и глубину процесса;
- ИМ без подъема сегмента *ST*.

По данным ЭКГ в динамике:

- ИМ с формированием патологических зубцов *Q*;
- ИМ без формирования патологических зубцов *Q*.

По локализации очага некроза на основании данных ЭКГ, при этом возможны сочетанные локализации (см. далее).

По наличию ИМ в анамнезе:

- первичный ИМ;
- повторный ИМ;
- рецидивирующий ИМ.

По стадиям развития ИМ:

- острейшая стадия: от момента начала болевого приступа до формирования очага некроза (до нескольких часов);
- острая стадия: окончательное формирование очага некроза (до 2–3 нед);
- подострая стадия: формирование рубца (до 2–3 мес);
- стадия рубцевания: является конечной стадией и характеризуется образованием рубца (после 2–3 мес).

### Факторы риска развития инфаркта миокарда

Для мужчин возраст старше 55 лет, для женщин — 65 лет. Ожирение. Гиперлипидемия. Наличие ишемической болезни сердца (ИБС) у ближайших родственников в анамнезе. Ранее перенесенные ИМ и инсульт. Стенокардия. Сахарный диабет. Гипертоническая болезнь II, III стадии, высокого и очень высокого риска. Хроническая почечная недостаточность. Повышенная концентрация С-реактивного белка в крови. Выраженный атеросклероз коронарных сосудов (по данным коронароангиографии). Аномалии коронарных сосудов. Прием наркотических

препаратов. Динамические изменения конечной части желудочкового комплекса на ЭКГ. Обнаружение тромба при коронароангиографии.

В редких случаях к ИМ приводят заболевания, не связанные с коронарным атеросклерозом: артерииты, травмы артерий, врожденная патология коронарных артерий, радиация, ятрогенные факторы, эмболии коронарных артерий (инфекционный эндокардит, внутрисердечные тромбы, тромбоз легочных вен, искусственные клапаны сердца, миксома), гематологические заболевания (истинная полицитемия, тромбоцитозы, синдром диссеминированного внутрисосудистого свертывания, тромбоцитопеническая пурпура).

### Клиническая картина

В большинстве случаев основным клиническим признаком ИМ служат выраженные боли в грудной клетке. Интенсивность болевого синдрома часто сопровождается вегетативными реакциями вплоть до потери сознания, страха смерти. При первичном контакте с пациентом необходимо уточнить характер болей, локализацию, их интенсивность, продолжительность, иррадиацию. Уточняют также факторы, которые провоцировали и купировали боль.

При ИМ: болевой синдром длится обычно более 15–20 мин, не купируется (или купируется не полностью) приемом нитроглицерина.

Чаще ангинозный приступ развивается в утренние часы при отсутствии провоцирующего фактора. (Боль не связана с актом дыхания и изменением положения тела, пальпация грудной клетки безболезненная.)

Характерны следующие симптомы: слабость, холодный липкий пот, сердцебиение, ощущение перебоев в работе сердца, одышка, кашель, эмоциональное возбуждение, возможна потеря сознания.

Достаточно часто у пожилых больных и больных сахарным диабетом наблюдаются бессимптомные или малосимптомные формы ИМ. В этих случаях основным клиническим признаком может быть остро возникшая одышка.

В зависимости от клинической картины различают и клинические варианты ИМ в острейшем периоде.

**Ангинозный** (*status anginosus*). Наиболее типичный вариант течения ИМ, основным проявлением которого служит выраженная боль за грудиной или по всей поверхности передней грудной стенки. Боль давящего, сжимающего, жгущего, раздирающего характера, может иррадиировать под левую лопатку, в шею, плечи, руки, эпигастральную область.

Отмечается бледность кожных покровов, резкая слабость, возбуждение, холодный пот. Такая боль не связана с движением и переменной положением тела, актом дыхания, не купируется приемом нитратов.

**Абдоминальный** (*status gastralgicus*). Проявляется болью в эпигастральной области, сопровождается тошнотой, рвотой, не приносящей облегчения, отрыжкой, вздутием живота. Боли могут иррадиировать в поясничную область, отмечается болезненность при пальпации в эпигастральной области.

**Астматический** (*status asthmaticus*). Ведущий симптом — одышка. Развивается клиническая картина сердечной астмы или отека легких.

**Аритмический.** Проявляется различными нарушениями ритма.

**Церебральный.** Характеризуется симптомами нарушения мозгового кровообращения — потерей сознания, головокружением, тошнотой, рвотой. Возможна очаговая неврологическая симптоматика.

**Безболевого** (малосимптомный).

При ИМ может отмечаться повышение температуры тела до 38 °С. За счет того что продукты распада миокарда попадают в кровоток, они вызывают системный воспалительный ответ (резорбционно-некротический синдром). Количество лейкоцитов повышается до  $15 \times 10^9/\text{л}$  и приходит к норме в конце 1-й недели заболевания. Повышение скорости оседания эритроцитов происходит к концу 1-й недели и сохраняется на протяжении нескольких недель.

## Диагностика

### Физикальное обследование

При подозрении на ИМ необходимо оценить состояние гемодинамики [артериальное давление (АД), пульс], частоту дыхания.

При осмотре обращают внимание на бледность кожных покровов, цианоз, набухание и пульсацию яремных вен, холодный липкий пот, эмоциональное возбуждение больного. При аускультации сердца — на брадикардию, тахикардию, экстрасистолию, ослабление тонов, трехчленный или четырехчленный ритм; на сердечный шум — при митральной и трикуспидальной регургитации, шум трения перикарда; грубый шум — при разрыве межжелудочковой перегородки. При исследовании легких — на одышку, кашель, хрипы в легких, кровохарканье. На повышение или снижение АД. На неврологические симптомы.

При отсутствии сознания, пульса, самостоятельного дыхания следует немедленно начать сердечно-легочную реанимацию (СЛР).

## Лабораторные исследования

Оценка биохимических маркеров некроза миокарда служит основой диагностики ИМ. В клинической практике используют маркеры повреждения миокарда, представленные в табл. 1.

**Таблица 1.** Характеристика основных маркеров повреждения миокарда

Маркер	Время от начала развития ИМ до появления показателя в крови, ч	Время максимального значения показателя в крови, ч	Продолжительность присутствия показателя в крови	Чувствительность, %	Специфичность, %
Миоглобин (МГ)	2–3	12	48–72 ч	91	60
Тропонин Т	3–6	36	До 8 сут	100	95
Тропонин I	3–4	36	до 10 сут	100	95
Креатинфосфокиназа (КФК) МВ-фракции mass/активность/%	4–6	12–24	48–72 ч	88	90
КФК	6–8	8	36–48 ч	80–85	70
МВ-КФК изоформы	2–3	Нет информации	6–12 сут	96	100
Сердечный протеин, связывающий жирную кислоту	20 мин	4–6	>12 ч	82	93

Каждый из них имеет свои преимущества и недостатки. Представленные временные показатели по данным разных авторов имеют небольшие непринципиальные различия.

### Сердечные тропонины I и T

*Преимущества.* Чувствительность и специфичность выше, чем у МВ-КФК; возможна диагностика ИМ в течение 2 нед.

*Недостатки.* Низкая чувствительность в ранние (менее 4–6 ч от появления симптомов) сроки ИМ; ограничения в диагностике небольших повторных ИМ; возможность повышения содержания тропонинов в крови при других заболеваниях и в некоторых ситуациях — острая тромбоэмболия легочной артерии (ТЭЛА), острый перикардит, острая (ОСН) сердечная недостаточность (СН), миокардит, почечная недоста-

точность, сепсис, электрическая кардиоверсия (ЭКВ), электрическая абляция; ложноположительные реакции при наличии гетерофильных антител, ревматоидного фактора, сгустков фибрина, нарушения работы анализатора.

### **Креатинфосфокиназа МВ-фракции**

*Преимущества.* Возможность диагностики раннего рецидивирующего ИМ, доступность.

*Недостатки.* Низкая специфичность. К повышению активности могут привести воспалительные миопатии, системные заболевания, инфекционные болезни, миодистрофии, рабдомиолиз, внутримышечные инъекции, назначение лекарственных средств (статины, фибраты, никотиновая кислота), болезни центральной нервной системы, эндокринные миопатии, гипотиреоз, акромегалия, употребление алкоголя.

Низкая чувствительность в ранние сроки ИМ (менее 6 ч от появления симптомов) и после 36 ч от начала ИМ.

Низкая чувствительность при небольших повреждениях миокарда (которые можно диагностировать при исследовании концентрации тропонинов в крови).

При отсутствии возможности определения содержания тропонинов или МВ-КФК определяют активность КФК.

### **Креатинфосфокиназа**

Диагностически значимым является превышение нормального уровня активности в 2 раза и более (низкая специфичность). Однако с помощью определения этого фермента можно составить представление о происходящих морфологических изменениях.

Процесс некротизации сердечной мышцы у 70–80% больных ИМ происходит в течение 3–5 дней. При лечении больного, несомненно, важно определять, продолжается процесс некротизации или закончился. Это возможно сделать при серийном исследовании активности КФК через равные промежутки времени. Для этого определяют скорость изменения активности КФК и рассчитывают коэффициент скорости изменения КФК по формуле

$$\text{Скорость изменения КФК} = (E_n - E_1) \div E_1(t_n - t_1),$$

где  $E_n$  — активность фермента в динамике;  $E_1$  — исходная активность фермента;  $t_n$  — исходное время;  $t_1$  — время исследования активности КФК в динамике.

Известно, что граница коэффициента выведения КФК из кровотока для больных ИМ составляет  $0,072 \pm 0,036 \text{ ч}^{-1}$ . Следовательно, при значениях скорости изменения КФК больших, чем  $0,036 \text{ ч}^{-1}$ , процесс некротизации миокарда продолжается, несмотря на снижение активности КФК.

Необходимо неоднократное определение показателей биохимических маркеров с периодичностью 6–8 ч в течение 1-х суток, далее — ежедневно до нормализации значений.

Оптимальным считают определение концентрации сердечных тропонинов I и T и активности МВ-КФК в плазме крови или цельной антикоагулированной крови (время от взятия крови до получения результата должно быть не более 1 ч).

### **Сердечный протеин, связывающий жирную кислоту**

Его преимущества и недостатки еще уточняются. Однако основное преимущество — очень ранняя диагностика, т.е. возможность поставить диагноз ИМ уже через 20 мин от начала приступа. По предварительным данным, имеет высокую диагностическую вероятность. Уже созданы высокочувствительные методы определения тропонинов, что позволяет чаще и на более ранних сроках диагностировать ИМ. При использовании двухразового измерения таким методом (второе через 2 ч после первого) его чувствительность в диагнозе ИМ приближается к 100%.

У всех больных ИМ следует исходно определять, а в случае отклонения от нормы контролировать в динамике следующие лабораторные показатели:

- общий анализ крови с определением количества тромбоцитов;
- международное нормализованное отношение (МНО) (если больному назначили непрямые антикоагулянты);
- активированное частичное тромбопластиновое время (АЧТВ);
- концентрацию электролитов (в том числе магния), мочевины, креатинина, глюкозы;
- липидограмму;
- общий анализ мочи.

**Более подробно лабораторные методы исследования изложены в главе «Лабораторные исследования в неотложной кардиологии».**

### **Типы инфаркта миокарда**

Универсальная классификация ИМ (по данным Третьего универсального определения инфаркта миокарда, подготовленного при уча-

стии Американской коллегии кардиологов, Американской ассоциации сердца и Всемирной федерации сердца).

### **Тип 1. Спонтанный инфаркт миокарда**

При данном типе ИМ происходит разрыв, расслоение или эрозирование атеросклеротической бляшки, что в последствии приводит к интракоронарному тромбозу в одной или нескольких артериях, к выраженному ограничению кровотока ниже поврежденной бляшки или к образованию в дистальной части тромбоцитарной эмболизации, и, как следствие, развивается некроз сердечной мышцы. Может развиваться у пациентов, имеющих в анамнезе ИБС, а также у пациентов с неповрежденными коронарными артериями.

### **Тип 2. Инфаркт миокарда вследствие ишемического дисбаланса**

ИМ, при котором повреждение миокарда связано с причинами, не относящимися к ИБС. Это может быть следствием спазма коронарных артерий, эндотелиальной дисфункции, анемии, дыхательной недостаточности, тахи- и брадиаритмий, артериальной гипертонии в сочетании с гипертрофией миокарда левого желудочка (ЛЖ). У пациентов, которые перенесли хирургические вмешательства или которые находятся в тяжелом состоянии, могут определяться повышенные кардиоспецифические ферменты; это происходит в результате прямого токсического влияния высоких концентраций эндогенных и экзогенных катехоламинов.

### **Тип 3. Внезапная сердечная смерть, обусловленная инфарктом миокарда**

При внезапной сердечной смерти в сочетании с симптомами ишемии миокарда, которые подтверждаются характерными изменениями на ЭКГ (или впервые зарегистрированной блокады левой ножки пучка Гиса), при отсутствии данных об уровне кардиоспецифических ферментов делается заключение о фатальном ИМ.

### **Тип 4а. Инфаркт миокарда, связанный с чрескожным коронарным вмешательством**

Данный тип ИМ диагностируется при концентрации тропонина в 5 раз выше значения 99-го перцентиля верхней границы нормы — при исходной концентрации меньше значения 99-го перцентиля верхней границы нормы, установленной в данной лаборатории, или повышении на 20% от исходно повышенной концентрации. Необходимо оценить клинические признаки ишемии миокарда, данные ЭКГ и ЭхоКГ в ди-



наиме, исключить окклюзию коронарной артерии по данным коронароангиографии.

#### **Тип 46. Инфаркт миокарда, связанный с тромбозом стента**

ИМ, связанный с установленным ранее стентом. Подтверждается при проведении коронароангиографии или патологоанатомически при сочетании симптомов ишемии миокарда и повышения уровня кардиоспецифических ферментов.

#### **Тип 5. Инфаркт миокарда, ассоциированный с аортокоронарным шунтированием**

ИМ, связанный с проведением аортокоронарного шунтирования, устанавливается при концентрации тропонина  $>10 \times 99$ -го перцентиля URL (верхний референсный предел) — при исходной концентрации  $<99$  перцентиля URL. Дополнительные критерии: наличие патологического зубца Q, впервые выявленной блокады левой ножки пучка Гиса, окклюзия шунта (по данным коронароангиографии), наличие зон гипокинеза (по данным ЭхоКГ).

### **Инструментальные исследования**

#### **Электрокардиография**

ЭКГ — основной доступный инструментальный метод диагностики ИМ. Всем пациентам с подозрением на ИМ следует как можно быстрее зарегистрировать ЭКГ в 12 стандартных отведениях.

Зубец Q — один из классификационных признаков ИМ. В связи с этим ИМ подразделяются на ИМ с зубцом Q и на ИМ без зубца Q. Долгое время патологический зубец Q считался признаком крупноочагового ИМ, а при его отсутствии ИМ считался мелкоочаговым. В действительности этот зубец свидетельствует только о наличии зоны некроза, гомогенно охватывающей все мышечные слои. Объем же некротизированной ткани в этом случае может быть меньше, чем при очень обширном ИМ в одном мышечном слое, или меньше суммарного ее объема, перемежающегося с участками функционирующих кардиомиоцитов.

В клинической практике трактовка изменений ЭКГ при ИМ остается во многом консервативной. Принятое деление течения ИМ на стадии на основании данных ЭКГ отражает действительность практически только при крупноочаговом ИМ с зубцом Q. Такой ИМ начинается с развития острой ишемии, которая характеризуется в прямых отведениях (в отведениях, преимущественно отражающих изменение электрической

активности в зоне ИМ) подъемом сегмента *ST* и высоким положительным зубцом *T*. Эта стадия длится до нескольких часов и иногда называется острейшей стадией, которая является частью острой стадии (рис. 1).

Острая стадия длится 2–3 нед. В ее начале регистрируются комплекс *QS*, высоко приподнятый сегмент *ST* и слившийся с ним в одну куполообразную кривую высокий положительный зубец *T* (*ST–T*). Во время этой стадии сегмент *ST* постепенно приближается к изолинии, а зубец *T* становится отрицательным. Острая стадия считается закончившейся, когда при динамическом наблюдении за изменениями ЭКГ сегмент *ST* перестанет смещаться вниз и стабилизируется в положении на изолинии или очень близко около нее. Если же в острую стадию не происходит смещения сегмента *ST* к изолинии («застывший *ST*»), то это считается одним из признаков образования острой аневризмы сердца. В этом случае диагноз аневризмы подтверждается в 80% случаев.

С началом следующей, подострой стадии уменьшается зона некроза за счет образования рубца. На ЭКГ это отражается появлением зубца *R* на месте комплекса *QS*. В это же время на ЭКГ обычно увеличивается отрицательный зубец *T*, что часто трактуется как увеличение зоны хронической ишемии вследствие рубцевания. Однако возможны и другие механизмы этого явления.

К концу подострой стадии, обычно к концу 2–3-го месяца от начала заболевания, рубцевание очага некроза заканчивается.

Следующая стадия называется рубцовой. Она длится всю остальную после ИМ жизнь. Если больной перенес ИМ с зубцом *Q*, то обычно все это время регистрируется патологический зубец *Q* — более продолжительный и/или более глубокий, чем в норме. При неплотном рубцевании возможна в этой стадии регистрация комплекса *QS*. Комплекс *QS* и приподнятый сегмент *ST* регистрируются при хронической аневризме сердца. При необширном ИМ и плотном рубцевании зубец *Q* и его отсутствие могут соответствовать нормативам соответствующих отведений. Зубец *T*

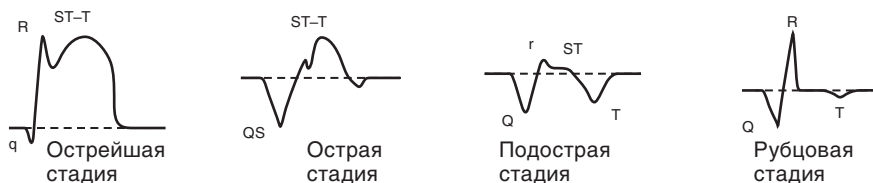


Рис. 1. Электрокардиографические стадии инфаркта миокарда

в рубцовую стадию может оставаться отрицательным, сглаженным, двухфазным и положительным. При определенном объеме ИМ и характере рубцевания ЭКГ в рубцовый период может полностью нормализоваться.

Классификации ИМ, основанные на электрокардиографических критериях, в последнее время подверглись значительным трансформациям параллельно с развитием представлений о патогенезе и морфологических изменениях при остром коронарном синдроме (ОКС). Традиционное и стойко популярное у нас деление на трансмуральный и субэндокардиальный ИМ, а также на мелкоочаговый, крупноочаговый и трансмуральный ИМ в настоящее время пересмотрено.

Широко используется классификация ИМ с *Q*-зубцом и без него — без зубца *Q*, которая имеет высокую клиническую ценность. Однако такой все же упрощенный подход стремятся пересматривать, так как он ведет к значительному упрощению патофизиологии электрофизиологических нарушений при повреждении миокарда, которое более многогранно. Современная классификация ИМ в острую стадию на русском языке выглядит следующим образом:

- **ИМ без *Q*** — ИМ без зубца *Q* на ЭКГ;
- ***Q*-ИМ** — ИМ с зубцом *Q* на ЭКГ;
- **ИМ без подъема *ST*** — ИМ без подъемов сегмента *ST* на ЭКГ;
- **ИМ с подъемом *ST*** — подъемы сегмента *ST* на ЭКГ.

Усовершенствование деления деполаризационных изменений на *Q*- и не-*Q*-зубцовый ИМ привело к использованию термина «эквиваленты *Q*-зубца». Признанные эквиваленты — высокие *R*-зубцы в правых грудных отведениях и отсутствие нарастания амплитуды *R*-зубцов («провал») или их регресс в средних грудных отведениях. Кроме того, например, известно, что 8–10% ИМ развиваются в области основания ЛЖ — регионе, который деполаризуется в периоде средней или поздней части комплекса *QRS*, и эти изменения трудно верифицировать.

Известно также, что до 6% больных острым ИМ в начале заболевания при клинических признаках ИМ при регистрации первой ЭКГ не имеют на ней изменений. В этой связи необходимо помнить, что изменения ЭКГ при остром ИМ могут существенно отставать от развития клинических признаков заболевания. И поэтому ЭКГ стали расценивать лишь как вспомогательный метод, дополняющий клинические ориентиры на этапе догоспитальной диагностики ОКС.

По данным ЭКГ, предполагают топический диагноз ИМ (табл. 2). **Электрокардиографические признаки ишемии миокарда и ИМ.** ЭКГ-признаки ишемии миокарда или ИМ определяют по изменениям в сег-

менте  $P-Q$ , в комплексе  $QRS$ , в сегменте  $ST$  или зубце  $T$ . Наиболее ранние проявления ИМ — изменения сегмента  $ST$  и зубца  $T$ .

**Таблица 2.** Классификация локализации очага некроза на основании данных электрокардиографии

ИМ	Отведения	Пораженная артерия
Переднеперегородочный	$V_1-V_3$ , I и aVL	Проксимальный отдел передней нисходящей артерии, межжелудочковые прободающие ветви
Переднеперегородочный и передней стенки	$V_1-V_4$ , I и aVL	
Обширный передний	$V_2-V_5$ , I, II и aVL	Проксимальная часть левой передней нисходящей артерии
Верхушечный	$V_3-V_5$	Левая передняя нисходящая артерия, диагональные ветви
Циркулярный вокруг верхушки	I, II, III, aVL, aVF, $V_2$ , $V_3$ , $V_5$	Левая передняя нисходящая и огибающая артерия
Боковой	$V_4-V_6$	Левая передняя нисходящая артерия, диагональная ветвь или огибающая артерия
Базальный боковой	aVL	Первая диагональная ветвь или огибающая артерия
Переднебоковой	$V_2-V_6$ , I, II, aVL	Средняя часть левой передней нисходящей артерии или огибающая артерия
Нижний (заднедиафрагмальный)	II, III, aVF	Правая коронарная артерия, огибающая артерия, дистальная часть левой передней нисходящей артерии
Заднебазальный	Заднебазальный ИМ ставится по реципрокным изменениям в отведениях $V_1$ и $V_2$ . Острая стадия в этих отведениях характеризуется высоким зубцом R, смещением вниз сегмента $ST$ , сливающимся с отрицательным зубцом T в одну дугообразную кривую	Задняя нисходящая ветвь правой коронарной артерии, огибающая артерия
Заднебоковой	II, III, aVF, $V_5-V_6$	Правая коронарная или огибающая артерия
Правожелудочковый	$V_1$ , дополнительные отведения $V_3R-V_6R$ , депрессия $ST$ в $V_2-V_4$	Проксимальная часть правой коронарной артерии