

ОГЛАВЛЕНИЕ

ПРЕДИСЛОВИЕ	13
--------------------------	----

Глава 1. ПЯТНА И ЭРИТЕМЫ

Пятна воспалительные

Сифилис.....	16
Токсидермия.....	18
Розовый лишай Жибера.....	20
Псориаз.....	22

Эритемы воспалительные

Эритема фиксированная	25
Эритема хроническая мигрирующая Афцелиуса–Липшютца	27
Волчанка красная дискоидная	29
Пеллагра	35
Болезнь Хартнуп.....	37
Ретикулярный эритематозный муциноз	38

Эритемы с отеком

Эритема кольцевидная центробежная Дарье	40
Эритема стойкая солнечная	42
Эритема многоформная экссудативная.....	43
Дерматомиозит	45
Склеродермия ограниченная.....	47
Склередема взрослых Бушке.....	50
Эритема токсическая беременных.....	52

Эритемы с шелушением

Экзема себорейная	53
Парапсориаз бляшечный.....	55
Грибовидный микоз (классическая форма).....	57
Эритема стойкая фигурная Венде	59

Эритемы с цианозом

Волчанка ознобленная Бенъе–Теннессона.....	61
Ливедо-ангиит	63
Ливедо гроздевидное	64

Эритемы невоспалительные

Невус пламенеющий (naevus flammeus) и синдром Клиппеля–Треноне	65
--	----

Пурпуры

Пурпура анафилактикоидная Шенляйна–Геноха.....	67
Ангиит полиморфный дермальный.....	69
Пурпура пигментная прогрессирующая Шамберга	70
Пурпура кольцевидная телеангиэктатическая Майокки	71
Дерматит охряно-желтый Фавра и Шэ	72
Псевдосаркома Капоши (тип Стюарта–Блюфарба).....	74
Псевдосаркома Капоши (тип Мали)	75

Глава 2. ДИСХРОМИИ**Гиперпигментации**

Нейрофиброматоз	78
Токсидермия пигментная	81
Пигментация идиопатическая множественная.....	82
Лишай красный плоский (пигментная форма).....	83
Лишай красный плоский субтропический	85
Пепельный дерматоз.....	87
Крапивница пигментная	88
Ксеродерма пигментная и синдром Де Санктиса-Каккьоне	90
Невус Ота	93
Невус Беккера.....	95
Невус диспластический (Кларка).....	96
Меланома поверхностно распространяющаяся.....	98
Меланоз Дюбрея	99
Брелочковый дерматит	100
Фотодерматиты лекарственного происхождения.....	101
Эфелиды (веснушки)	102
ЛЕОПАРД-синдром	103
Лентигиноз периорифициальный	105
Блоха–Сульцбергера синдром.....	106
Татуировка	108
Лишай разноцветный	109
Акантоз черный	110

Гипопигментации

Витилиго	112
Гипомеланоз Ито	113
Невус Сеттона (галоневус)	115
Гипохромии вторичные	116

Глава 3. ПАПУЛЕЗНЫЕ ДЕРМАТОЗЫ

Псориаз.....	120
Парапсориаз каплевидный.....	127
Парапсориаз острый вариолиформный Мухи–Габермана.....	129
Муциноз фолликулярный.....	131
Лимфоплазия доброкачественная кожи.....	133
Сифилид папулезный	135
Лишай красный плоский.....	137
Лишай блестящий	141
Лишай красный отрубевидный волосистой Девержи	142
Амиллоидоз кожи	144
Дерматит атопический.....	146
Эритема стойкая возвышающаяся.....	148
Свита синдром	149
Гранулема кольцевидная.....	150
Некробиоз липоидный.....	152
Аденома симметричная сальных желез	154
Полиморфный фотодерматоз.....	155
Папулез злокачественный атрофический Дегоса	157
Псевдоксантома эластичная и синдром Грэнблада–Страндберга	158
Ксантелазма	160
Ксантома эруптивная	161
Плоские ксантомы ладоней.....	163
Моллюск контагиозный	164
Склеромикседема Арндта–Готтрона	164
Претибиальная микседема	166
Почесуха беременных.....	167
Крапивница пигментная (мастоцитоз).....	168
Милиарный диссеминированный люпус лица.....	170
Актинический ретикулоид	171
Папилломатоз сливной ретикулярный Гужеро–Карто	173
Лишай простой хронический (Видаля).....	174
Фокса–Фордайса болезнь	176

Гранулема лица с эозинофилией.....	177
Ангиит полиморфный дермальный (папулонекротический тип).....	178

Глава 4. **ВЕЗИКУЛЕЗНЫЕ И ПУЗЫРНЫЕ ДЕРМАТОЗЫ**

Дерматит аллергический контактный.....	182
Экзема истинная	183
Экзема дисгидротическая	183
Экзема микробная	184
Экзема варикозная	184
Экзема профессиональная	185
Экзема себорейная	185
Герпес простой.....	186
Герпес опоясывающий	188
Чесотка	190
Миаз линейный мигрирующий	191
Экзема герпетическая Капоши–Юлиусберга	191
Пузырчатка вульгарная	193
Пузырчатка листовидная.....	195
Пузырчатка эритематозная	196
Пузырчатка вегетирующая.....	198
Семейная хроническая доброкачественная пузырчатка тип Гужеро и тип Хейли–Хейли.....	200
Пемфигоид буллезный Левера	202
Пемфигоид рубцующий	204
Дерматит герпетиформный Дюринга.....	205
Эпидермолиз буллезный (простая форма)	207
Эпидермолиз буллезный летний Вебера–Коккейна	208
Эпидермолиз герпетиформный простой буллезный Доулинга–Меары	208
Эпидермолиз буллезный простой, вариант Огна	209
Эпидермолиз буллезный с крапчатой пигментацией.....	209
Эпидермолиз буллезный простой поверхностный	209
Эпидермолиз буллезный простой с мышечной дистрофией	209
Эпидермолиз генерализованный буллезный летальный	210
Эпидермолиз буллезный дистрофический гиперпластический Коккейна–Турена	210
Эпидермолиз буллезный дистрофический белопапулоидный	211
Эпидермолиз буллезный дистрофический полидиспластический	211
Эритема многоформная экссудативная (буллезная разновидность).....	213
Стивенса–Джонсона синдром.....	215

Эпидермолиз токсический острый Лайелла.....	217
Порфирия поздняя кожная.....	219
Порфирия врожденная эритропоэтическая.....	220
Оспа световая.....	222
Белых пятен болезнь (буллезная форма).....	223

Глава 5. ПУСТУЛЕЗНЫЕ ДЕРМАТОЗЫ

Угри обыкновенные.....	226
Угри медикаментозные.....	228
Угри белые (милиум).....	229
Угри розовые (розацеа).....	230
Дерматит периоральный.....	233
Фурункул.....	234
Карбункул.....	235
Пиодермия хроническая язвенно-вегетирующая.....	236
Пиодермия гангренозная.....	237
Псориаз ладонно-подошвенный пустулезный.....	238
Акродерматит стойкий пустулезный Аллопо.....	240
Псориаз пустулезный генерализованный Цумбуша.....	241
Пустулез субкорнеальный Снеддона–Уилкинсона.....	243
Пузырчатка вегетирующая (тип Аллопо).....	245
Сифилид пустулезный.....	247
Рейтера болезнь.....	248

Глава 6. БУГОРКОВЫЕ ДЕРМАТОЗЫ

Волчанка туберкулезная.....	252
Туберкулез кожи бородавчатый.....	254
Саркоидоз мелкоузелковый.....	256
Саркоидоз цирциарный.....	257
Саркоидоз крупноузелковый.....	257
Ангиолопоид Брока–Потрие.....	258
Ознобленная волчанка Бенье–Теннессона.....	258
Лепра туберкулоидная.....	260
Лейшманиоз кожный.....	261

Глава 7. УРТИКАРНЫЕ ДЕРМАТОЗЫ

Крапивница.....	266
Крапивница солнечная.....	269

Глава 8. **УЗЛОВАТЫЕ ДЕРМАТОЗЫ И ОПУХОЛИ КОЖИ**

Нейрофиброматоз	272
Кимуры болезнь	273
Подагра	274
Кальциноз метаболический	275
Хромомикоз	278
Лепра лепроматозная	279
Маделунга болезнь	280
Гарднера синдром	282
Панникулит узловатый лихорадящий ненагнаивающийся рецидивирующий	282
Эритема узловатая	284
Ретикулогистиоцитома	286
Стеатоцистома множественная	288
Спираденома эккринная	290
Сирингома	291
Трихоэпителиома	292
Кератоакантома	293
Лейомиома	295
Гранулема пиококковая	297
Папилломатоз карциноидный кожи Готтрона	298
Боуэна болезнь	299
Эритроплазия Кейра	300
Педжета болезнь	301
Рак базально-клеточный	303
Рак плоскоклеточный	306
Метастазы злокачественных опухолей в кожу	307
Меланома злокачественная кожи	310
Лимфома злокачественная кожи	312
Саркома Капоши	314
Стюарта–Тривса синдром	316
Беркитта лимфома	317
Грыжи множественные жировой ткани пяток	318

Глава 9. **КЕРАТОЗЫ**

Ихтиоз обычный (вульгарный)	320
Ихтиоз ламеллярный (пластинчатый)	321
Эритродермия ихтиозиформная врожденная Брока	322
Эритрокератодермия врожденная симметричная прогрессирующая Готтрона	324

Кератодермия Тоста–Унны	325
Кератодермия Бушке–Фишера	327
Кератодермия переменная Вахтерса	328
Кератодермия папуловеррукозная Брюнауэра	330
Кератодермия Меледа	331
КИД-синдром	332
Кератодермия климактерическая Хакстхаузена	334
Псориаз ладоней и подошв	335
Акрокератоз псориазиформный Базекса	337
Акрокератоз бородавчатый Гопфа	338
Гиперкератоз неформный околососкового кружка и соска молочной железы	339
Ангиокератома ограниченная	339
Ангиокератома мошонки (вульвы) Фордайса	340
Порокератоз Мибелли	341
Порокератоз актинический	342
Кератоз актинический	344
Кератоз себорейный	345
Дискератоз фолликулярный Дарье	346
Кирле болезнь	348
Омозолелость	349
Нетертона синдром	351
Кератоз лентикулярный стойкий Флегеля	352
Штукатурный кератоз	353

Глава 10. АТРОФИИ И ДИСТРОФИИ КОЖИ

Атрофодермия Пазини–Пьерини	356
Моулена синдром	357
Склеродермия линейная (полосовидная)	358
Белых пятен болезнь	360
Гемиатрофия лица Ромберга	362
Лишай красный плоский (атрофическая форма)	363
Фавра–Ракушо болезнь	364
Анетодермия эритематозная Ядассона	365
Анетодермия Швенингера–Буцци	366
Псевдоксантома эластичная	367
Кожа стероидная	368
Кожа гиперэластичная	369
Пойкилодермия атрофическая сосудистая Якоби	370
Пойкилодермия сетчатая Сиватта	371

Лепра Лусио	373
Папулез злокачественный атрофический Дегоса	374
Ульэритема надбровная	374
Блума синдром	376
Панатрофия кожи.....	377
Атрофия кожи белая Милиана.....	378
Фасциит диффузный эозинофильный	379
Атрофии кожи вторичные	381

Глава 11. **ЯЗВЕННЫЕ ПОРАЖЕНИЯ КОЖИ**

Шанкр сифилитический.....	384
Шанкр мягкий	385
Лимфогранулема венерическая.....	386
Гумма сифилитическая	387
Фрамбезия	388
Рак плоскоклеточный	389
Бехчета болезнь.....	390
Патомимия.....	392

Глава 12. **ПОРАЖЕНИЯ ВОЛОСИСТОЙ КОЖИ ГОЛОВЫ**

Псориаз волосистой кожи головы.....	396
Себорея волосистой кожи головы	397
Алопеция очаговая.....	398
Алопеция андрогенетическая	400
Алопеция сифилитическая	401
Сифилид импетигиозный	402
Фолликулит декальвирующий Кинко.....	403
Трихофития.....	405
Микроспория	407
Волчанка красная	408
Литтла–Лассюэра синдром	409
Псевдопелада Брока	410
Склеродермия на волосистой коже головы	412
Муциноз фолликулярный.....	413
Трихоринофалангеальный синдром	414
Пахидермопериостоз.....	416
Невус сальных желез.....	417

Глава 13. ПОРАЖЕНИЯ КРАСНОЙ КАЙМЫ ГУБ И СЛИЗИСТОЙ ОБОЛОЧКИ ПОЛОСТИ РТА	
Хейлит актинический	420
Хейлит абразивный преканкротный.....	421
Хейлит эксфолиативный	423
Хейлит гранулематозный Мишера	424
Синдром Россоломо–Мелькерсона–Розенталя.....	425
Волчанка красная	426
Рак губы	428
Шанкр сифилитический губы	429
Пузырчатка вульгарная.....	430
Стоматит афтозный	432
Стоматит аллергический контактный.....	432
Рейтера болезнь.....	433
Гингивостоматит герпетический.....	434
Лишай красный плоский	435
Эритема многоформная экссудативная	436
Стивенса–Джонсона синдром	437
Кандидоз слизистой оболочки полости рта	438
Лейкоплакия	439
Саркома Капоши.....	441
Гранулема инородного тела губ.....	441
ПРЕДМЕТНЫЙ УКАЗАТЕЛЬ	443

ГЛАВА 1

ПЯТНА И ЭРИТЕМЫ

Пятно (macula) – изменение цвета кожи или слизистой оболочки на ограниченном участке, не определяемое при пальпации. Сосудистые воспалительные пятна, не превышающие в диаметре 1,5 см, называются розеолами, а пятна диаметром от 2 см и больше – эритемами. Очертания пятен обычно неправильные, границы нечеткие. Различают сосудистые, геморрагические и дисхромические пятна. Сосудистые пятна образуются за счет расширения сосудов. Гиперемия может быть кратковременной, связанной с эмоциями (*erythema pudorum*), или длительной, связанной с воспалением. Пятнистые высыпания характерны для многих дерматозов – розового лишая (реже встречается папулезная форма), красной волчанки, себорейной экземы, бляшечного парапсориаза, склеродермии, анетодермии, эритродермии и т.д. Пятна наряду с другими морфологическими элементами встречаются при различных полиморфных дерматозах – экземе (эритема, папулы, везикулы), дерматите (эритема, папулы, везикулы), экссудативной эритеме (пятна, папулы, везикулы, пузыри). При регрессе воспалительных пятен наблюдаются шелушение, пигментация или депигментация. Если воспаление затрагивает эластичные и коллагеновые волокна, процесс завершается атрофией (красная волчанка, анетодермия, склеродермия, атрофодермия Пазини–Пьерини и т.д.).

К сосудистым пятнам относятся геморрагические (пурпурозные) пятна, возникающие вследствие выхождения крови из сосудистого русла (разрыв стенки, повышение ее проницаемости). Точечные геморрагические пятна называют *петехиями*, диаметром до 1 см – пурпурами, свыше 1 см – *экхимозами*. Разновидность сосудистых пятен – *телеангиэктазии*, развившиеся из паралитически расширенных или новообразованных нитевидных извилистых сосудов.

ПЯТНА ВОСПАЛИТЕЛЬНЫЕ

СИФИЛИС

Хроническое инфекционное заболевание, вызываемое бледной трепонемой.

Клинические проявления. Пятнистые розеолезные высыпания возникают через 6–8 недель после появления шанкра у 75–80% больных сифилисом, причем полная клиническая картина развивается примерно через неделю. Высыпания розового цвета, овальных очертаний, с четкими границами, диаметром от 5,0 мм до 1,5 см, располагаются преимущественно на боковых поверхностях туловища и на конечностях, иногда на шее, на лице их почти никогда не бывает. Поверхность высыпаний гладкая, зуд отсутствует. В исключительно редких случаях описаны шелушащиеся розеолы. Отличительный признак сифилитической розеолы – отсутствие группировок, кольцевидных и фигурных форм. При диаскопии в свежих случаях розеола полностью исчезает. В старых элементах при надавливании проступает желтоватое или коричневатое окрашивание, обусловленное отложением гемосидерина.

Размер, цвет и число розеол сильно варьируют. Они могут быть интенсивно розовыми или настолько бледными, что заметить высыпания можно только при боковом дневном освещении или с помощью лампы Вуда. Редко розеолы бывают более крупными или, наоборот, очень мелкими. Обычно пятна остаются изолированными. При обильных розеолезных высыпаниях на некоторых участках кожного покрова они сливаются в сплошные эритематозные участки (сливная розеола). Иногда розеолы несколько возвышаются над кожей и становятся похожими на уртикарии (элевирующая или уртикарная розеола), что характерно для свежих высыпаний. Без лечения розеолы могут существовать в среднем 3–4 недели, но бывает, что этот срок сокращается до 2 недель или, наоборот, удлиняется до 6–8 недель. Розеола разрешается без следа, а на этом месте кожа принимает нормальный вид. На шее на месте ранее незаметных розеол может возникнуть вторичная сифилитическая лейкодерма (ожерелье Венеры). Диагностика обычно не представляет труда, так как к моменту появления высыпаний на коже еще сохраняются другие признаки сифи-

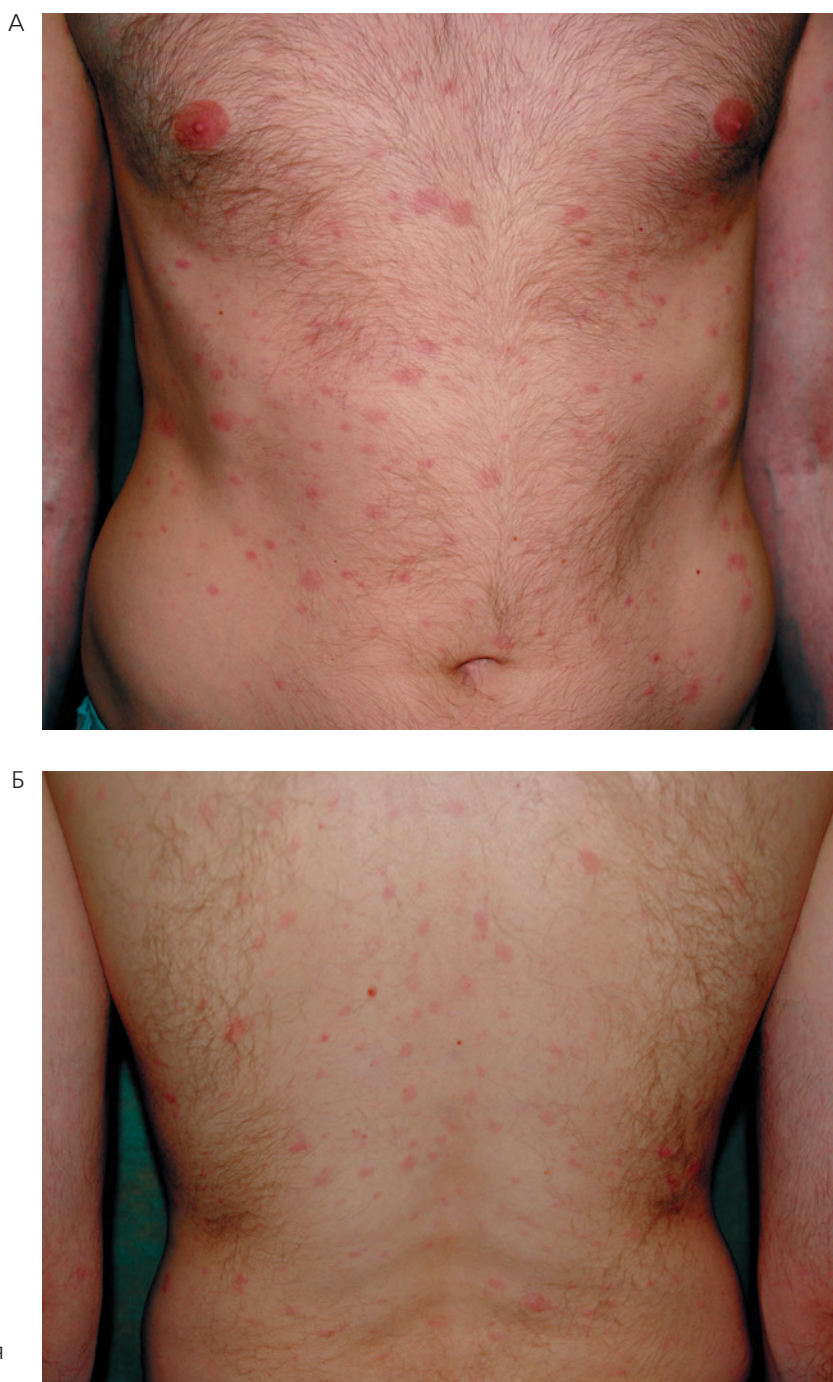


Рис. 1.1 (А и Б). Сифилитическая розеола

лиса – шанкр или его следы, увеличенные лимфатические узлы. Серологические реакции на сифилис всегда резко положительны.

Рецидивная розеола получила свое название из-за возможности повторяться у одного пациента несколько раз. Она может появиться как через 4–6 месяцев после заражения, так и через 1–3 года. В редких случаях