

Оглавление

Благодарность	4
Введение	5
Глава 1. Стопа взрослого человека	8
Терминология	8
Кости, связки и суставы стопы	10
Мышцы голени	17
Глава 2. Тазобедренный и коленный суставы взрослого человека	24
Тазобедренный сустав	24
Коленный и пателлофemorальный суставы	25
Глава 3. Ходьба взрослого человека	32
Глава 4. Детская стопа	42
Внутриутробное развитие стопы	42
Свод стопы	44
Рефлексы со стопы	51
Глава 5. Детский позвоночник и суставы нижней конечности	55
Позвоночник	55
Тазобедренный сустав ребенка	57
Коленный и пателлофemorальный суставы ребенка	59
Кости голени и голеностопный сустав	62
Глава 6. Составные части процесса развития ходьбы	64
Глава 7. Годовые этапы становления локомоции	77
Возраст до 1 года	77
Возраст 1–2 года	78
Возраст 2–3 года	79
Возраст 3–4 года	80
Возраст 4–5 лет	81
Возраст 5–7 лет	81

Возраст 8–11 лет	82
Возраст 11–14 лет	82
Глава 8. Организация стояния и ходьбы ребенка	84
Стояние	84
Ходьба	88
Глава 9. Исследование нижних конечностей	92
Клиническое исследование	92
Рентгенологическое исследование	95
Глава 10. Обувь и ортезы	100
Влияние обуви на стопу и ходьбу	100
Детская обувь	104
Типы ортезов	112
Глава 11. Деформации роста нижней конечности	117
Положение нижней конечности	117
Антеверсия бедра	120
Варус коленного сустава	123
Вальгус коленного сустава	125
Рекурвация коленного сустава	126
Внутренняя торсия большеберцовой кости	127
Глава 12. Разная длина нижних конечностей	130
Характеристика состояния	130
Глава 13. Дисплазия и гипермобильность	135
Характеристика состояния	135
Гипермобильность в раннем детском возрасте	137
Доброкачественная гипермобильность	138
Синдром Марфана	144
Синдром Элерса–Данло	145
Глава 14. Системные дисплазии	147
Классификация системных заболеваний	147
Изменения в суставах при системных дисплазиях	148
Спондилоэпифизарная дисплазия	152
Множественная эпифизарная дисплазия, болезнь Фейербанка	153

Множественная деформирующая суставная хондродисплазия, болезнь Волкова	154
Гемимелическая форма эпифизарной дисплазии	155
Диастрофическая дисплазия	156
Псевдоахондроплазия	157
Ахондроплазия	158
Гипохондроплазия	159
Экзостозная хондродисплазия	159
Врожденная спондилоэпиметафизарная дисплазия	160
Метатропическая дисплазия	161
Метатропическая карликовость	161
Метафизарная хондродисплазия Янсена	162
Метафизарная хондродисплазия Шмида	162
Метафизарная хондродисплазия МакКьюсика	163
Дисхондроплазия	163
Метафизарная дисплазия	164
Младенческий кортикальный гиперостоз	165
Врожденный системный гиперостоз костей	165
Несовершенный остеогенез	166
Глава 15. Рахит	167
Характеристика заболевания	167
Глава 16. Дисплазия развития тазобедренного сустава	172
Характеристика заболевания	172
Лечение	183
Результаты лечения	193
Глава 17. Варусная деформация проксимального отдела бедра	199
Характеристика заболевания	199
Лечение	202
Результаты лечения	204
Глава 18. Деформирующий остеохондроз большеберцовой кости	205
Характеристика заболевания	205
Лечение	209

Глава 19. Врожденный вывих надколенника	213
Характеристика заболевания	213
Лечение	220
Глава 20. Врожденный вывих в коленном суставе	224
Характеристика заболевания	224
Лечение	229
Глава 21. Врожденная рекурвация коленного сустава	233
Характеристика заболевания	233
Лечение	236
Глава 22. Врожденный ложный сустав большеберцовой кости	237
Характеристика заболевания	237
Лечение	241
Глава 23. Вальгус голеностопного сустава на почве недостаточности малоберцовой кости	247
Характеристика заболевания	247
Лечение	251
Глава 24. Плосковальгусная стопа	253
Характеристика заболевания	253
Лечение	258
Глава 25. Врожденное вертикальное положение таранной кости	261
Характеристика заболевания	261
Лечение	264
Глава 26. Врожденная косолапость	268
Характеристика заболевания	268
Оценка состояния стопы	275
Консервативное лечение косолапости	280
Оперативное лечение косолапости	288
Состояние после оперативного лечения	293

Глава 27. Приведение переднего отдела стопы	298
Характеристика заболевания	298
Лечение	300
Глава 28. Детский церебральный паралич	303
Характеристика заболевания	303
Лечение	313
Глава 29. Идиопатическая ходьба на носках	321
Характеристика заболевания	321
Лечение	323
Глава 30. Задержка двигательного развития	325
Характеристика заболевания	325
Лечение	327
Список литературы	328

*Памяти Мстислава Васильевича Волкова —
детского ортопеда*

Благодарность

Автор выражает глубокую благодарность за помощь в подготовке монографии своей дочери — художнику Надежде Мицкевич, инженеру-конструктору Евгению Черепову, врачу Елене Кульпе, менеджеру Андрею Анисимову.

Введение

Переход из лежачего положения в вертикальное является кардинальным событием в онтогенезе человека. В возрасте около 1-го года развитие организма достигает уровня, который позволяет ребенку подняться на ноги и сделать первые шаги. Благодаря ходьбе ребенок начинает активно осваивать окружающее пространство.

Ходьба как многокомпонентная функция организма включает большое количество составляющих, в связи с чем освоение ходьбы представляет собой этапный процесс, который построен на постепенном переходе от относительно простых движений к более сложным. В жизни маленького ребенка самообучение ходьбе занимает определенное время. В период начала ее освоения ребенок именуется первоходом. Это новое понятие в отечественной литературе: в других языках уже существуют термины, характеризующие ребенка во время начала самостоятельной ходьбы. Новое понятие было введено, чтобы заострить внимание на уникальности периода начала ходьбы, во время которого к ребенку необходим особый подход.

Характерной чертой переживаемого ребенком периода является начало действия силы гравитации по оси туловища и конечностей, которая сопровождает человека на протяжении всей жизни. У первохода действие силы земного притяжения оказывается непривычной нагрузкой для всех органов и систем организма. Гравитация активизирует деятельность опорно-двигательной системы (ОДС), нервной системы (НС) и стимулирует их бурное развитие. В течение полугода первоход превращается из ребенка ползающего в ребенка ходячего, который передвигается в пространстве подобно взрослому человеку. В условиях действия гравитации идет окончательная организация движений и их осмысление. Накапливается опыт самостоятельных актив-

ных движений в пространстве, который является составной частью формирования человеческого индивидуума.

Гравитационная нагрузка оказывает влияние на рост и развитие ОДС, в результате чего кости скелета начинают изменять свою форму. В норме гравитация вызывает естественные изменения костей, именуемые деформациями роста. Они имеют доброкачественное течение и проходят самостоятельно, не оставляя следа в организме. При врожденной или генетической недостаточности ОДС гравитация как провоцирующий фактор выявляет слабое звено в кинематической цепи ОДС. При патологии увеличение нагрузки на кости и суставы способствует проявлению первых признаков ортопедических и неврологических заболеваний. По мере роста прогрессирование костных, связочных, мышечных дефектов, в свою очередь, оказывает влияние на функцию ОДС. Деформация скелета нарушает процесс развития самостоятельного движения. В тяжелых случаях патология органов опоры и движения не позволяет ребенку встать и ходить. В менее тяжелых происходит либо задержка развития самостоятельной локомоции, либо освоение первоходом патологического способа передвижения, что в дальнейшем формирует у ребенка моторную недостаточность.

В монографии «Ортопедия первых шагов» описаны следующие основные положения:

- строение и функции детских суставов;
- организация процесса ходьбы у маленьких детей;
- появление и течение ортопедических и неврологических заболеваний у ребенка во время роста;
- влияние деформации скелета на организацию детской ходьбы;
- методы диагностики, консервативного и оперативного лечения для восстановления функции ОДС у детей на протяжении первых двух лет жизни;
- воздействие обуви и ортезов на формирование ходьбы;
- сравнительный анализ работы ОДС у ребенка и взрослого.

Информация, представленная в данной работе, расширяет границы знаний анатомо-физиологической основы

ортопедической специальности и представлений о течении патологических процессов в детском организме на этапах становления самостоятельных движений. Внимание специалистов концентрируется на первых симптомах заболевания, обусловленных перемещением в вертикальном положении, а также на особенностях движения, связанных с развитием ортопедической или неврологической патологий. Книга интересна ортопедам, педиатрам, неврологам, кинезотерапевтам, реабилитологам и является подспорьем для инженеров-обувщиков, производителей детской обуви, подиатристов и протезистов.

Стопа взрослого человека

Терминология

Для описания строения и движения стопы используют термины, которые предложены Американской ассоциацией хирургов голеностопного сустава и стопы (AOFAS) [214].

Передний отдел стопы. Часть стопы, расположенная дистальнее предплюсне-плюсневых суставов.

Средний отдел стопы. Часть стопы между предплюсне-плюсневыми суставами и средне-тарзальным или средне-предплюсневым сочленением, образованным таранно-ладьевидным и пяточно-кубовидным суставами.

Задний отдел стопы. Часть стопы, расположенная проксимальнее средне-тарзального сустава.

Положения всей стопы или отдельных ее частей

Приведение переднего отдела — медиальное отклонение в горизонтальной плоскости относительно среднего отдела.

Отведение переднего отдела — латеральное отклонение в горизонтальной плоскости относительно среднего отдела.

Варус переднего отдела — поворот подошвенной поверхности переднего отдела стопы во фронтальной плоскости по направлению к средней линии тела, когда медиальная часть переднего отдела поднята выше, чем латеральная часть переднего отдела.

Вальгус переднего отдела — поворот подошвенной поверхности переднего отдела стопы во фронтальной плоскости, когда латеральная часть поднята выше медиальной части.

Приведение среднего отдела — отклонение в горизонтальной плоскости в медиальном направлении относительно заднего отдела.

Отведение среднего отдела — отклонение в горизонтальной плоскости в латеральном направлении относительно заднего отдела.

Варус заднего отдела — отклонение внутрь во фронтальной плоскости оси пятки относительно оси голени.

Вальгус заднего отдела — отклонение наружу во фронтальной плоскости оси пятки относительно оси голени.

Движения в суставах стопы в трех плоскостях

- **Сагиттальная плоскость:**

Разгибание — движение дистального отдела стопы вверх относительно ее проксимального отдела.

Сгибание — движение дистального отдела стопы вниз относительно ее проксимального отдела.

- **Фронтальная плоскость:**

Инверсия — поворот подошвенной поверхности стопы вовнутрь по направлению к средней линии.

Эверсия — поворот подошвенной поверхности стопы наружу по направлению от средней линии.

- **Горизонтальная плоскость:**

- **Движения между передним и средним отделами стопы:**

Приведение — отклонение переднего отдела вовнутрь относительно среднего отдела.

Отведение — отклонение переднего отдела наружу относительно среднего отдела.

- **Движения между голеностопным суставом и задним отделом стопы:**

Внутренняя ротация — поворот таранной или пяточной кости внутрь относительно голени.

Наружная ротация — поворот таранной или пяточной кости наружу относительно голени.

- **Движения в трех плоскостях:**

Супинация — комбинация приведения, инверсии и сгибания всей стопы или ее части в голеностопном, подтаранном и средне-тарзальном суставах.

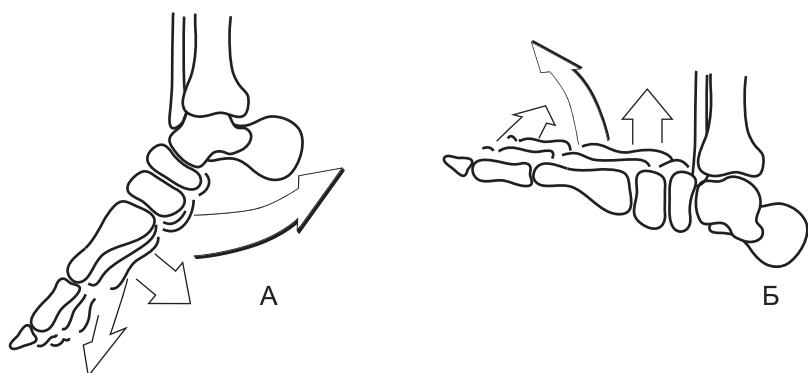


Рис. 1. (А) Супинация стопы: инверсия, приведение и сгибание стопы. (Б) Пронация стопы: эверсия, отведение и разгибание

Пронация — комбинация отведения, эверсии и разгибания всей стопы или ее части в голеностопном, подтаранном и средне-тарзальном суставах (рис. 1).

Кости, связки и суставы стопы

Большеберцовая и малоберцовая кости, которые составляют костную основу голени, соединяются между собой в дистальном отделе, образуя межберцовый синдесмоз и вилку голеностопного сустава, в которой помещается таранная кость.

Таранная кость состоит из заднего отдела, или тела, и переднего отдела, или головки. Между ними расположена шейка. Верхняя часть тела образует покрытый хрящом блок, который контактирует с нижней суставной поверхностью большеберцовой кости. В горизонтальной плоскости блок таранной кости спереди шире, чем сзади. Боковые поверхности блока сочленяются с медиальным и латеральным мыщелками берцовых костей. Передняя поверхность головки сочленяется с ладьевидной костью. Нижняя поверхность таранной кости имеет три суставные поверхности: переднюю, медиальную и заднюю, наиболее широкую. Между медиальной и задней фасетками находится борозда.

С помощью суставных поверхностей таранная кость контактирует с пяточной костью.

Пяточная кость состоит из задней части, или тела, и передней части, или переднего отростка. От медиальной поверхности тела отходит отросток, поддерживающий таранную кость. На переднем отростке находится суставная поверхность, с помощью которой пяточная кость сочленяется с кубовидной костью. На переднем отростке расположена верхняя суставная поверхность, на поддерживающем отростке — средняя суставная поверхность, на теле — самая большая по размеру задняя суставная поверхность. Своими суставными фасетками пяточная кость соединяется с таранной костью. Между средней и задней суставными поверхностями находится борозда, которая вместе с бороздой таранной кости образует заплюсневую пазуху, или синус. В задней части тела пяточной кости находится пяточный бугор, который имеет медиальный и латеральный отростки.

Ладьевидная кость своей передней поверхностью сочленяется с тремя клиновидными костями, задней поверхностью — с головкой таранной кости, латеральной поверхностью — с кубовидной костью.

Клиновидные кости в количестве трех соединяются своими задними суставными поверхностями с ладьевидной костью. Первая клиновидная кость располагается медиально. Своей передней поверхностью она сочленяется с основанием 1-й и 2-й плюсневых костей. Вторая клиновидная кость сочленяется с основанием 2-й плюсневой кости. Третья клиновидная кость сочленяется с основанием 3-й и 4-й плюсневых костей и кубовидной костью.

Кубовидная кость сочленяется по медиальной поверхности с 3-й клиновидной и ладьевидной костями, дистальной поверхностью — с основанием 4-й и 5-й плюсневых костей, проксимальной поверхностью — с пяточной костью.

Плюсневые кости в количестве пяти расположены дистальной костью предплюсны. Они сочленяются своим основанием с тремя клиновидными костями и кубовидной костью.

Под головкой 1-й плюсневой кости расположены две самовидные кости.

Первый палец имеет две фаланги — основную и ногтевую. 2-й, 3-й, 4-й и 5-й пальцы имеют три фаланги — основную, среднюю и ногтевую.

Голеностопный сустав образован лодыжками большеберцовой и малоберцовой костей, которые охватывают блок таранной кости с двух сторон. Суставная капсула относительно свободно натянута на передней и задней поверхностях сустава и более плотно натянута по его боковым поверхностям. По медиальной поверхности сустава находится дельтовидная связка. Она начинается от внутреннего мыщелка и образует четыре отдельные структуры:

- 1) задняя таранно-большеберцовая связка идет к задней части тела таранной кости;
- 2) пяточно-большеберцовая связка крепится к поддерживающему отростку пяточной кости;
- 3) передняя таранно-большеберцовая связка прикрепляется к медиальной части тела таранной кости;
- 4) ладьевидно-большеберцовая связка идет к задней поверхности ладьевидной кости.

По латеральной поверхности сустава имеются три связки, которые идут от наружной лодыжки:

- 1) задняя таранно-малоберцовая связка идет к наружному отростку таранной кости;
- 2) пяточно-малоберцовая связка идет к наружной поверхности тела таранной кости;
- 3) передняя таранно-малоберцовая связка прикрепляется к латеральной поверхности шейки таранной кости.

Подтаранный сустав образован суставными поверхностями таранной и пяточной костей. Капсула сустава прикрепляется по краю суставного хряща. По медиальной поверхности сустава находится внутренняя таранно-пяточная связка, идущая от заднего отростка таранной кости к поддерживающему отростку пяточной кости.

По латеральной поверхности сустава находятся три связки:

- 1) задняя таранно-пяточная связка от заднего отростка таранной кости к заднему отделу пяточной кости;

- 2) наружная таранно-пяточная связка от латеральной поверхности таранной кости к латеральной поверхности пяточной кости;
- 3) передняя таранно-пяточная связка от нижней поверхности таранной кости к верхней поверхности пяточной кости.

Внутри плюсневой пазухи находится межкостная таранно-пяточная связка, которая заполняет собой весь синус.

Голеностопный и подтаранный суставы находятся в тесной анатомической близости и обладают высоким уровнем функциональной взаимосвязи. Оба сустава представляют собой единый механический комплекс — голеностопно-подтаранный сустав. Положение и движение костей внутри комплекса определяют относительно нескольких осей. Продольная ось стопы расположена в горизонтальной плоскости. Она проходит через центр пяточной кости и 2-ю плюсневую кость. В горизонтальной плоскости ось голеностопного сустава повернута назад и наружу под углом 6° относительно перпендикуляра к продольной линии стопы в связи с тем, что наружный мыщелок малоберцовой кости расположен более дорзально, чем внутренний мыщелок [231]. Во фронтальной плоскости медиальный и латеральный края блока таранной кости расположены асимметрично, и наружная лодыжка находится ниже внутренней. Поверхность таранной кости скошена наружу по отношению к оси большеберцовой кости. Ось голеностопного сустава во фронтальной плоскости находится под углом от 75° до 86° , в среднем составляя $78,5$ [252].

В голеностопном суставе имеют место сгибание и разгибание стопы, общая амплитуда которых у взрослого составляет 60° [146]. По системе ISOM амплитуда сгибания-разгибания с нулевым положением выглядит как $20^\circ — 0^\circ — 30^\circ$. Для ходьбы достаточно 10° разгибания и 20° сгибания. В подтаранном суставе движения зависят в основном от положения задней фасетки пяточной кости, которая направлена в передне-медиальном направлении. Ось подтаранного сустава в сагиттальной плоскости проходит через таранную и пяточную кости в направлении

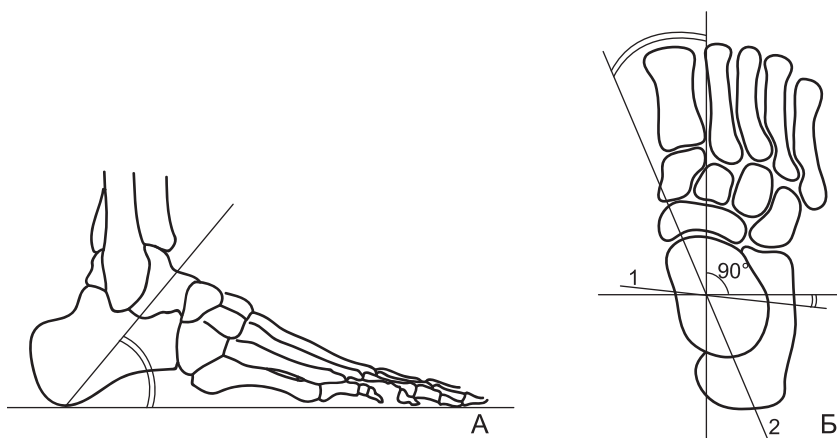


Рис. 2. Стопа. (А) Профиль, ось подтаранного сустава. (Б) Фас, 1 — ось голеностопного сустава, 2 — ось подтаранного сустава

спереди назад и сверху вниз под углом к горизонтали $36\text{--}42^\circ$ [231, 227], в среднем $37 \pm 2^\circ$ [35, 45]. В горизонтальной плоскости ось подтаранного сустава проходит спереди назад под углом к оси стопы от 16° [227] до 23° [231], в среднем $18 \pm 16^\circ$ [35, 45] (рис. 2).

В голеностопном суставе при ходьбе в период опоры вначале происходит разгибание стопы, а затем ее сгибание. Во время разгибания стопы в сагиттальной плоскости возникает движение большеберцовой кости по блоку таранной кости в направлении сзади наперед. Разгибание стопы сопровождается внутренней ротацией голени в горизонтальной плоскости и пронацией стопы. Во время пронации происходит эверсия пятки в подтаранном суставе, отведение стопы и внутренняя ротация голени. Во время сгибания стопы возникает движение большеберцовой кости по блоку таранной кости в направлении спереди назад, что сопровождается наружной ротацией голени и супинацией стопы. Во время супинации происходит инверсия пятки в подтаранном суставе, приведение стопы и ротация голени наружу. В период переноса при максимальном разгибании стопы происходит ее ротация наружу, а при сгибании — ротация внутрь.

Таранно-ладьевидный сустав, который образован суставными поверхностями таранной и ладьевидной костей, укреплен по дорсальной поверхности тыльной таранно-ладьевидной связкой. Связки вокруг сустава удерживают головку таранной кости в фасетке ладьевидной кости.

Пяточно-кубовидный сустав образован суставными поверхностями кубовидной и пяточной костей. От передневерхней поверхности пяточной кости отходит Y-образная связка, состоящая из двух пучков, один из которых идет к задней поверхности кубовидной кости, а другой — к задней поверхности ладьевидной кости. Это самая прочная связка среди всех связок стопы.

Таранно-ладьевидный и пяточно-кубовидный суставы образуют средне-тарзальный сустав. Он обеспечивает превращение движений, которые возникают в заднем отделе стопы, в движения, которые имеют место в переднем отделе. В суставе происходит ротация переднего отдела стопы относительно заднего вокруг продольной оси. Функция средне-тарзального сустава дополняет функцию подтаранного сустава. Средне-тарзальный сустав обеспечивает контакт переднего отдела стопы с опорой во время эверсии и инверсии в заднем отделе стопы. Амплитуда движений в средне-тарзальном суставе зависит от характера движения костей в подтаранном суставе. При эверсии в подтаранном суставе оси таранно-ладьевидного и пяточно-кубовидного суставов параллельны друг другу, что облегчает подвижность в них и обеспечивает поглощение реакции опоры, которая приходится на конечность. При инверсии в подтаранном суставе оси таранно-ладьевидного и пяточно-кубовидного суставов теряют параллельность и становятся под углом, что уменьшает подвижность, повышает жесткость сочленений стопы и улучшает ее рычажные свойства, необходимые для отталкивания (рис. 3).

Клиновидно-кубовидно-ладьевидный сустав образован передней поверхностью ладьевидной кости и задней поверхностью клиновидных костей, всех клиновидных костей между собой, кубовидной с ладьевидной и 3-й клиновидной костью. На тыльной поверхности сустав укреплен шестью связками: тремя ладьевидно-клиновидными, двумя меж-

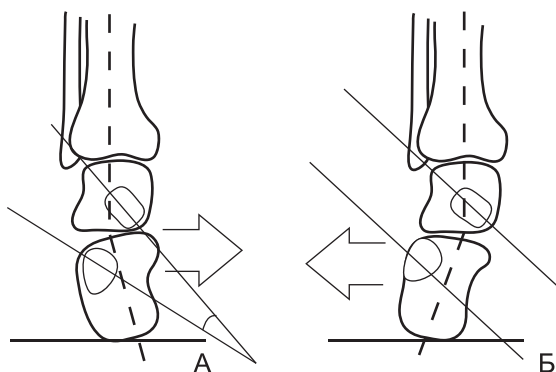


Рис. 3. Таранно-ладьевидный и пяточно-кубовидный суставы. (А) Инверсия. (Б) Эверсия

клиновидными и кубовидно-ладьевидной связкой. На подошвенной поверхности имеются межкостные связки: две межклиновидные, кубовидно-ладьевидная и клиновидно-кубовидная.

Плюсно-предплюсневый сустав, или сустав Лисфранка, состоит из соединения 1-й плюсневой кости с 1-й клиновидной, 2-й и 3-й плюсневых костей со 2-й и 3-й клиновидными костями, 4-й и 5-й плюсневых костей между собой и с кубовидной костью. Между суставами находятся межкостные клиновидно-плюсневые связки. Между 2-й плюсневой и 1-й клиновидной натянута межкостная клиновидно-плюсневая связка, которую называют ключом сустава Лисфранка. На тыльной и подошвенной поверхностях сустава находятся плюсно-заплюсневые связки. На подошвенной поверхности стопы расположена поперечная плюсневая связка между 5-й плюсневой и 2–3-й клиновидными костями. В 1-м и 5-м клиновидно-плюсневых суставах по сравнению с остальными суставами имеется большая подвижность, что позволяет осуществлять движения плюсневых костей в сагиттальной и фронтальной плоскостях и обеспечивает прилегание к опоре их головок.

Плюснефаланговые суставы, в количестве пяти, укреплены боковыми и прибавочными подошвенными связками, а также поперечными связками головок плюсневых костей.

Межфаланговые суставы, в количестве девяти, укреплены боковыми связками и прибавочными подошвенными связками.

Связки подошвенной поверхности стопы удерживают свод стопы. Короткая подошвенная связка идет от бугра пяточной кости до кубовидной кости. Длинная подошвенная связка идет от подошвенной поверхности пяточной кости к подошвенной поверхности кубовидной кости и к основанию 2-й и 3-й плюсневых костей. Подошвенная пяточно-ладьевидная, или прыжковая, связка идет от поддерживающего отростка пяточной кости к ладьевидной кости. Связка удерживает внутренний свод стопы и обеспечивает устойчивость таранно-ладьевидного сустава благодаря поддержке снизу головки таранной кости [273]. Подошвенный апоневроз или поверхностный листок подошвенной фасции идет от пяточного бугра к основанию всех пяти пальцев. Это плотное соединительно-тканное образование, туго натянутое под кожей подошвенной поверхности стопы. Апоневроз соединен с кожей большим количеством тяжей, между которыми залегает жировая ткань. Апоневроз удерживает внутренний и наружный своды стопы. Натяжение апоневроза вокруг головок плюсневых костей препятствует их расхождению во время отталкивания.

Мышцы голени

Передняя группа мышц голени

Передняя большеберцовая мышца. Мышца начинается от латерального мыщелка большеберцовой кости, латеральной фасции и межкостной мембраны. Проходит на тыл стопы под поперечной и крестообразной связками, огибает стопу изнутри и крепится к подошвенной поверхности 1-й клиновидной и 1-й плюсневых костей. Мышца осуществляет разгибание и супинацию стопы. При ходьбе в фазу переднего толчка мышца удерживает стопу в положении разгибания. Эксцентрическое сокращение мышцы ограничивает быстрое прилегание стопы к опоре. В фазу опоры на стопу мышца осуществляет разгибание стопы в голеностоп-

ном суставе, ограничивает сгибание и пронацию стопы, стабилизирует суставы заднего и среднего отделов стопы. В период переноса ноги по воздуху мышца осуществляет concentрическое сокращение, благодаря чему происходит разгибание стопы в голеностопном суставе и осуществляется клиренс стопы, что обеспечивает беспрепятственный перенос стопы над опорой. Мышца играет роль в контроле за устойчивостью тела. Ее активность возрастает по мере увеличения скорости движения [199].

Длинный разгибатель пальцев. Мышца начинается от верхних концов костей голени и межкостной мембраны, фасции голени и крепится к 1-й и 2-й фалангам 2-го, 3-го, 4-го и 5-го пальцев. Мышца разгибает 2–5-й пальцы, поднимает наружный край стопы, делает пронацию. При фиксированной стопе разгибает голеностопный сустав.

Длинный разгибатель большого пальца. Мышца начинается от малоберцовой кости и межкостной мембраны и крепится на основной фаланге большого пальца. Мышца разгибает стопу и большой палец. При фиксированной стопе участвует в разгибании голеностопного сустава.

Третья малоберцовая мышца идет от мышцы длинного разгибателя пальцев и крепится к основанию 5-й плюсневой кости. Мышца осуществляет пронацию.

Наружная группа мышц голени

Малоберцовые мышцы. Длинная малоберцовая мышца идет от малоберцовой кости и межберцовой мембраны, проходит позади наружной лодыжки, огибает стопу и крепится к подошвенной поверхности 1-й клиновидной кости, а также к основанию плюсневых костей. Короткая малоберцовая мышца идет от малоберцовой кости к бугристости 5-й плюсневой кости. Длинная мышца превосходит в силе короткую более чем в 2 раза [277]. Обе мышцы выполняют роль эверторов и пронаторов. При ходьбе в период переноса происходит нарастание активности мышцы перед контактом с опорой. В фазу переднего толчка малоберцовая мышца пронирует стопу [199]. Сокращение мышцы приводит к эверсии заднего отдела стопы и предотвращает подворачивание пятки вовнутрь. В фазу опоры на всю стопу

обе малоберцовые мышцы участвуют в разгибании стопы в голеностопном суставе [289]. В конце периода опоры перед задним толчком и во время него наблюдается рост активности мышц. Их сокращение вызывает стабилизацию суставов среднего отдела стопы и 1-го луча. Натяжение сухожилия длинной малоберцовой мышцы, которая проходит рядом с кубовидной костью, содействует стабилизации пяточно-кубовидного сустава [82], что облегчает отталкивание стопы от опоры. Обе малоберцовые мышцы контролируют устойчивость тела в ходьбе и стоянии. При стоянии на одной ноге работа малоберцовой мышцы позволяет удерживать равновесие во фронтальной плоскости. При нарушении устойчивости тела происходит повышение активности мышцы. Роль длинной малоберцовой мышцы в ходьбе зависит от скорости передвижения [199]. При замедлении ходьбы происходит увеличение роли мышцы в поддержании равновесия, а при ускорении ходьбы наступает уменьшение ее роли.

Задняя группа мышц голени

Трехглавая мышца голени. Мышца состоит из трех головок. Внутренняя и наружная поверхностные головки начинаются от медиального и латерального мыщелков бедра и образуют икроножную мышцу. Глубокая головка, или камбаловидная мышца, начинается от верхней части большеберцовой и малоберцовой костей. Сухожилия икроножной и камбаловидной мышц сливаются в единое ахиллово сухожилие, которое крепится к бугру пяточной кости. Трехглавая мышца является основным сгибателем стопы в голеностопном суставе. При ходьбе в фазу переднего толчка мышца сокращается в эксцентрическом режиме. Она ограничивает разгибание в голеностопе, стабилизирует его и взаимодействует с четырехглавой мышцей бедра в разгибании коленного сустава. В фазе заднего толчка мышца проявляет максимальную концентрическую активность. Ее сокращение обеспечивает сгибание стопы, отталкивание стопой от опоры и подъем тела вверх.

Длинный сгибатель большого пальца. Мышца начинается от нижней части малоберцовой кости и проходит под

внутренним мышцелком к основной фаланге большого пальца. Выполняет сгибание большого пальца и всей стопы.

Длинный сгибатель пальцев. Мышца идет от большеберцовой кости к 1-й фаланге 2–5-го пальцев и осуществляет подошвенное сгибание ногтевых фаланг.

Задняя большеберцовая мышца. Идет от межкостной мембраны голени, проходит под медиальным мышцелком, прикрепляется к бугристости ладьевидной кости и подошвенной поверхности всех клиновидных костей. Мышца осуществляет сгибание и инверсию стопы в подтаранном суставе и приведение среднего отдела стопы, что обеспечивает супинацию стопы. Мышца выполняет функцию основного динамического стабилизатора свода стопы. Она поддерживает свод стопы и препятствует его опусканию. Работа мышцы определяет положение и соотношение костей в суставах заднего и среднего отделов стопы. При ходьбе в фазу переднего толчка имеет место эксцентрическая активность мышцы, которая противодействует пронации стопы. В фазу заднего толчка происходит концентрическое сокращение мышцы, в результате чего наступает инверсия стопы, придающая суставам стопы жесткость, необходимую для отталкивания от опоры.

Баланс мышц

Сила мышцы определяется ее моментом относительно оси, вокруг которой происходит вращение сегмента, вызванное действием данной силы. Момент силы равен произведению величины силы на величину ее плеча. Плечом называется перпендикуляр, опущенный из оси на линию действия силы. Мышцы голени, которые осуществляют движение и стабилизацию в суставах стопы, расположены вокруг берцовых костей. Спереди находится передняя большеберцовая мышца, снаружи — малоберцовые мышцы, сзади — трехглавая мышца, изнутри — задняя большеберцовая мышца. Отдельные мышцы обладают разной силой. Самыми сильными являются мышцы задней группы голени. Они обеспечивают половину силы пропульсии при ходьбе [234]. Сгибатели стопы сильнее разгибателей в 3 раза. Камбаловидная мышца в полтора раза сильнее, чем обе головки

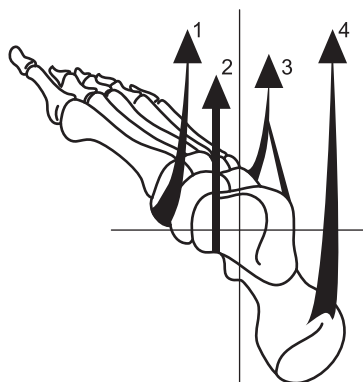


Рис. 4. Баланс мышц стопы: 1 — передняя большеберцовая мышца, 2 — задняя большеберцовая мышца, 3 — малоберцовые мышцы, 4 — трехглавая мышца

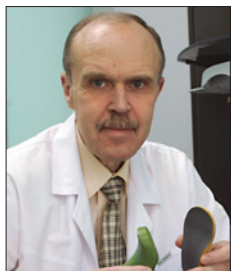
икроножной мышцы. Отношение силы мышц-инверторов к эверторам составляет 1:1 [277]. Силы, которые развивают отдельные мышцы, расположенные по разные стороны от оси голени и обладающие разной массой, сбалансированы между собой. Моменты одних мышц уравновешены моментами других мышц. Деятельность всех мышц скоординирована (рис. 4). Сбалансированная работа мышц обеспечивает опороспособность ноги, поглощение ударной нагрузки и отталкивание от опоры в ходьбе, поддержание устойчивости всего тела.

Недостаток в работе одних мышц приводит к преобладанию тяги других мышц, в результате чего возникает мышечный дисбаланс в нескольких плоскостях. Движением стопы в сагиттальной плоскости управляют передняя большеберцовая и трехглавая мышцы. При отсутствии их сокращения стопа находится в состоянии свободного виса под действием собственного веса. При ослаблении разгибателей стопы происходит преобладание тяги сгибателей, в результате чего стопа принимает положение эквинуса. При ослаблении сгибателей наступает преобладание мышц разгибателей, в результате чего образуется пяточная установка. Во фронтальной плоскости движениями стопы управляют задняя большеберцовая и малоберцовые мышцы. Задняя

большеберцовая осуществляет инверсию в подтаранном суставе и приведение в средне-тарзальном суставе. Малоберцовые мышцы производят эверсию в подтаранном суставе и отведение в средне-тарзальном суставе. Одновременное сокращение обеих мышц приводит к стабилизации средне-тарзального сустава. При недостаточности малоберцовой мышцы наступает доминирование задней большеберцовой мышцы с супинацией стопы и приведением переднего отдела стопы. При ослаблении задней большеберцовой мышцы наступает преобладание малоберцовой мышцы, отведение и пронация стопы с уплощением ее свода.

Нагрузка на кости голени

В положении стоя большеберцовая и малоберцовая кости испытывают неодинаковую нагрузку. 85% веса с блока таранной кости передается на плафон большеберцовой кости, 15% веса — на малоберцовую кость через межберцовый синдесмоз и таранно-малоберцовое сочленение [186]. Во время ходьбы на кости голени действуют внешняя и внутренняя силы. Внешняя сила обусловлена влиянием таких факторов, как реакция опоры, поверхность опоры и конструкция обуви. Внутренняя сила зависит от строения конечности, упругости кости, плотности костной ткани и напряжения мышц. Во время ходьбы большеберцовая кость одновременно подвергается действию следующих сил: компрессия, изгиб, торсия, смещение, основной из которых является компрессионная сила. Силы компрессии и изгиба обусловлены величиной и ускорением реакции опоры, а также сокращением мышц [267]. Смещающая нагрузка зависит от угла наклона голени относительно опоры, который изменяется на протяжении опорного периода. Сила торсии связана с наружной и внутренней ротациями голени на стопе. Сокращение мышц голени увеличивает силу компрессии и уменьшает силу смещения. Одновременное действие всех сил при ходьбе вызывает вначале, во время переднего толчка, увеличение силы компрессии по задней поверхности кости, а затем, во время заднего толчка, рост силы компрессии по передней поверхности кости [267].



Виктор Александрович Мицкевич родился в 1950 г. Окончил медицинский институт в 1972 г. Врач хирург. Доктор медицинских наук. С 1975 по 2000 г. работал в Центральном институте травматологии и ортопедии им. Н.Н. Приорова. Прошел путь от клинического ординатора до заместителя директора по научной работе. Область научных интересов включает позвоночник, стопы и клиническую биомеханику. В 1989 г. получил премию Новель (Вена) за работу по функциональным исследованиям стоп при плоскостопии. В 1993 г. преподавал в Квинслендском университете (Австралия), где читал курс функциональных исследований опорно-двигательной системы. Является одним из основоположников подиатрии в России. В 2006 г. совместно с А. О. Арсеньевым опубликовал первую в нашей стране книгу «Подиатрия». С 2004 г. врач-консультант в научно-производственных структурах.

Первые шаги вызывают у родителей вопросы о правильности развития ребенка и о путях коррекции видимых нарушений. На такие вопросы врачи поликлинического звена не всегда имеют готовый ответ в связи с отсутствием концентрированной информации, посвященной началу детской локомоции. Этот пробел заполняет книга «Ортопедия первых шагов», которая посвящена физиологии и патологии периода начала ходьбы.

Книга необходима врачам-ортопедам, педиатрам, неврологам, кинезотерапевтам, реабилитологам. Она является ценным подспорьем для инженеров-обувщиков, производителей детской обуви, подиатристов и протезистов.

Будет интересна всем внимательным родителям.