

# БОЛЬШОЙ АТЛАС АНАТОМИИ ЧЕЛОВЕКА



Москва  
Издательство АСТ

# Об авторе/художнике

Винсент (Винс) Перез – всемирно известный художник-оформитель медицинской литературы, удостоенный многочисленных премий, который в течение всей жизни совершенствовал свое мастерство. Сотни иллюстраций, украшающих этот анатомический атлас, показывают страстную увлеченность Винсента анатомией и его приверженность детальной точности. Уже в течение десятилетия работы Винсента помогают изучать анатомию студентам и медикам по всему миру. Начиная с первого анатомического руководства, изданного в 1994 г. для «BarCharts», Винсент иллюстрировал атласы, посвященные как всему организму, так и отдельным его системам. Они вошли серию «QuickStudy», предназначенную для ученых и медиков. Тщательно выполненные рисунки Винсента, представляющие человеческое тело или отдельные органы, ткани и клетки, поражают точностью каждой детали.

Список клиентов Винсента обширен и разнообразен и включает представителей здравоохранения, биотехнологии, фармацевтики, средств массовой информации, телекоммуникации и транспорта. Среди них такие фирмы, как «ABC TV», «British Airways», «Giba-Geigy, Ltd», «Cutter Laboratories», «Disney», «Lucasfilm, Ltd», «Pacific Bell», «Potlatch Corporation», «Simon&Schuster», «Sterling-Winthrop», «Syntex Corporation», «Time, Inc», «Wright Medical Technologies» и многие другие. Кроме коммерческих иллюстраций для многочисленных клиентов, Винсент выпускает работы, пользующиеся огромной популярностью у любителей искусства по всему миру, от США до Европы и Азии. Его работы участвовали на Всемирной выставке в Осаке (Япония), а также представлены на постоянных экспозициях в нескольких, всемирно известных заведениях, включая Музей Ватикана (Ватикан), Музей современного искусства Сан-Франциско и Зал почета Калифорнии (Калифорния, США), а также Национальную портретную галерею (Вашингтон, США).

Работы Винсента неизменно вдохновляют зрителей, что подтверждают его многочисленные награды. Среди них золотая премия от «Western Art Director's Club»; награда «Award of excellence» от «Rx Club» (Нью-Йорк), «Design Annual», «Mead Show», «National Medical Enterprises, Inc», «Fourth Annual LULU», золотая и серебряная премии от Общества технических иллюстраторов Сан-Франциско. Общество иллюстраторов (Нью-Йорк) причислило две работы Винсента к 100 лучшим медицинским иллюстрациям, когда-либо выполненным в США.

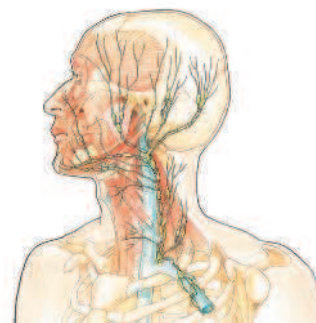
Винсент Перез родился и вырос на Восточном побережье, и с 1964 г. живет в Калифорнии. Сегодня он делит свое время между любимым искусством, обучением будущих художников и волонтерской деятельностью в Аламеде (Калифорния), которую считает своим домом. Винсент является профессором Калифорнийского художественного колледжа, где руководит программами по рисунку и иллюстрациям, которые сам помогал разрабатывать. Он обучает студентов иллюстрированию, рисунку с натуры, графике и, конечно, анатомии. Он также преподавал анатомию и иллюстрацию в Калифорнийском университете в Беркли. Винсент имеет степень бакалавра изобразительного искусства по графике и иллюстрации, которую получил в Институте Пратта (Нью-Йорк), и степень магистра искусств, которую получил в Калифорнийском художественном колледже. Он также выполнил дипломную работу по изобразительному искусству в «University of the Americas» в Мехико (Мексика).



Винс Перез

Художник, чей талант действительно не знает границ. Он чувствует себя одинаково уверенно и при создании сложных медицинских иллюстраций, и в современном графическом дизайне, и в создании причудливых гравюр по дереву. Гений Винса Переза ощущается на каждой странице этого атласа, его одновременно информативные и инновационные изображения наверняка обогатят ваш опыт, будь вы начинающим студентом, только что пришедшим в сложный медицинский мир, опытным специалистом, желающим совершенствовать свои знания, или любознательным обывателем, расширяющим домашнюю медицинскую библиотеку. В любом случае это путешествие в мир анатомии станет благодаря Перезу познавательным и незабываемым.

Пусть бесподобные иллюстрации Винса помогут вам познакомиться с миром медицины. Примеры его работ можно посмотреть на сайте [www.perezstudio.com](http://www.perezstudio.com).



# Содержание

Об авторе/художнике

3

## 1

### Пластическая анатомия

Человеческое тело: вид с разных сторон  
Голова: вид спереди и сбоку  
Глаз и ухо  
Рот и нос  
Правая рука и кисть: вид с латеральной и медиальной стороны  
Кисть: вид с тыльной стороны и со стороны ладони  
Область груди и подмышки  
Область бедер: женщины и мужчины  
Ноги и стопы: вид с медиальной стороны; стопа с тыльной стороны и со стороны подошвы

## 2

### Костная система

Скелет женщины и мужчины: вид спереди  
Скелет: вид сбоку и сзади  
Позвоночник  
Шейные и поясничные позвонки: вид сзади  
Череп: вид с разных сторон  
Передняя часть черепа и шейный позвонок в разрезе: вид сзади  
Ключица: вид сверху и снизу  
Подъязычная кость: вид с разных сторон  
Лопатка: вид спереди и сзади  
Кости грудной клетки  
Левая безымянная кость: вид спереди и сзади  
Локоть: вид спереди и сзади  
Кисти: вид с тыльной стороны и со стороны ладони  
Колени: вид спереди и сзади  
Стопы: вид с тыльной стороны и со стороны подошвы  
Строение кости

## 3

### Суставы и связки

Позвоночник  
Височно-нижнечелюстной сустав и подъязычная кость  
Височно-нижнечелюстной сустав  
Черепно-шейные суставы и связки  
Грудино-ключичный и плечевой суставы  
Локоть: вид спереди и с латеральной стороны  
Кисть и запястье: вид с тыльной стороны и со стороны ладони  
Палец: вид с медиальной стороны  
Поясничный отдел позвоночника  
Связки таза  
Связки тазобедренного сустава  
Таз: вид сверху и сзади  
Связки колена: вид спереди и сзади  
Правая стопа: вид с разных сторон

6

## 4

### Места прикрепления мышц

Голова и туловище: вид спереди и сзади  
Рука: вид спереди и сзади  
Ключица: вид сверху и снизу  
Кисть: вид с тыльной стороны и со стороны ладони  
Нога и стопа: вид спереди и сзади  
Стопа: вид с тыльной стороны и со стороны подошвы  
Основание черепа  
Подъязычная кость: вид сверху

44

## 5

### Мышечная система

Поверхностные мышцы (слои I, IA и II): вид с разных сторон  
Глубокие мышцы (слои II, III, IV, V, VI, VII): вид с разных сторон  
Мышцы головы  
Мышцы глаза – наружные мышцы глаза: вид с разных сторон  
Глубокие мышцы шеи: вид сбоку  
Дыхательные мышцы  
Компоненты кисти: вид с тыльной стороны  
Компоненты пальца: поперечное сечение  
Мышцы руки и кисти: вид с разных сторон  
Кисть со стороны ладони: слои I, II, III, IV, V  
Кисть с тыльной стороны: слои I, II, III  
Кисть с медиальной стороны и латеральной  
Поверхностные мышцы ноги и стопы: вид с разных сторон  
Стопа с тыльной стороны: слои I, II, III  
Стопа с подошвенной стороны: слои I, II, III, IV, V  
Стопа с латеральной стороны и медиальной стороны  
Микроструктура мышцы: собственный разгибатель указательного пальца

54

15

## 6

### Нервная система

Нервная система: вид спереди и сзади  
Иннервация кожи – распределение дерматом и периферических нервов: вид спереди и сзади  
Шейно-плечевое сплетение: вид сзади  
Пояснично-крестцовое сплетение: вид сзади  
Спинальный мозг  
Седалищный нерв  
Тройничный нерв  
Нервы лица и головы  
Строение нерва

94

32

## 7

### Головной мозг

Расположение головного мозга  
Головной мозг: вид с разных сторон  
Головной мозг: фронтальное сечение  
Головной мозг: горизонтальное сечение  
Головной мозг: желудочки мозга  
Головной мозг: артерии

104

## 8

### Органы чувств

Голова: глаза, уши, нос и рот  
Зрение  
Слух  
Полукружные каналы и протоки  
Обоняние  
Вкус  
Осязание

## 9

### Пищеварительная система

Пищеварительная система: вид спереди и сзади  
Рот и слюнные железы  
Язык  
Желудок  
Желчь и проток поджелудочной железы  
Тонкий кишечник (схематичное изображение)  
Толстый кишечник  
Илеоцекальный сфинктер и аппендикс  
Прямая кишка

## 10

### Дыхательная система

Дыхательная система: вид спереди и сзади  
Полость рта и полость носа  
Носовая перегородка  
Околоносовые пазухи  
Гортань  
Бронхиальное дерево  
Дыхательные мышцы  
Кластер альвеол  
Насыщение кластера альвеол кислородом

## 11

### Система кровообращения

Система кровообращения: вид спереди и сзади  
Венозная и артериальная система  
Голова и шея (схематичное изображение)  
Череп и артерии  
Артерии головного мозга и виллизиев круг: вид снизу  
Виллизиев круг  
Головной мозг и шея  
Круги кровообращения  
Воротная вена печени  
Кровеносные сосуды

## 12

113

### Сердце

Сердце: вид спереди, сзади  
Коронарные артерии и вены сердца  
Циркуляция крови  
Нервы и артерии  
Сердце в фазе диастолы  
Сердце в фазе систолы  
Начало и завершение диастолы  
Начало и завершение систолы

146

## 13

119

### Лимфатическая система

Лимфатическая система  
Голова и шея  
Рука, подмышка и грудная клетка  
Сердце и легкие  
Грудной лимфатический проток  
Глубокие лимфоузлы живота и паха  
Желудок и поджелудочная железа  
Толстый кишечник  
Лимфатические узлы и сосуды

155

## 14

128

### Мочеполовая система

Мужская мочеполовая система: вид спереди и сбоку  
Мужская мочевыводящая система: вид спереди  
Женская мочеполовая система: вид спереди и сбоку  
Правая почка  
Почечное (мальпигиево) тельце  
Нефрон

163

## 15

135

### Репродуктивная система

Мужская репродуктивная система  
Женская репродуктивная система  
Стадии развития сперматозоидов и яйцеклеток  
Маточный цикл  
Кровообращение плода  
Нормально доношенный плод: перед родами и во время родов  
Половой акт

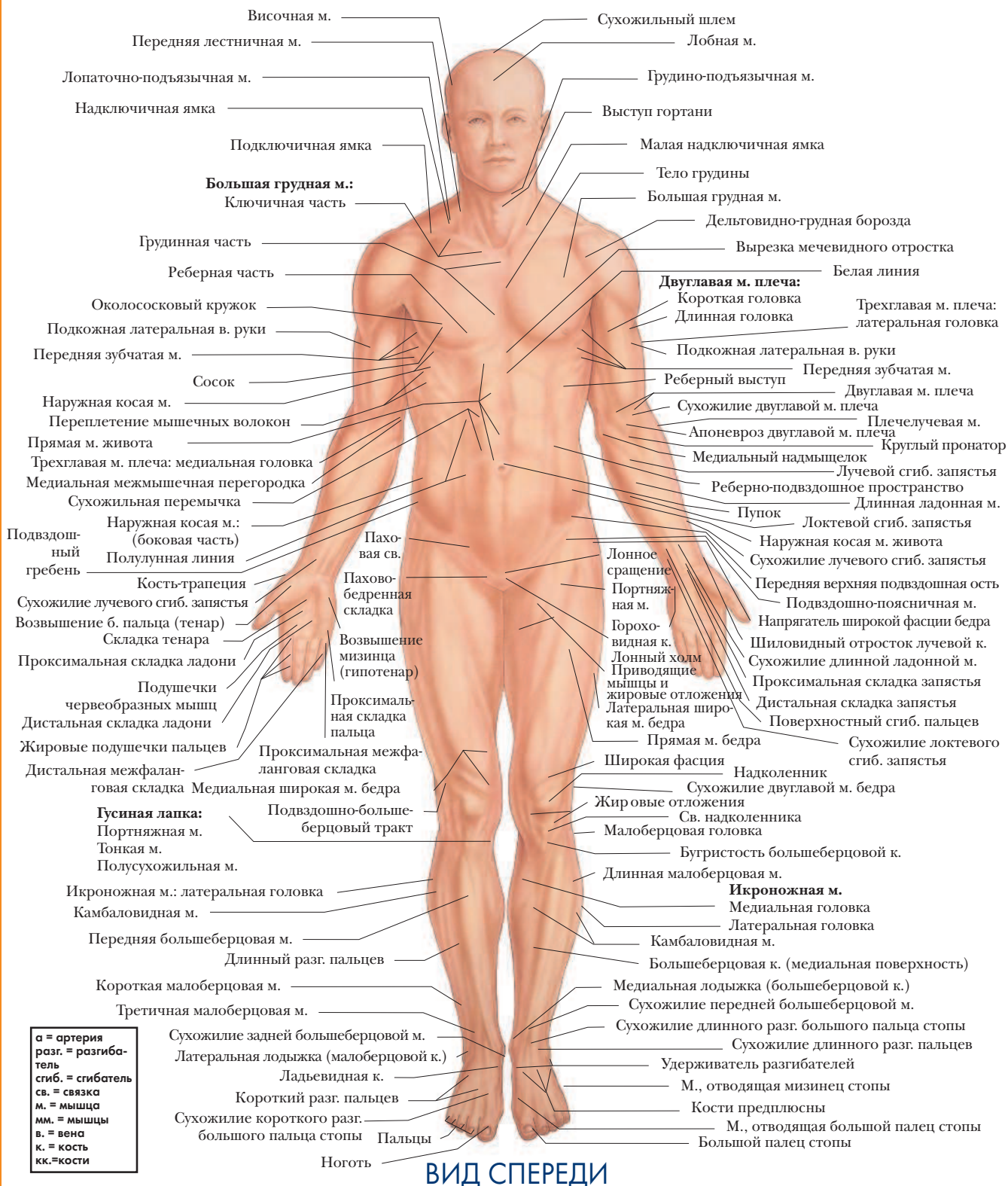
171

### Предметный указатель

180

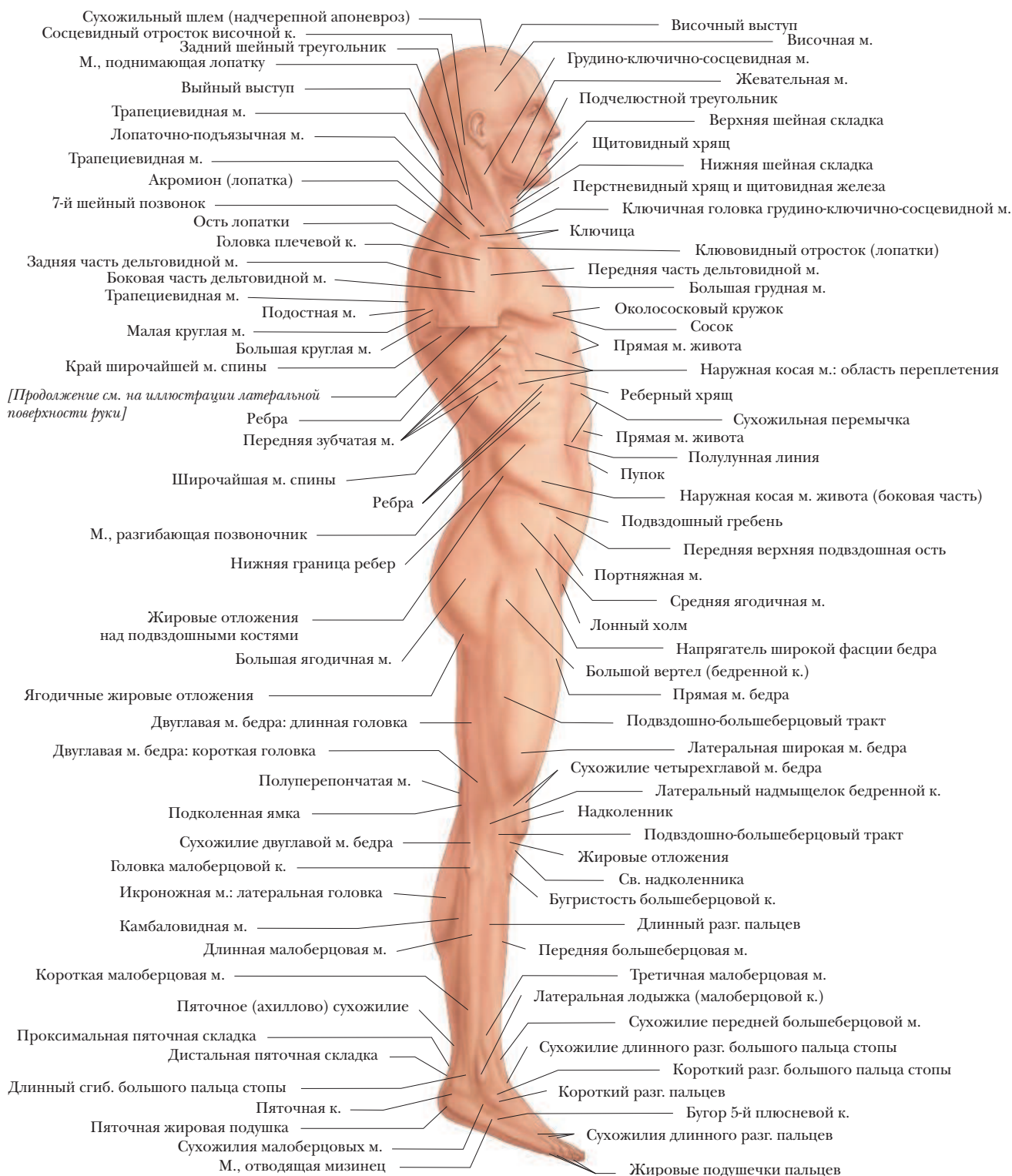# ПЛАСТИЧЕСКАЯ АНАТОМИЯ

## ЧЕЛОВЕЧЕСКОЕ ТЕЛО



# ПЛАСТИЧЕСКАЯ АНАТОМИЯ

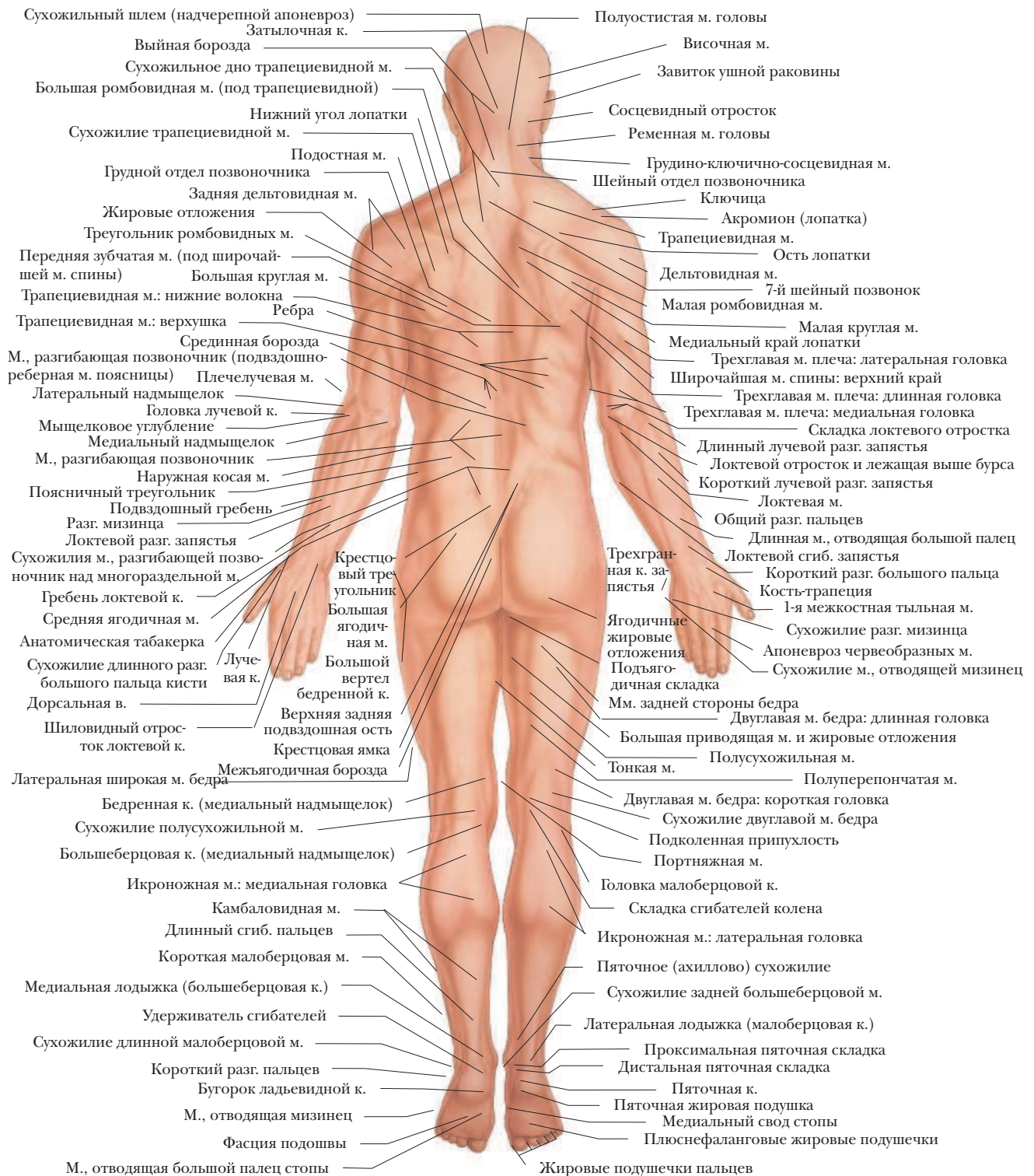
## ЧЕЛОВЕЧЕСКОЕ ТЕЛО



ВИД СБОКУ

# ПЛАСТИЧЕСКАЯ АНАТОМИЯ

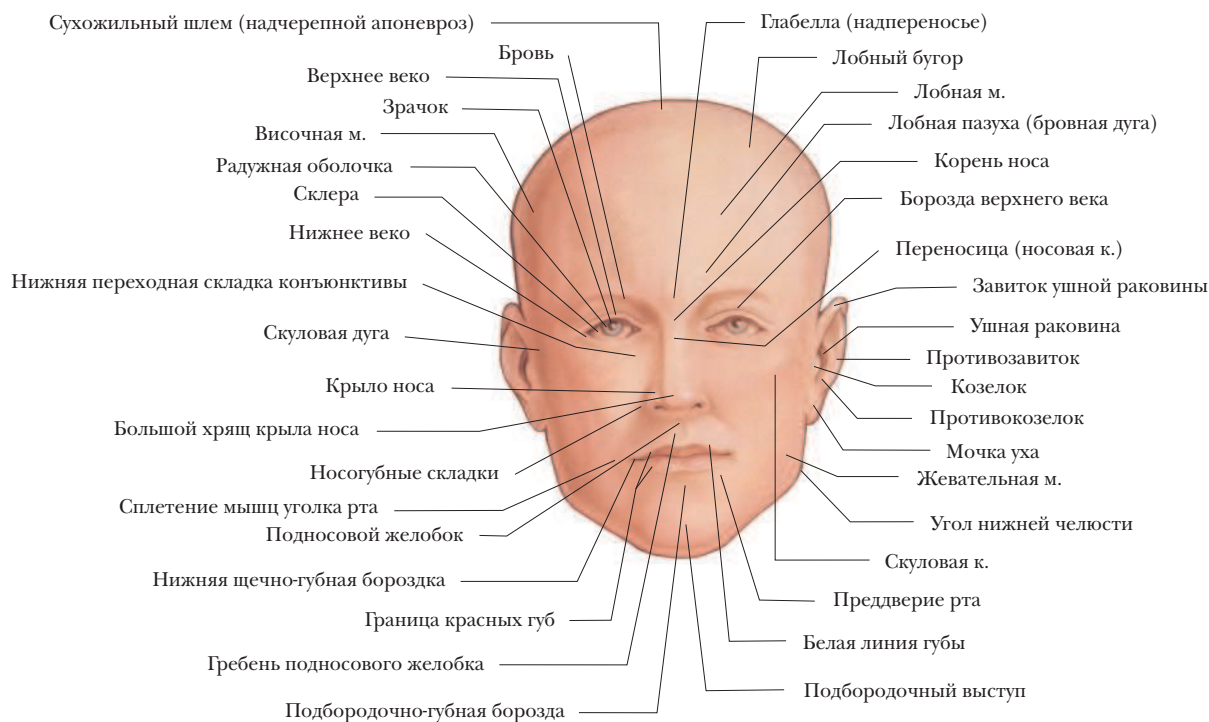
## ЧЕЛОВЕЧЕСКОЕ ТЕЛО



ВИД СЗАДИ

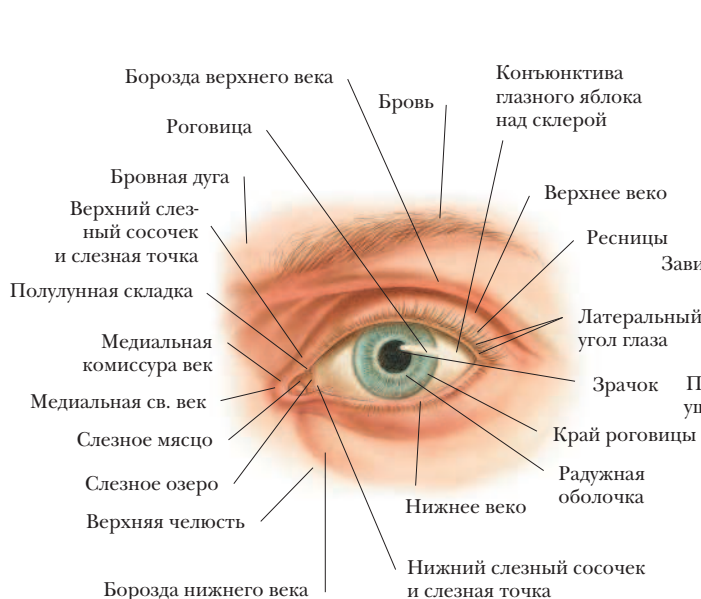# ПЛАСТИЧЕСКАЯ АНАТОМИЯ

## ГОЛОВА

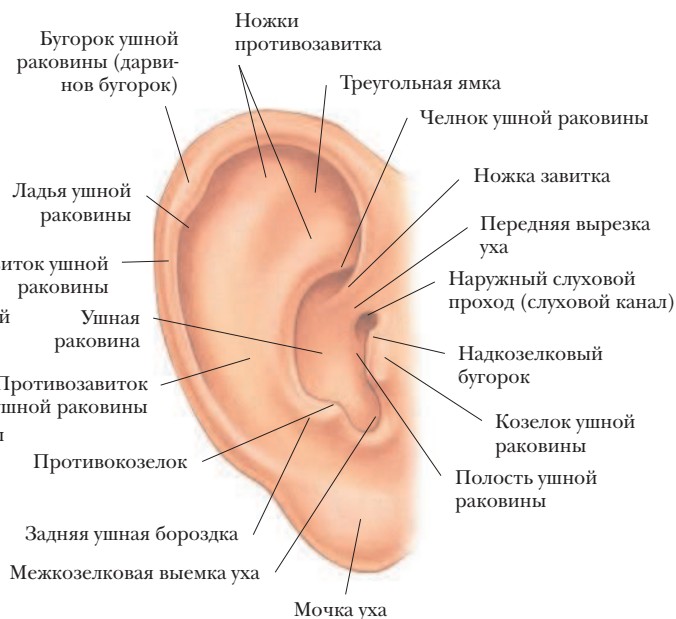

## ВИД СПЕРЕДИ

## ГЛАЗ



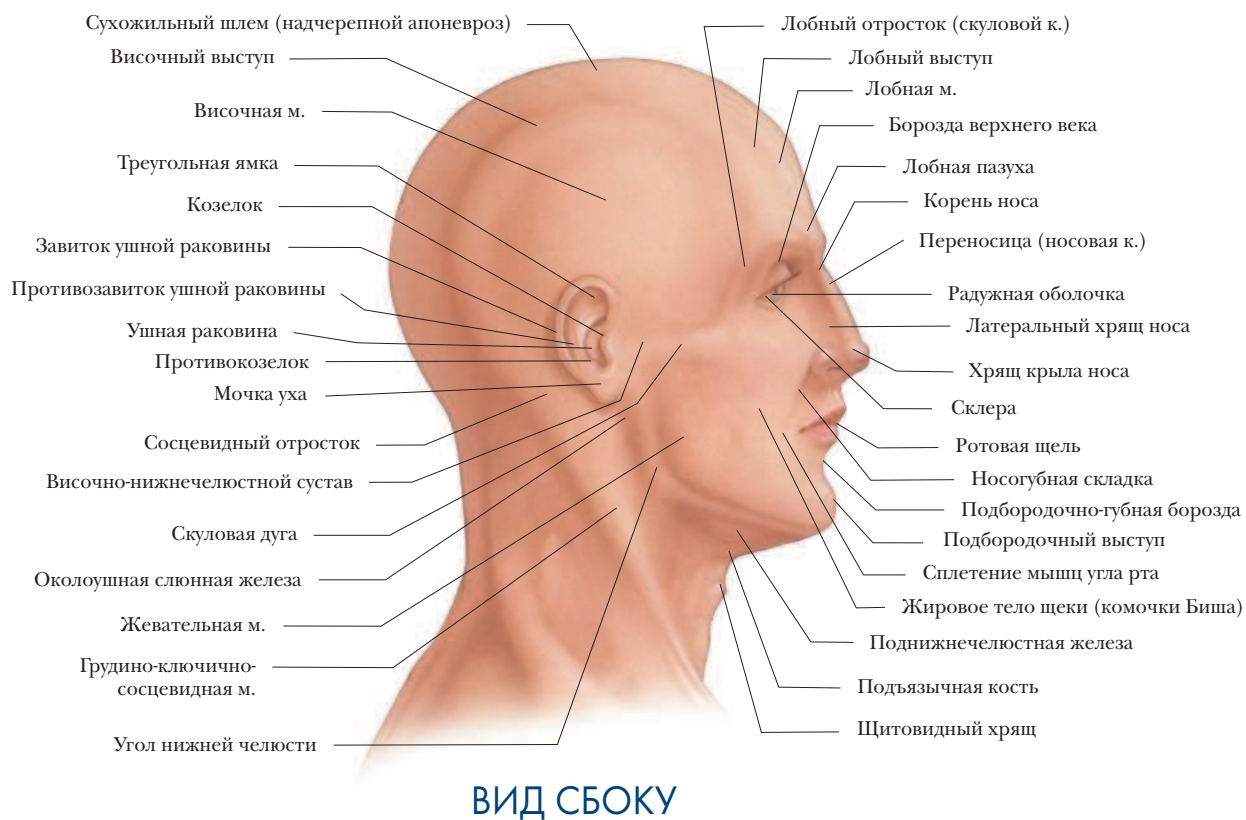
## УХО



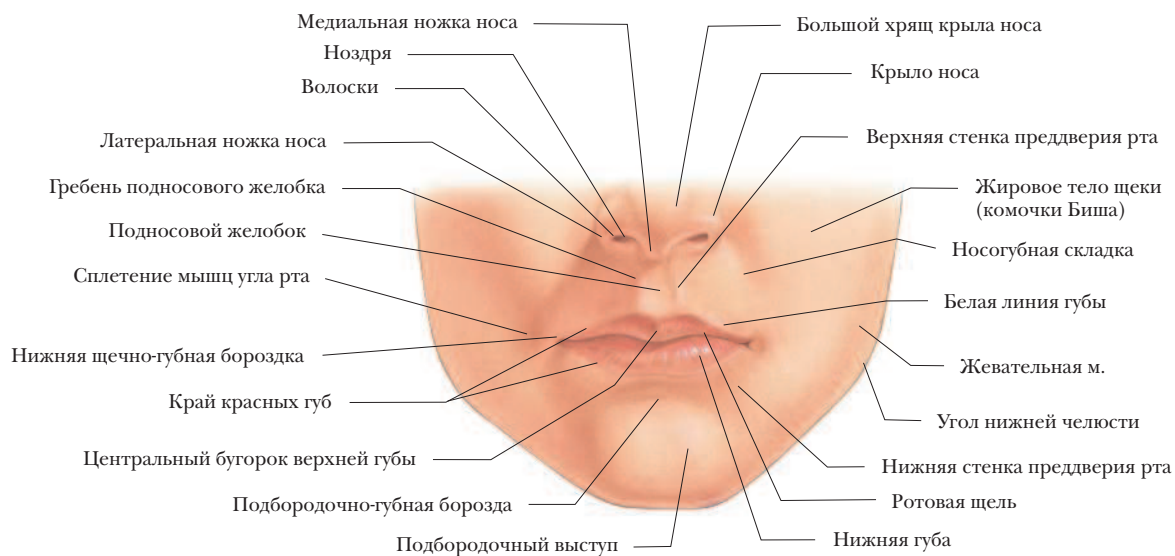


# ПЛАСТИЧЕСКАЯ АНАТОМИЯ

## ГОЛОВА

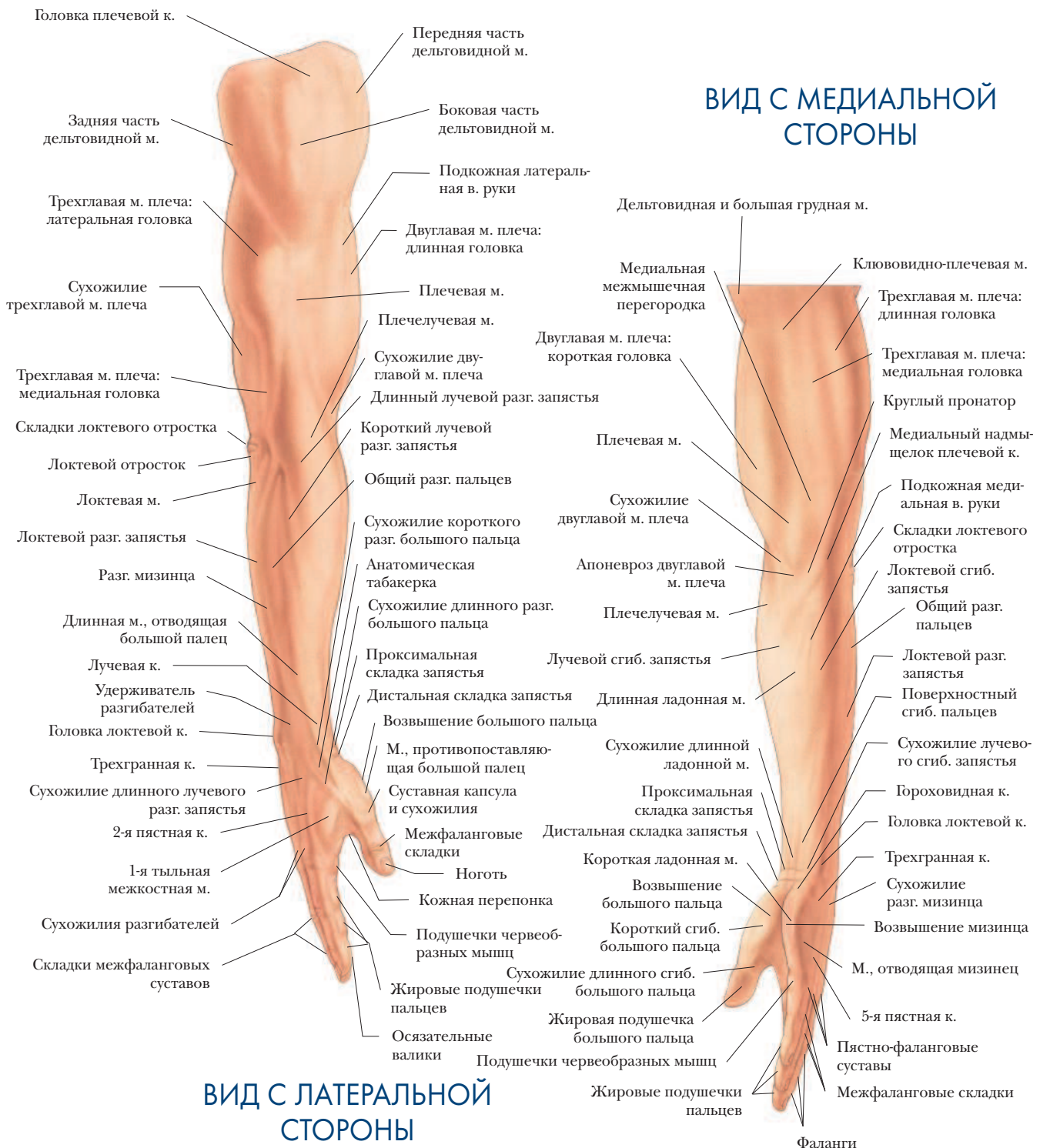


## РОТ И НОС



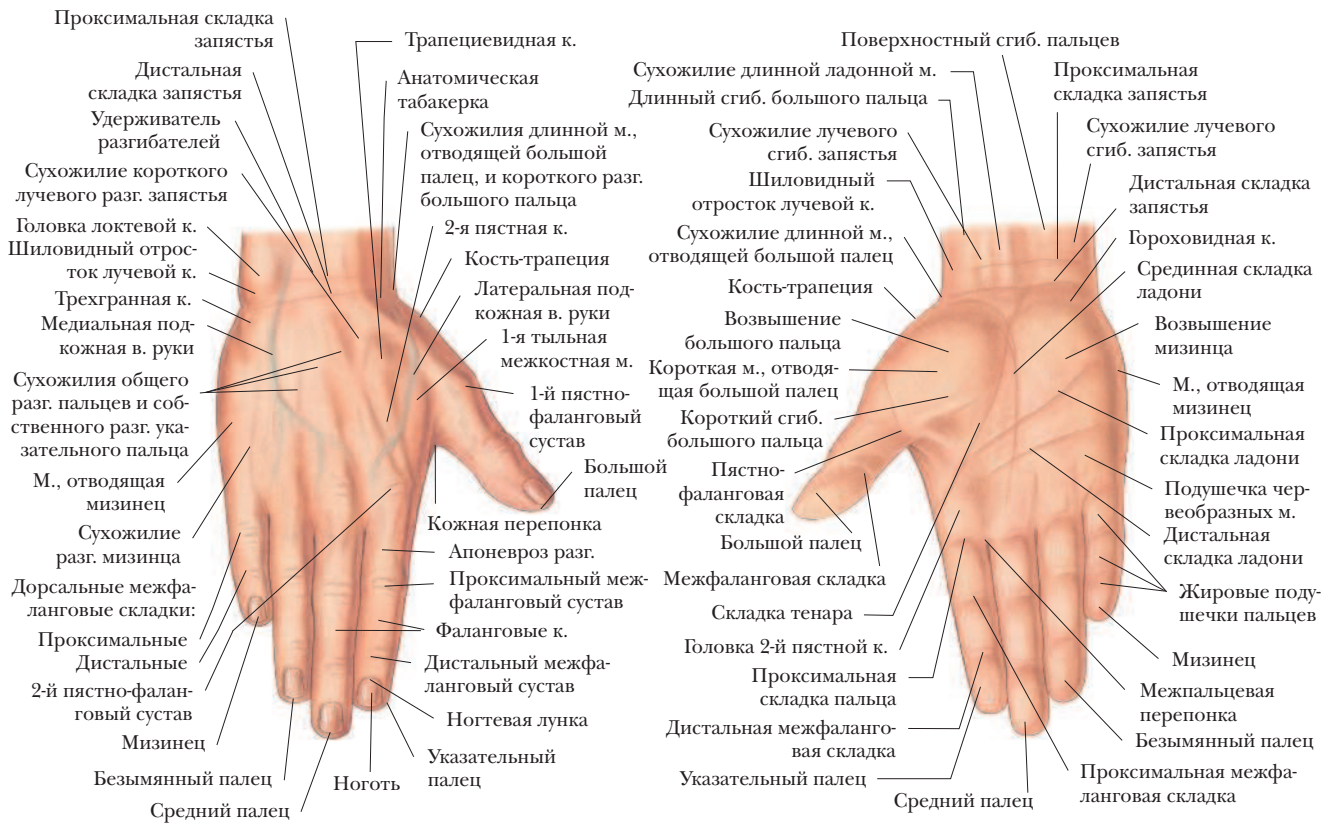# ПЛАСТИЧЕСКАЯ АНАТОМИЯ

## ПРАВАЯ РУКА И КИСТЬ

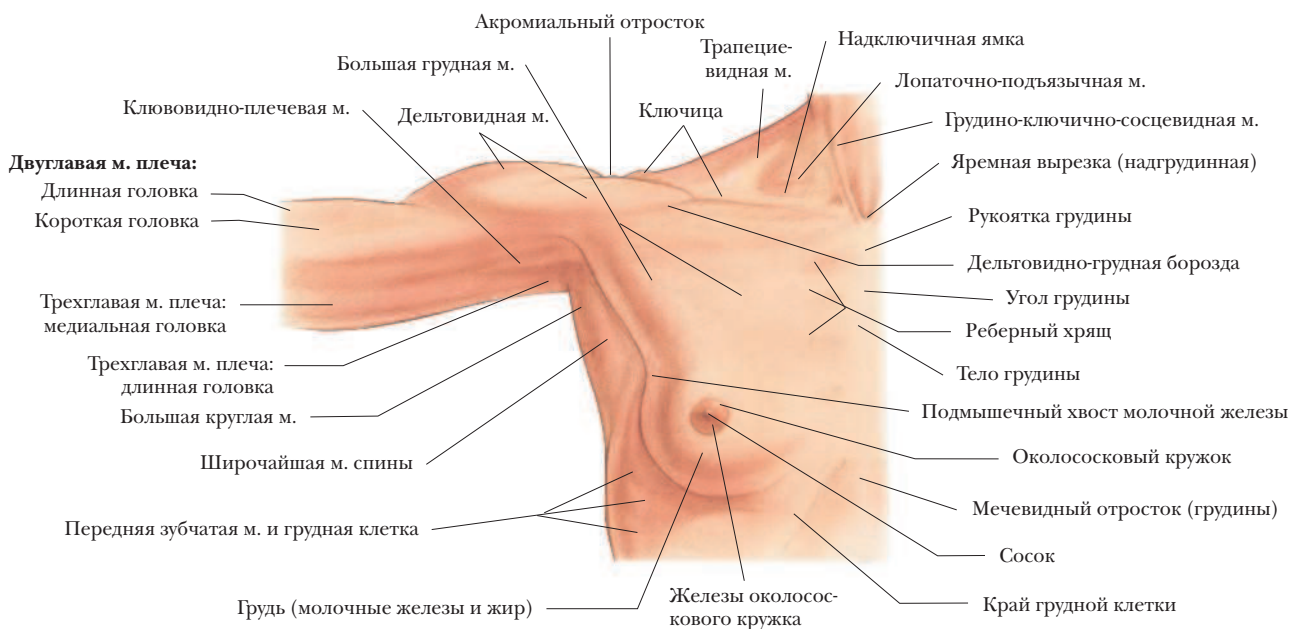


# ПЛАСТИЧЕСКАЯ АНАТОМИЯ

## КИСТЬ



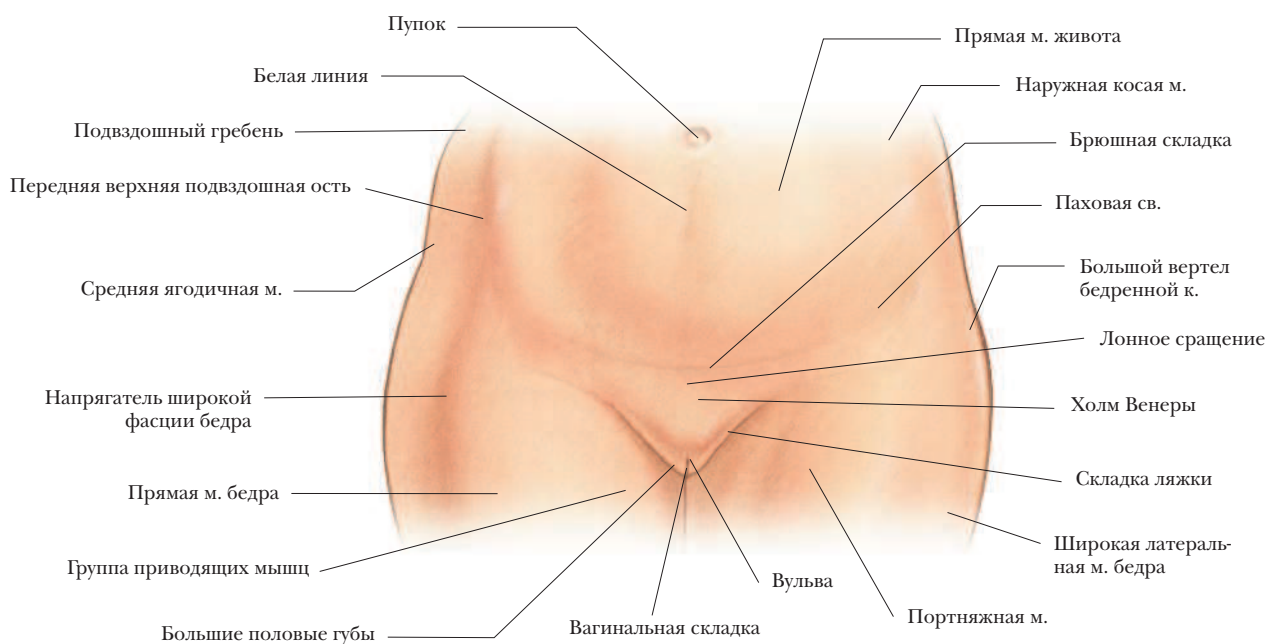
## ОБЛАСТЬ ГРУДИ И ПОДМЫШКИ



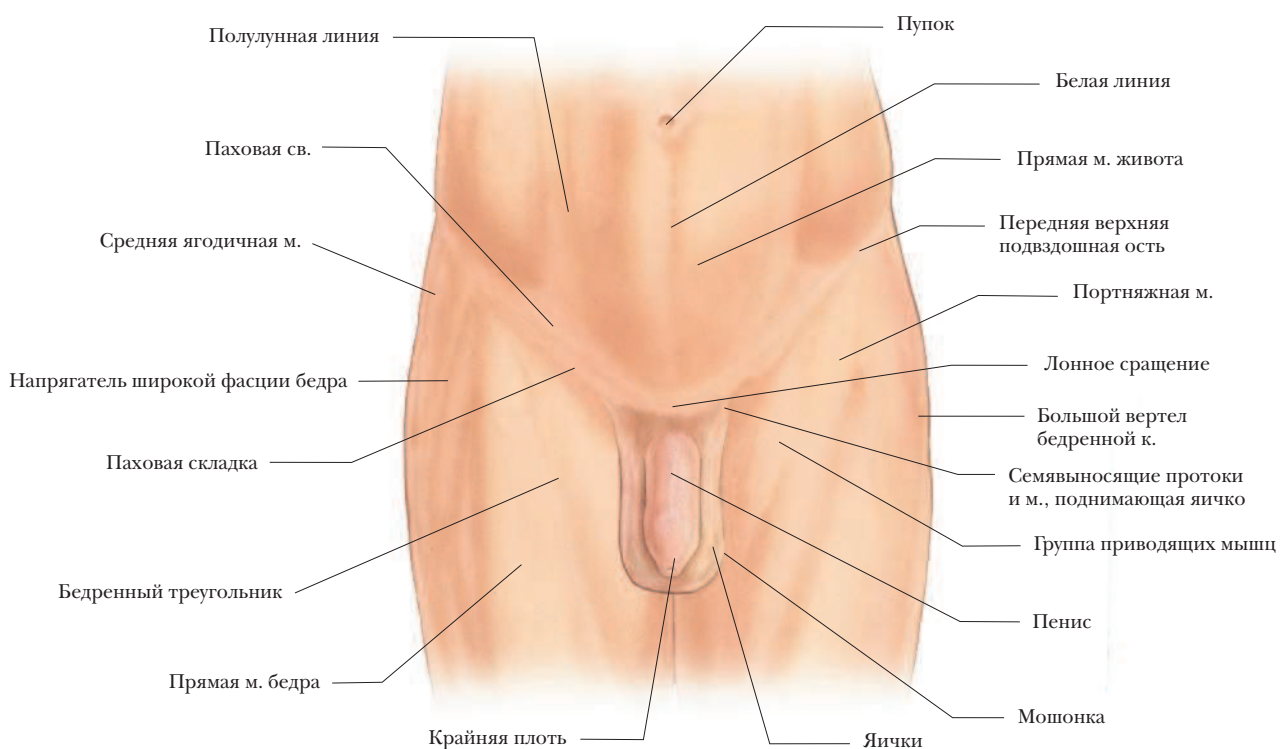
# ПЛАСТИЧЕСКАЯ АНАТОМИЯ

## ОБЛАСТЬ БЕДЕР

### ЖЕНЩИНЫ



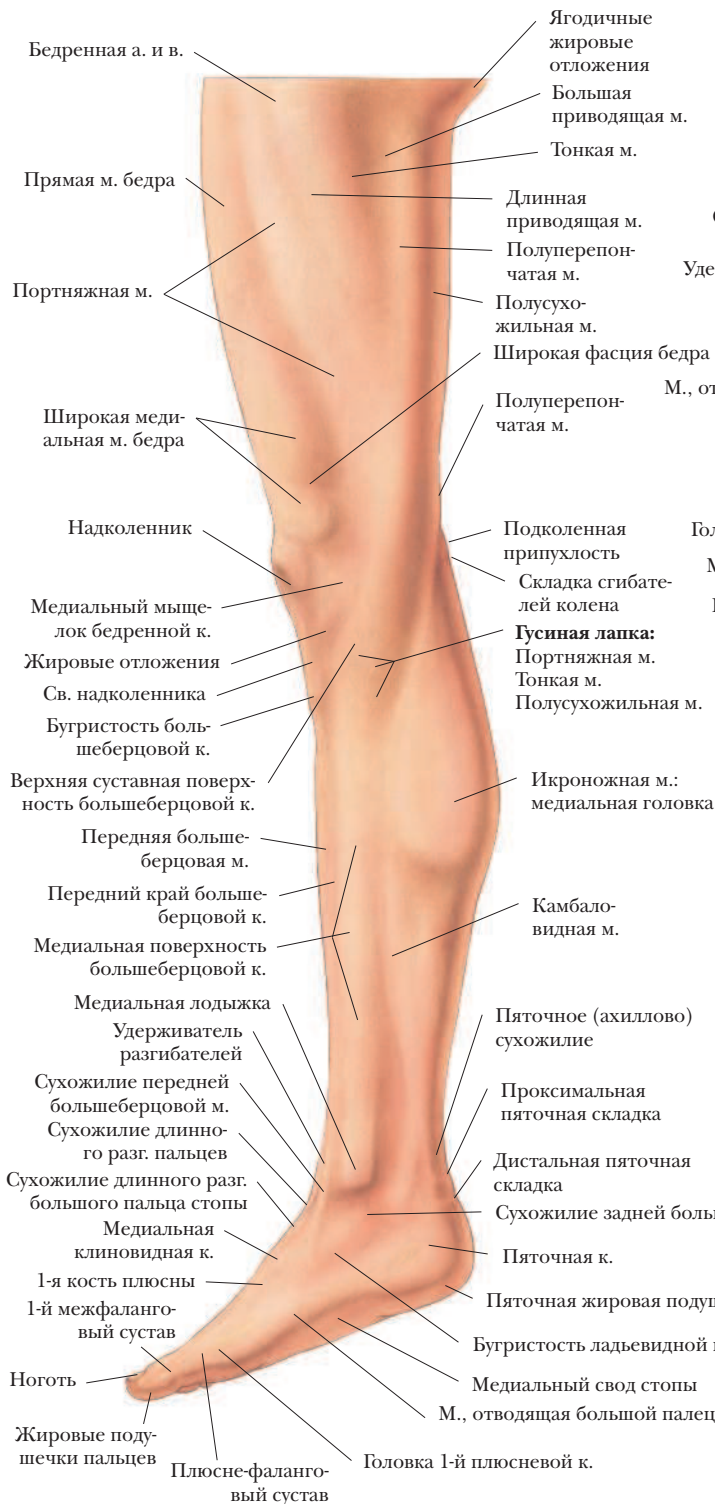### МУЖЧИНЫ



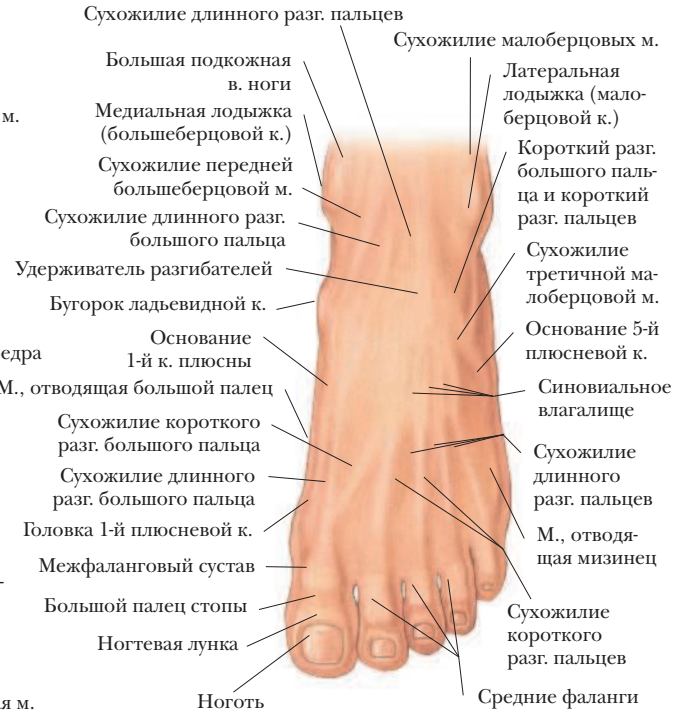# ПЛАСТИЧЕСКАЯ АНАТОМИЯ

## НОГИ И СТОПЫ

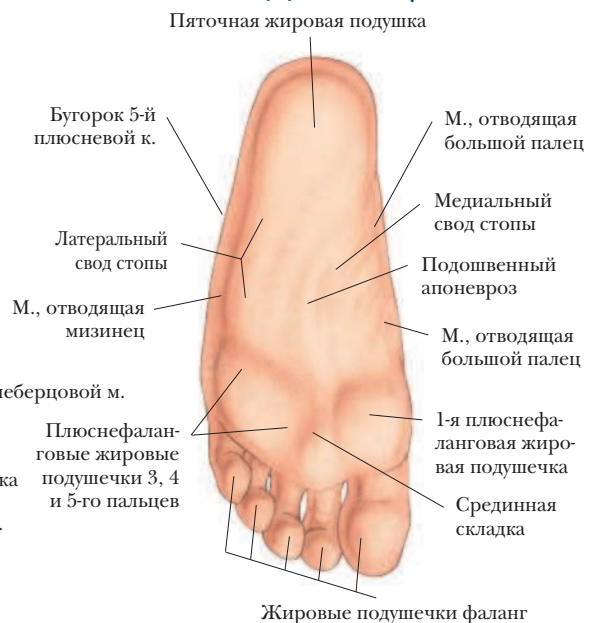### НОГА (ВИД С МЕДИАЛЬНОЙ СТОРОНЫ)



### СТОПА (ВИД С ТЫЛЬНОЙ СТОРОНЫ)

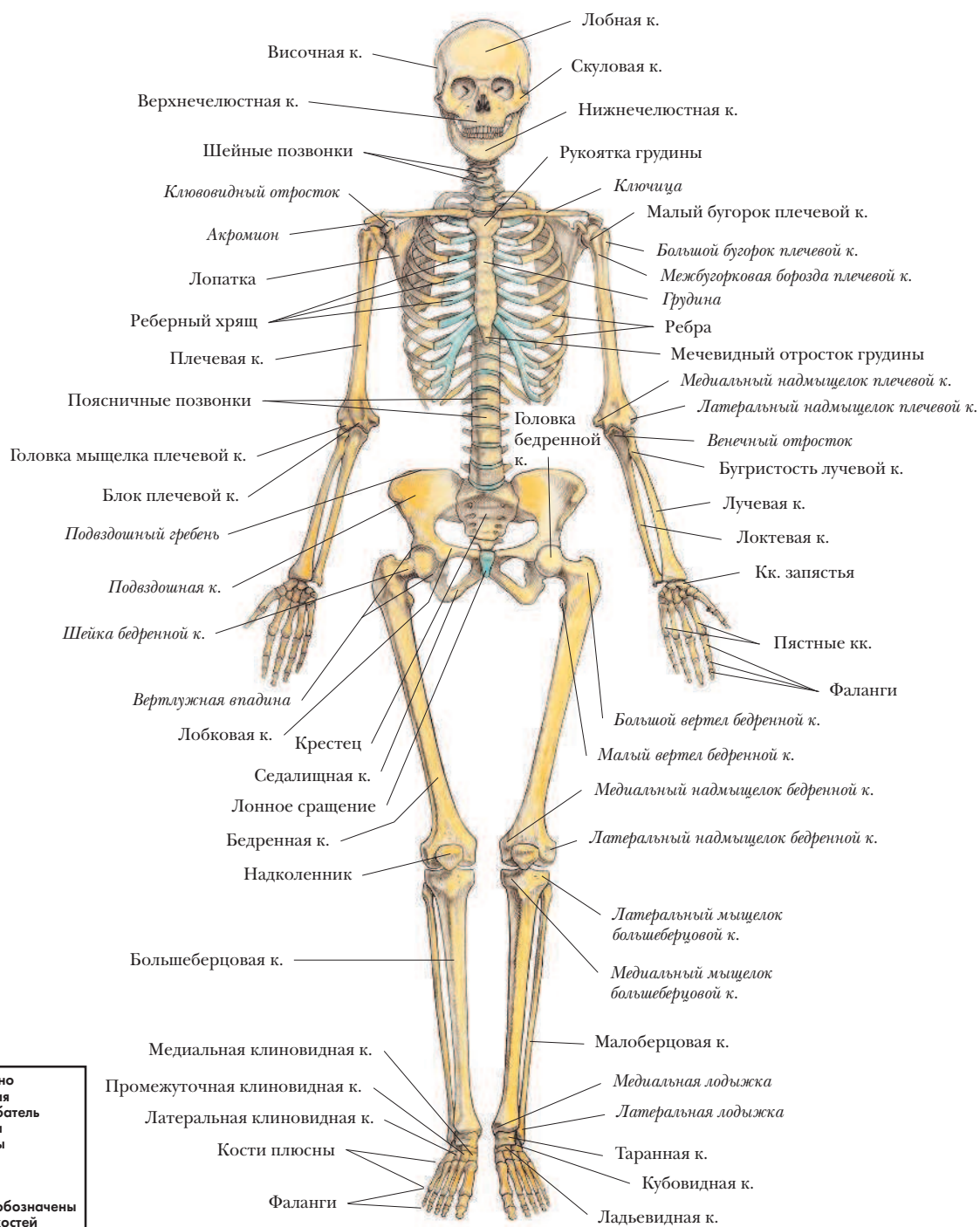


### СТОПА (ВИД СО СТОРОНЫ ПОДОШВЫ)



# КОСТНАЯ СИСТЕМА

## СКЕЛЕТ ЖЕНЩИНЫ ВИД СПЕРЕДИ



\*\* = срезано  
а. = артерия  
сгиб. = сгибатель  
м. = мышца  
мм. = мышцы  
в. = вена  
к. = кость  
кк. = кости  
курсивом обозначены  
элементы костей