

ВВЕДЕНИЕ

«Главнейшие и существенные задачи практической медицины — предупреждение болезни, лечение болезни развившейся и, наконец, облегчение страданий больного человека», — говорит во вступлении к «Курсу клиники внутренних болезней» крупнейший отечественный врач и ученый — С.П. Боткин. При решении задач практической медицины необходимо исходить из научного представления о сущности болезни.

Болезнь — это реакция организма на изменившиеся условия среды, проявляющаяся в нарушении жизненных функций, нарушении конкретных форм его приспособляемости, возникающих под влиянием разнообразных причин. Болезнь вызывают не только явно вредоносные воздействия среды: физические, химические, микробные и иные, но — при измененной реакции организма больного — и обычные физиологические раздражители; последние имеют место при бронхиальной астме, аллергии и т. д. Именно взаимодействие среды и организма с его меняющейся реакцией и должно всегда учитываться при суждении о происхождении любой болезни. В структуре различных признаков болезни чрезвычайно важно учитывать как собственно патологические последствия, так и защитно-приспособительные явления, осуществляемые в значительной степени рефлекторными механизмами.

В результате воздействия среды при определенных условиях могут изменяться в патологическом направлении и наследственные свойства организма, несмотря на значительную устойчивость наследственности. Корифеи отечественной медицины основывались на положении, что наследственность в конечном итоге есть продукт воздействия среды в предшествующих поколениях. По И.М. Сеченову, «наследственность — способность передавать потомству видоизменения, приобретенные в течение индивидуальной жизни».

Патологическая наследственность не предопределяет неизбежного развития болезни; она выявляется по реакциям организма в определенных условиях и, следовательно, связана с этими условиями. Особенно важно, что наследственность можно целенаправленно изменять. Среда оказывает влияние на возникновение болезней, как и вообще на жизнедеятельность высших организмов — методов воздействия на организм через нервную систему.

Отечественная медицина развивалась на основе строго научных концепций. Известен ряд крупнейших отечественных ученых, которые внесли богатый вклад в учение о внутренних болезнях и положили начало самобытному направлению отечественной науки с правильным взглядом на развитие заболеваний под влиянием условий среды и на значение профилактической медицины.

Основоположником медицины в России явился первый профессор медицины Московского университета — Семен Герасимович Зыбелин (1735—1802), убежденно отстаивавший значение гигиенического режима с первых лет жизни, трудовых процессов, положительных эмоций как лучшего профилактического мероприятия.

Основателем русской клинической науки в первой трети XIX в. был представитель московской школы Матвей Яковлевич Мудров (1776—1831); в своей научной, практической и общественной деятельности он указал путь другим деятелям отечественной медицины. Он утверждал, что «познание болезни есть половина лечения», т. е. что основу клинической ме-

дицины составляют научные данные о существовании болезни, что «во врачебном искусстве нет врачей, окончивших свою науку».

М.Я. Мудров рассматривал болезнь с точки зрения целостной личности. «Зная взаимные друг на друга действия души и тела, долгом считаю заметить, — учил М.Я. Мудров, — что есть и душевные лекарства, кои врачуют тело». Он всегда стремился удалить больного «от забот домашних и печалей житейских, кои сами по себе суть болезни».

М.Я. Мудров выработал свое клиническое мышление, основанное на индивидуальном подходе к диагнозу, прогнозу, лечению данного больного, и никогда не рассматривал болезнь как понятие отвлеченное. Глубокий смысл сохраняют и на сегодняшний день следующие слова М.Я. Мудрова: «Не должно лечить болезнь по одному только ее имени, а должно лечить самого больного, его состав, его органы, его силы». Он считал необходимым систематическое, всестороннее и целеустремленное исследование больного, где должное место занимают анамнез и объективное исследование. М.Я. Мудров учил «после подробного опроса исследовать настоящее положение больного», для чего врачу нужно «пробежать все части тела больного, начиная с головы до ног, взглянуть в лицо его, глаза, лоб, щеки, рот и нос, на коих часто, как на картине, печатлеется и живописуется образ болезни, внимать звуку голоса и силе ответов, видеть и слышать дыхание груди его и вычислять соразмерность биения сердца и жил с дыханием, смотреть и осознать язык как вывеску желудка, уметь осознать живот, видеть и исследовать все извержения, кровь, мокроту, желчь и пр.»... М.Я. Мудров проводил рациональную активную терапию, в которой занимали большое место общий режим и специальные лекарства.

Ему было хорошо известно значение психотерапии и лечения силами природы. Так, об упомянутых выше «душевных лекарствах, кои врачуют тело», он писал: «Сим искусством сообщается больным та твердость духа, которая побеждает телесные болезни, тоску, метание и которая самые болезни иногда покоряет воле больного. Восхищение, радость и уверенность больного бывают полезней самого лекарства».

И далее: «Ты достигнешь до той премудрости, что не будешь здравья полагать в одних только (аптекарских) склянках. Твоя аптека будет вся природа на службу тебе и твоим больным».

На первое место М.Я. Мудров ставил медицину профилактическую. «Взять на свои руки людей здоровых, предохранять их от болезней наследственных, им угрожающих, предписать им надлежащий образ жизни есть честно и для врача покойно, ибо легче предохранить от болезней, нежели лечить их. И в сем состоит первая его (врача) обязанность».

В физическом труде М.Я. Мудров видит решение основной задачи профилактики и лечения. «Первый рецепт здоровья роду человеческому — в поте лица своего снеси хлеб свой».

М.Я. Мудров разрабатывал и специальные противоэпидемические мероприятия, например, в «Кратком наставлении о холере и способах, как предохранить себя от оной»; и в области военной медицины, которой М.Я. Мудров уделял много внимания, им руководят те же профилактические идеи. В торжественном слове «О пользе и предметах военной гигиены» (1808), с которым М.Я. Мудров выступил накануне Отечественной войны 1812 г., он выражает убеждение, что военная медицина должна состоять из четырех частей: а) военной гигиены; б) военной терапии, или армейской клиники; в) военной, или полковой, хирургии; г) полевой фармакопеи.

М.Я. Мудров учил, как предупреждать болезни, особенно свойственные различным родам войск (скорбут — у матросов, геморрой — у кавалеристов и т. д.). «Задачи полковых врачей не столько лечить болезни, сколько предупреждать их, а наиболее — учить солдат беречь свое здоровье».

Григорий Антонович Захарьин (1829–1897), знаменитый русский ученый, снискал себе славу блестящего клинициста, диагноста и терапевта. Им написаны широко известные «Клинические лекции», в которых он проводит индивидуальный разбор больного по оригинальной схеме обследования, позволявшей путем тщательного опроса устанавливать развитие болезни, вероятные причины ее, функциональное состояние органов и назначать нужный режим, лекарства и другие лечебные мероприятия. Г.А. Захарьин уделял большое внимание патологии целостного организма с его нервно-эндокринными регуляциями. Ему принадлежит описание зон кожной гиперестезии при заболеваниях внутренних органов (так называемые зоны Захарьина — Геда), оригинальные теории об ангионевротической природе геморроя, о роли эндокринных нарушений в происхождении хлороза. Г.А. Захарьин учил, целеустремленно идя к диагнозу, избегать поверхностного и беспорядочного, а также излишне подробного исследования, подчеркивая, что не все то, что представляет интерес для семиотики, нужно для диагностики.

Основоположником петербургской школы терапевтов был профессор Военно-медицинской академии Сергей Петрович Боткин (1832–1889), крупнейший отечественный ученый-клиницист, научное наследие которого до сих пор имеет огромное значение. Все вопросы клиники С.П. Боткин решал на высоком теоретическом уровне «приемами естествоиспытателя», будучи убежден, что «практическая медицина должна быть поставлена в ряд естественных наук» и что «значение врачебного искусства будет уменьшаться по мере увеличения точности и положительности наших сведений». С.П. Боткин хорошо видел недостатки западноевропейской «госпитальной», т. е. чисто эмпирической, медицины. В прогрессивном представлении С.П. Боткина понятие о болезни неразрывно связывается с ее причиной, которая всегда обуславливается только внешней средой.

Благодаря правильным широким взглядам С.П. Боткина на сущность болезни ему ясны были отрицательные стороны переживавшегося в то время медицинской наукой периода увлечения микробами, «из-за которых начинают забывать не только клинику, но и патологическую анатомию тканей, забывают значение реакции организма на микробы». Через всю научную деятельность С.П. Боткина в его лекциях красной нитью проходит борьба за научную гипотезу, органически связанную с клинической практикой. Он увлекательно и строго логично раскрывает патогенез болезни, патогенез отдельных ее симптомов. Многие концепции С.П. Боткина опережали взгляды современников и только в настоящее время стали доступны правильной оценке, свидетельствуя о гениальных предвидениях С.П. Боткина. Мнение о руководящем для врача значении физиологии четко высказывалось русскими учеными и ранее. Однако только С.П. Боткин открыл физиологическому эксперименту широкую дорогу в клинику. В лаборатории, организованной С.П. Боткиным при клинике, работал первые годы великий русский физиолог И.П. Павлов, на научную деятельность которого С.П. Боткин оказал большое влияние.

На важность изучения функционального состояния органов для клиники С.П. Боткин указывал неоднократно, подчеркивая несоответствие между патолого-анатомическими изменениями и степенью функциональных нарушений — например, при болезнях сердца. С.П. Боткин был врачом-рационалистом. Он дал медицине строго научную основу, возглавив функциональное, физиологическое направление и проводя в клинике чрезвычайно широко идеи «невризма» (боткинско-павловское направление русской медицины).

С.П. Боткин учил, что необходимо проводить углубленное исследование больного в клинике со строго индивидуальным подходом, диагностировать и лечить не болезнь, а больного. Большое значение он придавал объективному методу, с которого часто и рекомендовал начинать исследование больного. В то же время он детальнейшим образом знакомился с субъективной картиной болезни, умея мастерски использовать для диагноза тонкие ощущения больного со стороны внутренних органов. Тщательное изучение клиники позволило С.П. Боткину еще в дорентгеновский период при слабо развитой лабораторной технике ставить диагноз туберкулезного прикорневого сморщивания легкого с параличом возвратного нерва, диагноз малых аневризм аорты, тромбоза воротной вены и т. д.

На основе клинического анализа и гениальных обобщений С.П. Боткин пришел к убеждению о значении инфекции в развитии желчно-каменной болезни и о том, что так называемая катаральная желтуха (болезнь Боткина) представляет собой специфическую общую инфекционную болезнь, при которой поражение печени, желудочно-кишечного тракта, селезенки, почек есть следствие этой общей инфекции, а не местного кишечного процесса. С.П. Боткин чрезвычайно расширил изучение клиники инфекционных болезней, проведя глубоко научный разбор поражения нервной системы, систем кровообращения и кроветворения при крупозной пневмонии, тифах и указав новые пути научного патогенетического лечения инфекционных болезней.

Лечение внутренних болезней С.П. Боткин обогатил рядом новых средств, в значительной степени заимствованных из народной медицины, предварительно подвергнув их глубокому экспериментальному фармакологическому исследованию в лаборатории клиники. Именно в клинике С.П. Боткина ландыш, горицвет стали достоянием научной терапии; в той же клинике В.А. Манассеин, учеником С.П. Боткина, были открыты еще в 1871 г. противомикробные свойства зеленого кистевика, известного теперь всему миру под названием пенициллина. Таковы целеустремленные научные достижения С.П. Боткина и его школы в области лекарственной терапии.

Идеи боткинского учения внедрялись в отечественную медицину учеником С.П. Боткина В.А. Манассеиным (1841–1901), талантливым разносторонним клиницистом, придерживавшимся физиологического направления (работы о голодании, лихорадке и многие др.). Особенно созвучна интересам современной клиники монография В.А. Манассеина об этиологии и терапевтическом значении психических явлений, в которой он убедительно показывает на ярких примерах, что «между психической и растительной жизнью организма существует теснейшая связь и всякое изменение в остальных органах тела отражается непременно и на мозговой деятельности» и что, с другой стороны, ни одна мысль, «ни одно ощущение, ни одно чувство не могут явиться без того, чтобы не отразиться на различных частях животного организма».

Передовым ученым-клиницистом являлся и представитель московской школы Алексей Александрович Остроумов (1844–1908), ученик Г.А. Захарьина, продолжавший разработку экспериментально-физиологического направления С.П. Боткина и придавший ему оригинальный клинко-биологический уклон. Экспериментальные исследования А.А. Остроумова по иннервации сосудов, механизму образования тонов сердца и другие вошли в сокровищницу мировой физиологической науки. Наиболее интересная сторона его клинической деятельности — это функциональные методы исследования, изучение компенсации нарушенной функции органов. В то же время А.А. Остроумов возражал против безоговорочного переноса в клинику данных экспериментальной физиологии.

Хорошо известны блестящие клинические лекции А.А. Остроумова, в которых он уделял особенно много места принципам нервизма. При исследовании больного остроумовская клиника уделяла много внимания личному и семейному анамнезу, стремясь подкрепить общую идею А.А. Остроумова — естественную историю развития семейной патологии вследствие резко изменившихся условий внешней среды, к которым организм не может надлежащим образом приспособиться. В учении А.А. Остроумова правильна концепция о связи болезни со средой и о возможности наследования приобретенных признаков.

Современная медицинская наука неразрывно связана с достижениями медицины прошлых лет, представляя в то же время коренные отличия. Теоретической основой современной медицины и ее профилактического направления являются не только естественные науки, но и учение о взаимосвязи социальных, психологических и биологических факторов, определяющих здоровье человека.

При постановке диагноза нужно учитывать не только основные жалобы, основную болезнь, но и все другие отклонения от нормы, выявленные у данного больного наряду с указаниями на функциональные нарушения, степень компенсации процесса и т. д. Такой развернутый уточненный диагноз составляет основу предсказания течения болезни и лечения каждого больного. Систематическое изучение больного начинается с расспроса о жалобах и о развитии болезни, а также о всех предшествующих заболеваниях и условиях жизни больного. Тщательно собранный анамнез имеет особенно большое значение с точки зрения современной медицины, поскольку всякое воздействие на организм в прошлом не проходит бесследно для нервной системы, для высшей нервной деятельности и, следовательно, может определять течение дальнейших заболеваний, возникающих без явной связи с заболеваниями в прошлом. Данные специальных диагностических исследований (химических, микробиологических, рентгенологических, электрокардиографических и т. д.) имеют при постановке диагноза только подсобное значение, подчиненное общему клиническому изучению больного.

При лечении больного режимом в сочетании с лекарственными и другими методами, так же как и при определении трудоспособности, следует учитывать особенности типа высшей нервной деятельности больного, хотя клиника еще не располагает достаточно простыми и точными методами индивидуальной типологической характеристики.

Профилактика должна основываться на знаниях природы заболевания и возможности целенаправленного изменения

как условий среды, так и индивидуальных особенностей организма.

Комплексные оздоровительные мероприятия направляются главным образом на условия труда и быта, на снижение заболеваемости и травматизма, особенно промышленного. Эти мероприятия осуществляются при обязательном повышении санитарной грамотности населения.

На основе истинно научного познания всех причин болезни облегчается задача превращения медицины настоящего времени «в медицину будущего, т. е. в гигиену в широком смысле слова» (И.П. Павлов).

В последние годы широкое развитие получили инновационные методы диагностики и лечения, позволяющие проводить особо точную экспресс-диагностику и осуществлять малоинвазивные оперативные вмешательства.

Новые технологии появились в ультразвуковом обследовании. Разработаны актуальные и информативные методики:

1. УЗИ:
 - ElastScan (эластография) способствует дифференциации тканей в зависимости от их структуры, что позволяет определить сложные патологии, например опухоли различной этиологии, на ранних этапах развития;
 - PanoView (панорамное сканирование) представляет собой покадровое сканирование крупных анатомических структур с высокоточным моделированием с помощью компьютерных программ. Данный метод позволяет получить высокоточную пространственную модель системы или органа;
 - Pulse Inversion Harmonic (пульсовая инверсная гармоника) применяется для выявления патологии сердца, внутренних органов, опухолей;
 - доплерография при одновременном применении УЗИ позволяет оценить состояние сердца и сосудов, кровотоков;
 - реконструкция в 3D и 4D дает возможность оценить состояние организма изнутри, получив объемный снимок внутреннего органа или видеосъемку происходящих в организме процессов;
 - эхоконтрастирование в сочетании с УЗИ позволяет получить четкое изображение тканей и сосудов организма.

2. Томография. Дает возможность получения точной картины процессов, происходящих в организме человека:

- компьютерная, позволяет оценить исследуемые органы и ткани с помощью цифрового анализа;
- магнитно-резонансная, действует на принципе магнитного резонанса атомов водорода;
- оптическая, работает на основе инфракрасного или лазерного излучения;
- позитронно-эмиссионная, основана на особенностях накопления радионуклидов различными тканями;
- трансмиссионная.

3. Микробиологические методики:

- ГЖХ (газожидкостная хроматография) способствует выявлению летучих жирных кислот, представляющих собой продукт жизнедеятельности бактерий;
- иммуноблоттинг представляет собой сочетание ИФА или РИФ с электрофорезом;
- ИФА (иммуноферментный анализ) создан на базе реакции антиген-антитело;
- масс-спектрометрия представляет собой исследование патогенов на основе идентификации спектральным анализатором;

– ПЦР (полимеразная цепная реакция) дает возможность быстрого получения необходимого количества генных копий исследуемого объекта;

– реакция иммобилизации применяется для обнаружения подвижных патогенов;

– РИА (радиоиммунный анализ) исследует реакцию антиген-антитело с помощью радионуклеидных меток;

– РИФ (реакция иммунофлюоресценции) ориентирована на оценку антигенов как количественно, так и качественно путем применения специфических антител с флуоресцентными маркерами.

4. Экспресс-методики представляют собой различные тесты на биомаркеры.

Также совершенствуются технологии лечения. В частности, ведутся разработки лекарственных средств на основе наночастиц, работа с патогенными микроорганизмами на уровне ДНК, привлечение робототехники к хирургическим и прочим вмешательствам, создание органов с помощью 3D-принтеров, малоинвазивные методики хирургических операций и пр.

А

АБОРТ

Определение

Аборт — искусственное или самопроизвольное прерывание беременности на срок до 28 недель. Различают искусственный аборт, который называют также криминальным или медицинским, и спонтанный (самопроизвольный) аборт.

Искусственный аборт

Искусственный аборт — преднамеренное прерывание беременности в срок до 28 недель.

Криминальный аборт — прерывание беременности самой женщиной или другим лицом вне лечебного учреждения. Лицо, выполнившее такой аборт, ждет уголовное наказание. Обычно криминальные абортываются тогда, когда женщина не желает раскрывать свою беременность при официальном обращении к врачу. Из-за того что криминальные абортываются в несоответствующих условиях, могут возникнуть различные осложнения, такие как тяжелейшие гнойно-септические процессы, *инфекционно-токсический шок* (см.), ДВС-синдром, *почечная и печеночная недостаточность* (см.). Впоследствии женщине грозит бесплодие и невынашивание беременности.

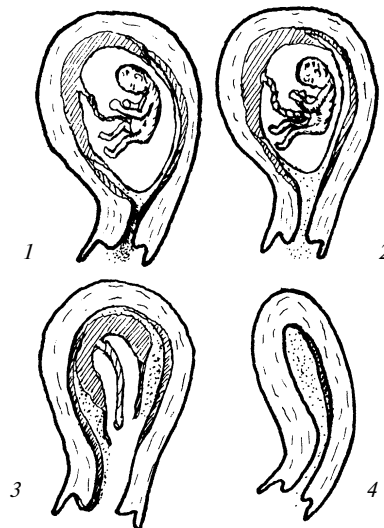Медицинский искусственный аборт выполняется в условиях лечебного учреждения (родильный дом, гинекологическое отделение, женская консультация) акушером-гинекологом, когда женщина решает прервать беременность либо по собственному желанию, либо при соответствующих медицинских (реже — социальных) показаниях. Если срок беременности не превышает 12 недель, обычно медицинский аборт проводится методом выскабливания. При задержке менструации не более чем на 20 дней можно выполнять аборт методом вакуум-экскохлеации (мини-аборт). В том случае, когда срок беременности более 12–14 недель, возможность проведения аборта определяется медицинскими показаниями.

Противопоказаниями к проведению искусственного медицинского аборта являются острые и подострые воспалительные заболевания генитальной сферы, гнойная инфекция независимо от места ее локализации, срок менее 6 месяцев после предшествующего аборта, острые инфекционные заболевания. При поздних сроках, когда проведение аборта имеет большую опасность для здоровья и жизни женщины больше, чем беременность и последующие роды, аборт противопоказан. Перед проведением аборта проводится необходимый минимум лабораторных методов исследования. Он включает клинические анализы крови и мочи, бактериоскопию мазка из влагалища, реакцию Вассермана, определение группы крови и резус-фактора.

На поздних сроках также дополнительно определяется коагулограмма и проводится исследование тех систем или органов, патология которых послужила непосредственной причиной аборта.

После проведения медицинского искусственного аборта также возможны осложнения. Например, перфорация стенки матки с последующим кровотечением и оставление остатков плодного яйца в полости матки, как наиболее часто встречающиеся. Чтобы предотвратить последнее, сразу же после аборта выполняется УЗИ. Если обнаруживаются остатки плодного яйца, проводится ревизия полости матки. Как отдаленные осложнения аборта можно назвать воспалительные заболевания генитальной сферы, невынашивание беременности, дисфункцию яичников и надпочечников, *бесплодие* (см.). Чтобы снизить возможность осложнения, используется метод вакуум-экскохлеации, так как в этом случае шейка и стенки полости матки травмируются меньше, а длительность вмешательства уменьшается.

При прерывании беременности на поздних сроках, как правило, выполняется метод малого кесарева сечения и интраамниальное введение гипертонического раствора хлорида натрия или простагландинов. При различной экстрагенитальной патологии малое кесарево сечение является методом выбора.



Классификация абортов: а — угрожающий аборт; б — начинающийся аборт; в — неполный аборт; г — полный аборт

Спонтанный аборт

Спонтанный аборт подразделяют в зависимости от сроков на ранний (до 12 недель) и поздний (13–28 недель). Повторение спонтанных абортов более чем два раза подряд считают привычным невынашиванием беременности (привычным выкидышем).

Стадии течения спонтанного аборта:

- угрожающий аборт (угроза прерывания беременности);
- начавшийся аборт;
- аборт в ходу;
- неполный аборт;
- полный аборт;
- несостоявшийся аборт;
- инфицированный аборт (неосложненный и осложненный).

Спонтанный аборт (выкидыш) — один из основных видов акушерской патологии. Его причины нередко могут оставаться неясными, тогда как возможные патогенетические факторы весьма обширны. К ним относятся инфекции, *передающиеся половым путем (ИППП)* (см.), эндокринные дисфункции (яичников, щитовидной железы, надпочечников, гипофиза), острые и хронические инфекционные заболевания и интоксикации, половой инфантилизм, аномалии развития матки, истмико-цервикальная недостаточность, миомы и другие опухоли половой сферы, резус-конфликт крови матери и плода и пр. Могут сказаться и такие физические факторы, как ушибы, подъем значительных тяжестей, если имелись предрасполагающие моменты. В среднем у 50% пациенток угроза выкидыша на малых сроках может быть связана с хромосомными аномалиями эмбриона. В 10% случаев риск спонтанного аборта возможен вследствие генетических дефектов после 16 недели.

Нарушение развития плодного яйца и угроза спонтанного аборта возможны при инфицировании по причине наличия хронического эндометрита, при вирусном инфицировании во время беременности. На раннем сроке беременности, до формирования плаценты, выполняющей функции защитного фильтра, риск выше.

Угроза спонтанного аборта повышается при наличии ряда факторов, среди которых можно выделить эндогенные состояния, образ жизни беременной, наличие в анамнезе перенесенных хронических и острых заболеваний, действие внешних патогенов и раздражителей.

При ведении беременности следует учитывать ряд факторов:

– возраст матери. В 20–30 лет у женщин угроза выкидыша возникает в 10–15% случаев, после 30 лет показатель возрастает до 20%, после 45 — до 80%. Также высока угроза прерывания беременности у женщин в возрасте до 18 лет по причине незрелости гипоталамо-гиповизарной системы, физиологической дисфункции яичников;

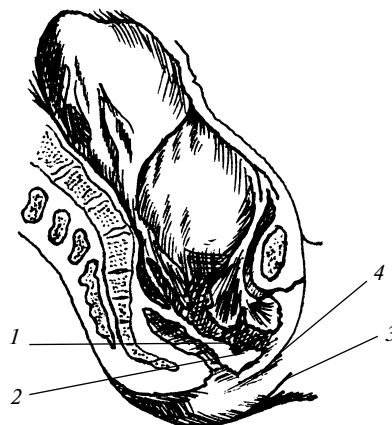
– эндокринные заболевания. Такие заболевания, как патология щитовидной железы, синдром поликистозных яичников, некомпенсированный сахарный диабет, могут привести к эндокринным изменениям, ухудшающим состояние эндометрия. К дисбалансу стероидных гормонов приводит ожирение;

– невынашивание плода в анамнезе. При наличии выкидыша риск спонтанного аборта возрастает до 30%. Наличие нормальных родов приводит к снижению этой цифры до 5%;

– прием отдельных видов лекарственных препаратов. Ухудшают имплантацию эмбриона и могут привести к угрозе спонтанного аборта такие препараты, как ретиноиды и антикоагулянты (тератогенное действие), значительные дозы нестероидных противовоспалительных лекарств (подавление синтеза простагландинов и ухудшение имплантации эмбриона);

– воздействие токсических веществ. При работе женщины на опасном производстве угроза выкидыша возрастает. Также токсичным воздействием на плод и эндометрий обладают курение (10 и более сигарет в день), алкоголь (систематическое употребление), наркотические вещества, безалкогольные напитки с кофеином (4–5 чашек крепкого кофе или 100 мг кофеина в сутки);

– аутоиммунные заболевания. Повышают риск спонтанного аборта антифосфолипидный синдром и системная красная волчанка. Данные заболевания связаны с образованием тел к фосфолипидам и прочим клеточным структурам. В организме женщины повышается склонность к появлению микротромбов, формирующихся в сосудах эндометрия, а это приводит к нарушению питания зародыша и может привести к гибели плодного яйца. Плоды, родившиеся до 28 недель, имеют массу до 1000 г и длину тела менее 35 см. Как правило, они нежизнеспособны. Однако известны случаи выхаживания плодов, родившихся в срок от 22 недель (преимущественно в экономически развитых странах).



Чрезмерное растяжение передней цервикальной стенки и ущемление губы зева при плоскорохитическом тазе: 1 — внутренний зев; 2 — чрезмерно растянутый нижний сегмент матки; 3 — отекая передняя губа; 4 — ущемленная влагалищная губа

Патогенез**Спонтанный аборт**

В течении аборта могут быть задействованы различные механизмы. В одних случаях усиление сократительной способности матки приводит к тому, что плодное яйцо отслаивается и погибает. В других же (при инфекционной патологии беременной и плода, токсикозах), наоборот, сначала происходит гибель плодного яйца. Бывает и так, что оба этих фактора сочетаются и случаются одновременно.

В 1-м триместре и начале 2-го триместра спонтанный выкидыш происходит без разрыва плодных оболочек.

Клиническая картина

Угрожающий аборт

При угрожающем аборте беременная жалуется на несильную боль в низу живота и в поясничной области.

Кровянистых выделений нет, величина матки соответствует сроку беременности, однако пальпаторно или на УЗИ определяется гипертонус матки. Это состояние обратимо, и при своевременной терапии дальнейшее протекание беременности возможно.

Начавшийся аборт

Определить начавшийся аборт можно по усилению болей, появлению скудных мажущих кровянистых выделений из половых путей при наличии выраженного гипертонуса матки. Величина матки соответствует сроку, наружный зев закрыт или слегка приоткрыт. Иногда удается сохранить и такую беременность, но прогноз хуже, чем при угрожающем аборте.

Аборт в ходу

Аборт в ходу является дальнейшей стадией спонтанного аборта. При этом плодное яйцо отслаивается от стенки матки и изгоняется через цервикальный канал. В связи с этим возникают схваткообразные боли в низу живота, кровотечение (иногда значительное). Размеры матки зависят от стадии изгнания плодного яйца. Они соответствуют данному сроку беременности или несколько меньше положенных. При вагинальном исследовании шейки сглажена или раскрыта, в ее просвете прощупывается губчатая ткань (сгустки крови или плодное яйцо). Сохранить такую беременность невозможно.

Неполный аборт

При неполном аборте в полости матки задерживаются части плодного яйца. Клинически проявляется длительное кровотечение. Цервикальный канал приоткрыт, из него выделяются сгустки крови и части плодного яйца, величина матки не соответствует сроку беременности.

Полный аборт

Полный аборт чаще всего наблюдается в ранние сроки беременности. При этом матка полностью освобождается от плодного яйца, самопроизвольно сокращается, цервикальный канал закрывается, кровотечение прекращается.

Инфицированный (лихорадочный) аборт

Если спонтанный аборт происходит достаточно длительное время, возможно развитие восходящей инфекции из влагалища (стафилококк, хламидии, эшерихии и пр.). Вследствие происходит инфицирование эндометрия и плодного яйца — инфицированный аборт. Из матки патогенная флора распространяется лимфогенным и гематогенным путями по трубам, яичникам, брюшине, околоматочной клетчатке. Это приводит к развитию различных осложнений вплоть до генерализации инфекции. Поэтому условно выделяют неосложненный лихорадочный выкидыш и септический аборт.

При неосложненном лихорадочном аборте наблюдается повышение температуры тела, тахикардия (см.), лейкоцитоз, умеренно выраженная интоксикация. Это характеризуется слабостью, головной болью. При пальпации матки болезненных ощущений не возникает, придатки и околоматочная клетчатка не изменены, признаков пельвиоперитонита нет.

При осложненном лихорадочном аборте наблюдаются признаки выраженной интоксикации, боли в низу живота, лихорадка с ознобом, высоким лейкоцитозом и СОЭ. Матка чувствительна при пальпации, придатки увеличены, определяются симптомы параметрита (реже) и пельвиоперитонита.

При септическом аборте состояние женщины можно определить как тяжелое. Оно характеризуется лихорадкой с потрясающим ознобом, бледностью, желтушностью склер, адинамией. Также отмечаются токсические поражения паренхиматозных органов. При резком снижении иммунитета развиваются септическая пневмония, перитонит, тромбофлебиты, острая почечная недостаточность.

Несостоявшийся аборт

Бывают случаи, когда плодное яйцо после гибели остается в полости матки. Со временем оно пропитывается кровью, возможно образование кальцинатов. В какой-то момент прекращается рост матки, периодически появляются незначительные мажущие кровянистые выделения и незначительные схваткообразные боли.

Нередко такое состояние расценивается как угроза прерывания беременности, при этом выполняется сохраняющая терапия. Но если провести в этот момент биологические или иммунологические пробы на беременность, результат будет отрицательным. При УЗИ плодное яйцо в матке не просматривается.

Диагностика

При наличии характерных жалоб проводится гинекологическое обследование беременной. Оно включает:

— осмотр на кресле. При физикальном обследовании возможно выявить, что шейка матки плотно закрыта, но во влагалище обнаруживается незначительное количество коричневых выделений. Болезненные ощущения при бимануальном исследовании не отмечаются, своды влагалища свободны. Матка при пальпации остается мягкой, невозбудимой, при этом заметна незначительная болезненность. Яичники не пальпируются;

— лабораторную диагностику. Требуется для оценки функции яичников, а также для мониторинга беременности. Забор крови на ХГЧ (хорионический гонадотропин человека) представляет собой один из наиболее надежных методов определения беременности на ранних сроках, данный анализ эффективен для выявления ряда патологий развития беременности. Для подтверждения прогрессирующей беременности анализ следует проводить в динамике с интервалом в несколько дней. Также следует определить уровень прогестерона. Если есть показания, можно провести анализ на эстрогены;

— УЗИ малого таза. Точность методики УЗИ трансвагинальным датчиком выше, чем при трансабдоминальном обследовании. По данным УЗИ выявляются признаки жизнеспособности плода. Если результаты исследования сомнительны, исследования повторяются дважды разными специалистами, интервал между исследованиями 7–10 дней.

Лечение

Лечение спонтанных абортов зависит от стадии процесса. Если беременность сохранить возможно, то женщину срочно госпитализируют в отделение патологии беременности. В некоторых случаях в качестве дополнительного метода терапии применяется поднятие ножного конца кровати на 5 см. Дальнейшая терапия включает в себя лечебно-охранительные мероприятия (строгий постельный режим, полноценный сон, седативные средства, психотерапия), создание благоприятного гормонального фона (препараты прогестерона: гидрогестерон, микронизированный прогестерон), спазмолитики.

тическую терапию (дротаверин, папаверин внутримышечно, позднее — таблетированные формы; раствор магния сульфата — применяется для уменьшения тонуса матки, снижения артериального давления, улучшения питания плода). При инфантилизме и гипофункции яичников эстрогены и гестагены назначаются одновременно. При гиперандрогенемии назначают преднизолон по 10 мг в сутки в течение 10 дней (или дексаметазон в соответствующей дозировке). Гемостатическая терапия показана для остановки кровотечения, применяется этамзилат натрия в форме раствора (внутримышечно или внутривенно), также допустимы аминокaproновая и транексамовая кислоты. После выписки из стационара беременная должна продолжать прием генипрала, пока полностью не исчезнут признаки гипертонуса матки. Если же развивается тахикардия, назначают анаприлин.

Если дальнейшее продолжение беременности невозможно, выполняют инструментальное удаление плодного яйца или его частей. При больших сроках выскабливание проводят только при задержке в полости матки плаценты.

При угрожающем или начавшемся аборте, обусловленном истмико-цервикальной недостаточностью, на шейку матки накладывают двойной П-образный шов или полностью зашивают наружный маточный зев. После операции беременная выписывается из стационара и до родов (при неосложненном течении) наблюдается амбулаторно.

При неосложненном лихорадочном аборте выскабливание выполняется сразу же или после купирования острого воспаления эндометрия. Во всех остальных случаях сначала купируется воспаление, а затем выполняется выскабливание. Наиболее предпочтительным является метод вакуум-экстракции. При этом также назначают массивный курс антибиотиков и препараты фторхинолонового ряда, десенсибилизирующие средства, инфузионная дезинтоксикационная терапия. Остатки плодного яйца удаляют сразу только по витальным показаниям (сильное кровотечение).

Лечение несостоявшегося аборта заключается в том, что плодное яйцо удаляется искусственно. При помощи фолликулина или эстрадиола дипропионата 10 000 ЕД 2 раза в день в течение 3 дней у женщины создается эстрогенный фон.

Затем вводятся сокращающие средства. Когда остатки плодного яйца частично изгнаны, выполняется выскабливание. Если срок беременности не более 12 недель, то выскабливание выполняется без предварительной подготовки.

После спонтанного аборта, который закончился прерыванием беременности, женщина должна применять средства контрацепции в течение 6–12 месяцев. В этот период необходимо использовать следующие средства реабилитации: коррекцию гормонального фона, профилактику воспалительных заболеваний женской половой сферы или лечение при их наличии, лечение ИППП (см.) одновременно у женщины и ее полового партнера, курсы витаминов и биостимуляторов, лечение экстрагенитальной патологии.

Прогноз и профилактика

Если беременная своевременно обращается к гинекологу и назначено адекватное лечение, прогноз течения беременности благоприятный. Если площадь отслойки плодного яйца незначительна, кровотечение удалось остановить, гематома постепенно рассасывается, плод возможно сохранить. Оставшийся срок гестации женщина должна постоянно находиться

под наблюдением врача. Основная профилактика угрожающего самопроизвольного аборта представляет собой прегравидарную подготовку, санацию очагов инфекции в организме. За 2 месяца до зачатия женщинам следует принимать фолиевую кислоту и витамин Е.

АБСЦЕСС

Определение

Абсцесс (от лат. *abscessus* — нарыв, гнойник) — ограниченное скопление гноя в различных органах и тканях.

Локализация абсцессов может быть весьма различной, отчего и определяются их особенности. Например, абсцесс флегмоны (разлитого гнойного воспаления) отличается от эмпиемы (скопления гноя в полостях тела и полых органах).

Этиология

Как правило, причиной возникновения абсцессов является гноеродная флора: стафилококки, стрептококки, кишечная палочка, протей, синегнойная палочка в сочетании с фузоспириллезной флорой, анаэробными бактериями, бациллой Фрилендера. Причиной возникновения абсцесса легкого являются вирусно-бактериальные ассоциации.

Введение в ткани некоторых концентрированных химических веществ, в том числе лекарств (например, 25%-го раствора сернокислой магнезии), может вызывать асептический некроз с последующим формированием абсцесса. У детей причиной развития абсцессов кожи и подкожной клетчатки может стать введение дифтерийного, скарлатинозного анатоксинов, вакцин и даже антибиотиков.

Патогенез

В патогенезе абсцессов выделяют пути поступления инфекционного агента — экзоили эндогенные. Особую роль играет эндогенное инфицирование, которое происходит при посредстве крови или лимфы. Инфекция может распространяться как от соседних органов, так и от отдаленных.

Гнойное воспаление — общий патогенетический механизм абсцессов любой локализации. Оно приводит к расплавлению тканей, а в ряде случаев — к некрозу с последующим отторжением некротических масс. Для всех абсцессов также характерно наличие оболочки, вырабатывающей гной. Ее формируют ткани, которые окружают воспалительный очаг.

Внутренняя стенка обращена к полости абсцесса и представлена грануляционной тканью, которая продуцирует экссудат и отграничивает гнойно-некротический процесс. Механизм развития абсцесса зависит также от неспецифического и специфического ответа организма.

При дальнейшем течении абсцессов различной локализации возможно, что произойдет спонтанное вскрытие с прорывом наружу (абсцесс подкожной клетчатки, мышечный абсцесс), мастит (см.), парапроктит (см.); прорыв и опорожнение в закрытые полости (брюшную, плевральную, в полость суставов); прорыв гнойника в полость органов, сообщающихся с внешней средой (в полость кишки, желудка, мочевого пузыря, бронхов). В благоприятных условиях опорожнившаяся полость абсцесса спадается и подвергается фиброзу (см.). Если опорожнение и дренирование полости абсцесса произошли не полностью, процесс может перейти в хронический. При этом

образуется длительно не заживающий свищ. Из-за прорыва гноя в закрытые полости начинается развитие распространенных гнойных процессов (перитонит (см.), плеврит (см.), перикардит (см.), менингит (см.), артрит (см.) и т. д.) с тяжелым течением и прогнозом.

В патогенезе абсцессов различной локализации могут встречаться существенные отличия.

Абсцесс легкого чаще всего имеет постпневмоническое или реже — аспирационное происхождение, значительно реже — гематогенно-эмболический, травматический, лимфогенный генез. Важная роль принадлежит *гриппозным пневмониям* (см.), при которых развиваются деструктивные изменения, разрушающие бронхиальную стенку. Нарушается также дренажная функция бронхов, происходит тромбоз мелких легочных сосудов. Одна из причин развития постпневмонических абсцессов легкого — постоянное увеличение количества штаммов антибиотикоустойчивых возбудителей.

Аспирационный механизм абсцедирования легкого может возникнуть по нескольким причинам.

Например, попадание инородного тела, аспирация рвотных масс, крови, желудочного содержимого с последующим развитием инфекции в соответствующем сегменте или доле легкого. Как правило, этот механизм абсцедирования связан с такими ситуациями, как алкогольное опьянение, *диабетическая кома* (см.), *приступ эпилепсии* (см.). Оказывает влияние также наличие травм, ранений и хирургических вмешательств, особенно на голове и шее.

Гораздо реже встречается гематогенно-эмболический механизм абсцедирования легкого. Он возникает, если в организме присутствует распространенный гнойный процесс — например, септический эндокардит (см.), *тромбофлебит* (см.) глубоких вен голени и таза, *остеомиелит* (см.), *послеродовой сепсис* (см.) и пр. Септический эмбол из первичного очага током крови заносится в одну из ветвей легочной артерии и закупоривает ее. Далее развивается инфицированный инфаркт легкого, а затем — гнойное расплавление соответствующего участка легочной ткани, т. е. абсцесс.

В патогенезе пиогенного абсцесса печени основную роль играет метастазирование инфекции по сосудам воротной вены из воспалительных очагов в органы брюшной полости (*язвенный колит* (см.), *аппендицит* (см.), *перитонит* (см.)) либо по желчным путям (*холангит* (см.), паразитарные поражения желчных путей).

Патогенез абсцесса головного мозга может происходить по следующим путям: отогенный — проникновение инфекции в мозг при гнойных процессах среднего и внутреннего уха, риногенный — при гнойных процессах полости носа и придаточных пазух, а также гематогенный путь при *остеомиелите* (см.) костей черепа, *тромбофлебите* (см.) лицевых вен, гнойных процессах мягких тканей головы. При открытых черепно-мозговых травмах инфекция проникает через инфицированную раневую поверхность. Метастатические абсцессы головного мозга развиваются при наличии отдаленных очагов гнойной инфекции (чаще в легких — бронхоэктазы, *эмпиема* (см.) плевры, абсцесс легкого).

Клиническая картина

Гнойно-воспалительные процессы любого происхождения и локализации характеризуются общими клиническими симптомами. К ним относятся повышение температуры тела от

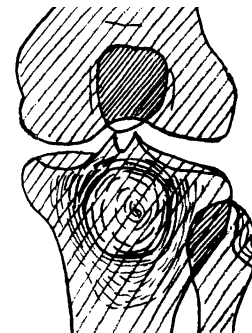
средних цифр до 41 °С в тяжелых случаях, общее недомогание, слабость, потеря аппетита, головная боль. Тяжесть симптомов интоксикации зависит от размеров и локализации гнойно-некротического очага. Эти же факторы влияют и на прочие составляющие клинической картины.

Абсцесс Броди (внутрикостный)

Абсцесс Броди (внутрикостный) — ограниченный некроз губчатого вещества кости, при котором происходит последующее ее расплавление и образование полости. Преимущественная локализация — проксимальный отдел большеберцовой кости. Возбудитель, как правило, стафилококк.

Клиническая картина не всегда одинакова. Обычно чувствительность к надавливанию ограниченная. Нередко очаги ничем не проявляются и боль возникает лишь временами, чаще ночью, после физического напряжения или при перемене погоды. Повышение температуры, озноб и другие общие симптомы обычно отсутствуют. Встречаются, однако, и формы с периодическим обострением, повышением температуры тела, покраснением кожи, болезненностью при надавливании и спонтанной болезненностью. Процесс может длиться годами, с временным улучшением.

Как правило, в метафизе большеберцовой кости образуется полость диаметром 2–2,5 см. Полость заполнена гнойной, серозной или кровянистой жидкостью, иногда в ней находят тканевый детрит.



Абсцесс Броди (остеомиелит)

Абсцесс брюшной полости

Абсцессы брюшной полости встречаются при *перитонитах* (см.) (30–35% случаев), *деструктивных аппендицитах* (см.), *холециститах* (см.), панкреонекрозе, травмах живота. В клинической картине выделяют два основных этапа: формирования и собственно клинических проявлений. В первой стадии наблюдаются признаки заболевания, которое и послужило причиной абсцедирования (*аппендицита* (см.), *холецистита* (см.), травмы и пр.). Затем наступает незначительный «светлый промежуток». После этого снова отмечается усиление болей в животе, появление устойчивой лихорадки, воспалительного сдвига в анализе крови. При этом в соответствующем отделе брюшной полости нередко удается прощупать воспалительный инфильтрат.

Исключением является поддиафрагмальный абсцесс. В этом случае при типичной картине гнойного воспаления признаки формирования гнойника в брюшной полости не отмечаются.




Схема расположения поддиафрагмальных нарывов: 1 — поддиафрагмальный абсцесс, расположенный право от *lig suspensorium hepatis*; 2 — подпеченочный абсцесс; 3 — поддиафрагмальный абсцесс, расположенный влево от *lig suspensorium hepatis*; 4 — левосторонний поддиафрагмальный нарыв

Абсцесс головного мозга

Абсцессы головного мозга могут быть одиночными и множественными. Отогенные абсцессы локализуются преимущественно в височной доле или в полушариях мозжечка. Метастатические абсцессы чаще поражают лобные доли.

В острой стадии характерно наличие общеинфекционных симптомов, затем присоединяются общемозговые и очаговые. Начало заболевания острое, с выраженной головной болью, рвотой, повышенной температурой, оглушенностью. Характерны *брадикардия* (см.), менингеальные знаки. Для последних возможна диссоциация с наличием ригидности затылочных мышц при отсутствии симптома Кернига. На глазном дне нередко выявляются застойные явления разной степени выраженности.

Для скрытой стадии характерно улучшение состояния больного. При этом сохраняются незначительная головная боль, недомогание, умеренная или субфебрильная лихорадка. Спустя некоторое время присоединяются очаговые симптомы. Они возникают при определенной локализации гнойного процесса. Их появление свидетельствует о начале явной стадии заболевания.

Абсцессы височной доли встречаются чаще всего. Для этой локализации характерны амнестическая и, реже, *сенсорная афазия* (см.), а также гемианопсия, эпилептические припадки, расстройства слуха. Реже наблюдаются нарушения вкуса и обоняния, расстройства координации. Помимо очаговых симптомов может выявляться *синдром Вебера* (см.) (частичное поражение глазодвигательного нерва со стороны очага и разной степени выраженности признаки пирамидной недостаточности с противоположной стороны). Это связано со сдавлением либо смещением среднего мозга.

Абсцессы мозжечка проявляются различными расстройствами координации: гомолатеральной гемиатаксией и снижением мышечного тонуса, диадохокинезом, падением больных в сторону очага поражения или назад, горизонтальным крупноразмашистым нистагмом в сторону поражения, дизартрией. Может отмечаться вынужденное положение го-

ловы с поворотом в сторону, противоположную локализации абсцесса, наклоном вперед и вниз. Реже отмечаются парезы зрения и девиация глазных яблок (в здоровую сторону), гемипарезы, тонические судороги, поражение VII, IX, X, XII пар черепных нервов.

Абсцессы лобной доли мозга занимают 3-е место по частоте локализации. Симптоматика неспецифична: могут наблюдаться джексоновские припадки, моно- или гемипарезы, моторная афазия, дизартрия, апраксия конечностей, нарушения в психике, *атаксия* (см.), каталепсия, нистагм.

Абсцессы затылочной и теменной долей встречаются значительно реже, они характеризуются очаговой симптоматикой.

Абсцесс легкого

Различают острый гнойный, гангренозный и хронический абсцесс легкого.

Острый гнойный абсцесс легкого в 75–80% случаев бывает одиночным и локализуется в сегментах правого легкого. В его течении выделяют 3 стадии.

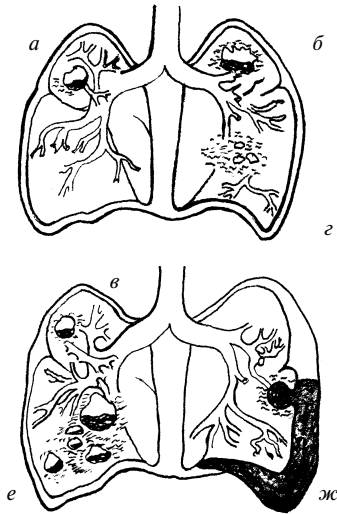
Первая, так называемая стадия инфильтрации, характеризуется острым гнойным воспалением и разрушением легочной ткани. При этом прорыв гнойно-некротических масс в просвет бронхиального дерева не наблюдается. Отмечаются жалобы на боль в груди, кашель, слабость, потливость, озноб, одышку, отсутствие аппетита, жажду. Имеет место ремиттирующая или интермиттирующая лихорадка, адинамия (уменьшение двигательной активности), отставание пораженной стороны грудной клетки в акте дыхания. Перкуторно (методом выстукивания) определяется притупление звука, ослабление голосового дрожания, аускультативно (методом выслушивания) отмечаются жесткое дыхание, иногда бронхиальное, небольшое количество сухих и влажных мелкопузырчатых хрипов.

Прорыв гнойного содержимого в просвет бронха означает, что началась вторая фаза течения острого абсцесса легкого. Обычно это происходит на 2–3-й неделе от начала заболевания. Температура и другие симптомы интоксикации уменьшаются. Начинает также отходить мокрота — как правило, «полным ртом». В зависимости от размеров полости абсцесса количество мокроты в сутки (при хорошем дренировании) может достигать 1–1,5 л. Физикальные данные в этот период могут быть малоспецифичны. Хотя у небольшой части больных четко выслушивается гулкое дыхание со свистом. При простукивании определяется тимпанит.

Третья стадия, называемая стадией исхода, обычно наступает на 15–20-й день заболевания. Как правило, это происходит при раннем прорыве и хорошем опорожнении (при абсцессах верхних долей и интенсивном лечении). Кашель становится редким, количество мокроты значительно снижается, состояние больного нормализуется. Полость абсцесса замещается соединительной тканью. Иногда на месте абсцесса остается *ложная киста* (см.), т. е. тонкостенная полость без признаков воспаления. При этом состояние больного удовлетворительное. При плохом или недостаточном дренаже гнойно-некротическое воспаление может затянуться. Чаще всего это встречается при локализации абсцесса в средней и нижних долях. Спустя 2–3 месяца от начала заболевания такой абсцесс становится хроническим.

Хронический абсцесс легкого протекает циклично. Стадия обострения сменяется стадией ремиссии. Длительность стадий зависит от того, насколько сохранились функции дренирующего бронха и опорожняемости полости абсцесса. Заболевание

характеризуется длительным кашлем с выделением мокроты. При этом также сохраняются симптомы интоксикации, субфебрильной температуры. С течением времени развиваются изменения концевых фаланг пальцев рук («барабанные палочки») и ногтей («часовые стекла»). В период обострения кашель усиливается. Выделяется больше мокроты, она приобретает гнилостный запах. Нередко в ней присутствуют прожилки крови. Над пораженным участком легкого выявляются укорочение перкуторного звука, ослабление дыхания, разнокалиберные влажные хрипы, может выслушиваться гулкое дыхание.



Наиболее частая локализация легочных нагноений: а — абсцесс; б — гнилостный абсцесс; в — хронический абсцесс; г — гангренозный абсцесс; д — пристеночный абсцесс; е — множественный абсцесс; ж — пиопневматический абсцесс

При длительном течении хронического абсцесса могут возникнуть некоторые осложнения. Например, бронхоэктаз (расширение бронхов с связи с воспалением), пневмосклероз (разрастание рубцовой соединительной ткани), эмфизема легких (повышенная воздушность легочной ткани), легочные кровотечения, дыхательная недостаточность, амилоидоз (отложение белка амилоида) (см.) внутренних органов.

Абсцесс печени (пиогенный)

Абсцесс печени (пиогенный) — ограниченное нагноение печени с некрозом (омертвением клеток) и расплавлением паренхимы органа, т. е. совокупности именно тех клеток, которые выполняют специфическую функцию. Абсцесс печени может быть как единичным, так и множественным. Патогномичные признаки отсутствуют.

Отмечаются высокая лихорадка с ознобом, боль в области печени, чувство тяжести. Размеры печени увеличиваются, а при прощупывании ощущается болезненность. При множественных абсцессах, заболевании желчных путей, выраженной интоксикации может развиваться желтуха.

Поверхностно расположенные абсцессы

При поверхностно расположенных абсцессах возникают все признаки воспаления: краснота, припухлость, боль, нарушение функции, местное повышение температуры. Как решающий фактор служит выявление флюктуации, которая

возникает при наличии в полости абсцесса жидкости. Гнойно-деструктивные изменения могут занимать различную площадь и глубину. Это зависит от размера абсцесса и его локализации. Вид инфекции определяет характер гноя, который содержится в полости абсцесса (консистенция, цвет, запах).

Абсцесс предстательной железы

Абсцесс предстательной железы является следствием нелеченого острого простатита. Происходит гнойное расплавление фолликулов предстательной железы, и в результате слияния нескольких мелких очагов формируется абсцесс.

Общее состояние больного тяжелое: высокая температура наряду с ознобом, явления интоксикации, резкая боль в промежности и прямой кишке. Мочиспускание и дефекация затруднены и болезненны. Возможна задержка мочеиспускания. Абсцесс предстательной железы может самопроизвольно вскрыться в мочеиспускательный канал, мочевой пузырь, прямую кишку, реже — в брюшную полость.

Диагностика

Абсцессы диагностируются в зависимости от их локализации. При поверхностном расположении диагноз не представляет затруднений. Однако, если гнойно-некротический очаг расположен глубоко в тканях или внутренних органах, ряд признаков (гиперемия, флюктуация) может отсутствовать. Это делает необходимым подключение всех доступных методов исследования, в том числе диагностической пункции. При этом в крови отмечается типичная для воспаления реакция: лейкоцитоз до 20 г/л и нейтрофильный сдвиг лейкоцитарной формулы влево, повышение СОЭ. Степень этих изменений зависит от степени тяжести патологического процесса.

При переходе абсцесса в хроническую форму признаки острого воспаления почти полностью исчезают. В этом случае для диагностики должны быть использованы такие признаки, как припухлость, небольшая болезненность при пальпации, симптом флюктуации, а также данные пункции.

Применяются для выявления абсцессов рентгенография и компьютерная томография.

Абсцесс Броди (внутрикостный) характеризуется изменениями в области метафиза. При прощупывании утолщение обнаруживается редко. На рентгеновских снимках в губчатой части метафиза просматривается полость диаметром 2–2,5 см округлой или овальной формы, окруженной хорошо выраженной зоной склероза в виде узкой или широкой каймы. Компьютерная томография подтверждает проявление внутрикостного кистозного образования, которое окружено зоной окостенения, выявленную периостальную реакцию со склеротической трансформацией.

Абсцессы брюшной полости диагностируются на основании данных исследования и типичных данных опроса. Исключение составляет поддиафрагмальный абсцесс. Ведущую роль в его диагностике играют рентгенологическое исследование и компьютерная томография.

В диагностике абсцессов головного мозга используют эхоэнцефалографию, электроэнцефалографию, пневмоэнцефало- и вентрикулографию, ангиографию, компьютерную томографию и люмбальную пункцию. При проведении последней определяется повышенное давление цереброспинальной жидкости, количество клеток варьирует от нормального до высокого (тысячи). При этом максимальный цитоз характеризует начальную стадию заболевания, когда преобладают полинукле-

ары, а уровень белка не превышает 1 г/л. Уровень сахара может быть слегка понижен. Его резкое снижение свидетельствует об осложнении абсцесса менингитом. На рентгенограммах черепа могут выявляться признаки внутричерепной гипертензии.

При опухолях, *энцефалите* (см.), синустромбозе, *гнойном менингите* (см.) необходимо ставить различные диагнозы. Опухолям головного мозга свойственно более длительное течение. При этом оболочечные симптомы, воспалительные изменения в крови и цереброспинальной жидкости отсутствуют. При синустромбозе характерны выраженные менингеальные симптомы, повышение внутричерепного давления, очаговые симптомы, поражение черепно-мозговых нервов.

В диагностике абсцессов легкого ведущее значение принадлежит рентгенологическому и особенно томографическому методам исследования. При выявлении острого абсцесса в фазе инфильтрации рентгенологически определяется участок затемнения с нечеткими краями (с локализацией чаще в базальных сегментах нижних долей и верхушечных сегментах средней доли). Затем, во второй фазе, на уровне уменьшения инфильтрации определяется одна или множественная полости, нередко с горизонтальным уровнем жидкости.

При хроническом абсцессе легкого на рентгеновском снимке можно увидеть полость с горизонтальным уровнем жидкости. Далее этот уровень не уменьшается. Возможно также обнаружение секвестров и плевральных сращений.

Дифференциальный диагноз необходимо проводить с *абсцедирующей полостной формой рака* (см.) легкого, туберкулезным инфильтратом, бронхоэктазами. Решающими будут являться рентгенологические исследования и характерная клиническая картина, т. е. четко выраженные симптомы заболевания до и после прорыва абсцесса.

Диагностика абсцессов печени несколько затруднена. Это связано с тем, что заболевание можно заподозрить только после того, как клиническая картина абсцесса приобретает четкие формы. При этом отмечаются яркие прогрессирующие общие признаки гнойного процесса. Рентгенологически определяется выпот, иногда высокое стояние диафрагмы и ее малая подвижность. Однако ведущая роль в диагностике принадлежит компьютерной томографии и ультразвуковому исследованию. Реже применяются ангиогаптография, сканирование, лапароскопия.

Дифференциальный диагноз необходим с раком печени, *эхинококкозом* (см.), *альвеококкозом* (см.) печени.

Поверхностно расположенные абсцессы необходимо различать с «холодными» натечными абсцессами, которые возникают при *туберкулезе* (см.) костей и суставов. В отличие от обычных, «холодные» абсцессы развиваются скрыто и медленно, признаки острого воспаления отсутствуют.

Дифференциальную диагностику поверхностных абсцессов следует проводить с учетом возможного наличия гематом, кист и распадающихся опухолевых образований. В этих целях также используется диагностическая пункция. Для того чтобы подобрать оптимальный подбор антибактериальных средств терапии, важно провести бактериологическое исследование при получении гноя.

В процессе газообразования в полости абсцесса образуется газообразующая флора. При постукивании над полостью абсцесса можно отметить нетипичный звук. На рентгеновских снимках в полости абсцесса определяются пузырек газа и горизонтальный уровень гноя под ним. Чаще всего это наблюда-

ется в абсцессе вокруг инородных тел и в огнестрельных ранах, осложненных гнилостной инфекцией. Другие рентгенологические признаки абсцесса — патологическое затемнение, а также смещение или деформация соседних анатомических образований.

Могут возникнуть трудности при выявлении причин тяжелого состояния больного с абсцессом, когда в клинической картине преобладают явления интоксикации. Причиной тяжести состояния может быть как генерализация инфекции, так и резорбция токсинов из гнойного очага. В таких случаях необходимо сопоставить местные явления с общими. При гнойно-резорбтивной лихорадке температурная реакция и гематологические сдвиги соответствуют местному гнойно-некротическому процессу. При этом общие расстройства исчезают с устранением очага инфекции. В отличие от этого при сепсисе тяжелая интоксикация и изменения со стороны внутренних органов неадекватны местным изменениям. При их устранении тяжесть состояния и гематологические сдвиги сохраняются.

Лечение

Диагноз абсцесса — это показание к хирургическому вмешательству. Оно включает в себя вскрытие, опорожнение и дренирование гнойной полости вне зависимости от ее локализации. Если лечение применяется относительно небольших поверхностно расположенных абсцессов подкожной клетчатки, то оно проводится в амбулаторных условиях под местной анестезией. Во всех других случаях, особенно при выявлении абсцессов внутренних органов или подозрении на них, больные подлежат срочной госпитализации в хирургическое отделение. Особенности лечения зависят от локализации абсцесса.

При абсцессе Броди (внутрикостном) выполняют трепанацию полости, выскабливают внутреннюю стенку. Рану зашивают наглухо. При больших полостях применяют мышечную пластику.

Абсцесс брюшной полости вскрывается, гной удаляется. Полость дренируется в наилучшем для оттока гноя положении. Обязательно введение антибиотиков. При этом учитывается чувствительность к ним возбудителя. При лечении абсцессов брюшной полости также существуют прямые показания к интенсивной инфузионной терапии с целью коррекции метаболических процессов.

Вмешательство при абсцессе головного мозга будет наиболее эффективным, если абсцесс удаляется полностью, вместе с капсулой. При пункционном методе лечения производят повторное отсасывание гноя из полости абсцесса, а затем промывают ее антисептическими растворами и вводят антибиотики. При открытом способе лечения полость абсцесса вскрывают, промывают и дренируют до очищения раны и ее заполнения свежими грануляциями. До и после операции необходима массивная антибиотикотерапия. Учитывается также чувствительность к ней бактериальной флоры, дегидратационная терапия.

При абсцессе легкого также необходимо терапевтическое воздействие. Оно заключается в обязательном восстановлении дренажа и ликвидации гноя в очаге поражения, воздействии на микрофлору, борьбе с интоксикацией, стимуляции защитных сил больного. На микрофлору воздействуют массивными дозами антибиотиков с учетом чувствительности к ним возбудителя. Предпочтительнее вводить их в комбинации из 2–3 совместимых препаратов, используя различные пути (па-

рентерально, интратрахеально и т. д.). Широко используются лечебные бронхоскопии, которые после лаважа заканчивают введением в бронхиальное дерево протеолитических ферментов, бронхолитиков, антибиотиков.

Дренирование абсцесса легкого возможно двумя способами — через бронх и через грудную стенку. В последнем случае используются трансторакальные пункции. Чтобы дренажная функция бронхов осуществлялась более эффективно, используются постуральный дренаж, аэрозольная терапия и лечебная физкультура.

Дезинтоксикационная терапия включает внутривенное введение жидкостей (гемодез, полиглюкин), витаминов, переливание плазмы. Вводят также 40%-й раствор глюкозы с добавлением 8–14 ЕД инсулина и препаратов, содержащих калий. При необходимости добавляют 25–30 мл гидрокортизона.

Стимуляция защитных сил предусматривает переливание крови, белоксодержащих препаратов, иммуностимуляторов (пентоксила, метилурацила, орота калия), анаболических стероидов. Применяется также иммунотерапия (стафилококковый анатоксин, сывороточный полиглобулин). Если в течение 1,5–2 месяцев консервативная терапия не дает эффекта, следует приступить к хирургическому лечению.

Хронический абсцесс легкого тоже возможно вылечить. Как правило, этого можно достигнуть только путем радикальной операции. Производится резекция сегмента или доли легкого вместе с полостью абсцесса. Желательно оперировать во время ремиссии, т. е. при стабильном улучшении состояния больного. В случаях противопоказаний к хирургическому лечению нужно периодически очищать полость абсцесса от очагов инфекции.

При абсцессах печени лечение в основном хирургическое — дренирование абсцесса. Возможна также пункция абсцесса с отсасыванием содержимого полости. Затем туда вводятся антибиотики.

При абсцессе предстательной железы необходимо экстренное оперативное вмешательство. Перед ним целесообразно применить пункцию участка флюктуации, чтобы подтвердить наличие гноя. Далее продолжают антибактериальную и дезинтоксикационную терапию.

В целом ведение больных после вскрытия абсцессов любой локализации такое же, как при лечении гнойных ран. Больным необходимы полноценное сбалансированное питание, соответствующий их состоянию режим, мероприятия по повышению специфической и неспецифической резистентности организма.

Если лечение начато своевременно и течение поверхностных и глубоких абсцессов благоприятно, то возможен хороший прогноз. При поздно выполненных операциях и отсутствии полноценного дренирования абсцесса он может перейти в хроническую форму. Возможно также распространение инфекции (см. Сепсис).

АДЕНОВИРУСНАЯ ИНФЕКЦИЯ

Определение

Аденовирусная инфекция — группа инфекционных заболеваний человека, возбудителем которых является аденовирус. Они относятся к группе острых респираторных вирусных инфекций и характеризуются поражением слизистых оболочек

верхних дыхательных путей, конъюнктив, лимфоидной ткани. Имеет место лихорадка при умеренно выраженных симптомах интоксикации.

Этиология

Аденовирус принадлежит к ДНК-содержащим вирусам. Его диаметр — от 7 до 90 нм. В настоящее время известен 41 вид вируса. Наиболее часто к вспышкам аденовирусных инфекций у взрослых приводят серотипы 3, 4, 7, 14 и 21; у детей дошкольного возраста — 1, 2, 5, 6. Вирус устойчив во внешней среде и к действию органических растворителей. В антигенной структуре выделяют антигены А (общий группоспецифический), В (отвечает за токсигенность) и С (типоспецифический). Аденовирусы обладают способностью склеивать эритроциты.

Эпидемиология

Источник инфекции — больной любой формой аденовирусной инфекции или здоровый вирусоноситель. Существует большая опасность заражения от больных в начале заболевания, т. е. в течение первых двух недель. Однако бывает и так, что вирус продолжает выделяться в последующие 3–4 недели в период выздоровления.

Аденовирусы характеризуются относительной устойчивостью во внешней среде, при обычных условиях существуют в течение 2 недель, сохраняют активность при низких температурах и высушивании. Инактивация аденовирусов происходит под действием ультрафиолетовых лучей и хлорсодержащих дезинфицирующих средств.

Инфекция передается воздушно-капельным и фекально-оральным путем. Наиболее восприимчивы к ней дети в возрасте от 6 месяцев до 5 лет. Дети до 6 месяцев невосприимчивы к инфекции в связи с наличием трансплацентарного иммунитета, т. е. полученного от матери. После перенесенного заболевания возникает типоспецифический иммунитет.

Эпидемические вспышки заболевания регистрируются на протяжении всего года, особенно часто зимой и в виде спорадических случаев в теплое время года. Инфицированию способствует тесное общение детей.

Патогенез

В организм инфекция попадает через слизистые оболочки верхних дыхательных путей, реже — кишечник либо конъюнктиву. Вирус проникает в эпителиальные клетки и клетки лимфоидной ткани, поражает цитоплазму и ядро, где происходит репликация вирусной ДНК. Пораженные клетки прекращают деление и погибают. Вирусы проникают в другие клетки слизистых оболочек и лимфатических узлов, а также в кровь. Клинически это сопровождается массивным экссудативным воспалением со стороны слизистых, т. е. накоплением в них жидкости. Появляется *конъюнктивит* (см.). Далее в патологический процесс вовлекаются внутренние органы (легкие, бронхи, кишечник, почки, печень, селезенка), а также головной мозг, мезентериальные лимфоузлы.

Клиническая картина

Аденовирусная инфекция отличается разнообразием форм течения, однако у всех ее проявлений имеется ряд общих черт. Длительность инкубационного периода составляет от 2 до 12 дней. Заболевание начинается остро с появления симптомов интоксикации (слабость, вялость, снижение аппе-

тита, головная боль, иногда тошнота и рвота) и повышения температуры. Максимальная температура тела — 39–40 °С за 2–3 дня. Лихорадка при аденовирусной инфекции сохраняется длительно — от 2 до 4 недель.

Поражение слизистых оболочек дыхательных путей проявляется как заложенность носа и ринорея, т. е. выделением жидкого секрета из полости носа. Вначале отделяемое — слизистого характера, а затем — слизисто-гнойное. Увеличивается кровенаполнение зева, а также отмечается инфильтрация передних дужек и миндалин, гиперемия и гиперплазия фолликулов задней стенки глотки («гранулезный фарингит»). На них иногда можно видеть белесоватые наложения и густую слизь.

С первых дней заболевания возникает влажный кашель. У детей раннего возраста он отличается упорным характером. При прослушивании выявляют рассеянные влажные и сухие хрипы, которые связаны с экссудативным характером воспаления.

Сразу или на 3–4-й день присоединяется вирусный конъюнктивит. Сначала он поражает конъюнктиву одного глаза, а спустя 2–3 дня переходит и на другой. Отмечаются жжение конъюнктив, отек и гиперемия век, сужение глазной щели, слезотечение, светобоязнь, ощущение инородного тела в глазу.

Конъюнктивиты (см.) бывают катаральные, фолликулярные (7–10 дней) и пленчатые (2–3 недели).

Для аденовирусной инфекции типично развитие полиаденита, а в тяжелых случаях — *гепатолиенального синдрома (см.)*. На пике клинических проявлений у детей раннего возраста возможны кишечные расстройства: жидкий стул с частотой до 4–5 раз в сутки без слизи и патологических примесей.

Среди различных форм течения аденовирусной инфекции принято выделять основной клинический синдром: фарингоконъюнктивальная лихорадка, ринофарингит, *острый катаральный и пленчатый конъюнктивит (см.)*, кератоконъюнктивит, тонзиллофарингит, *диарея (см.)*, *мезентериальный лимфаденит (см.)* и др.

Для *фарингоконъюнктивальной лихорадки (см.)* характерен длительный период повышенной температуры (не менее 1–2 недель), *«гранулезный» фарингит (см.)*, *тонзиллит (см.)*, поражение конъюнктив, увеличение шейных лимфоузлов, гепатоспленомегалия. Болезнь протекает длительный период.

При развитии *тонзиллофарингита* ведущим признаком в клинической картине являются изменения в ротоглотке: налеты на миндалинах, боль в горле при глотании, увеличение регионарных лимфоузлов. Ангина носит вирусно-бактериальный характер.

Мезентериальный лимфаденит (мезаденит) (см.) проявляется внезапно возникающими приступами болей в области пупка, рвотой и лихорадкой. Могут быть симптомы раздражения брюшины. При этом язык влажный, в крови отсутствуют признаки гнойного воспаления. При хирургическом вмешательстве обнаруживаются увеличенные, отечные лимфатические узлы брыжейки.

Ринофарингит и ринофарингоbronхит протекают наиболее легко: температура повышается незначительно и держится 3–4 дня. При этом отмечаются обильное слизистое отделяемое из носовых ходов, явления катарального фарингита, влажный кашель. У детей младшего возраста могут наблюдаться признаки развития крупа и бронхита. Шейные лимфоузлы увеличены.

Диарея (см.) наблюдается, как правило, у детей от 6 до 12 месяцев. На высоте катаральных явлений отмечается появление разжиженного стула с примесью слизи.

Его частота увеличивается до 3–4 и даже 5–7 раз в сутки. Спустя 3–4 дня признаки воспаления в верхних дыхательных путях уменьшаются, а диарея исчезает. У детей в возрасте до года развитие аденовирусной инфекции сопровождается появлением субфебрильной температуры.

Кератоконъюнктивит характеризуется острым началом, высокой лихорадкой, головной болью, болями в глазах, светобоязнью, признаками конъюнктивита. На 2-й неделе болезни присоединяется помутнение роговицы. Течение доброкачественное. На 3–4-й неделе наступает полное выздоровление. Изъязвлений роговицы не наблюдаются.

Диагностика

Диагноз аденовирусной инфекции достоверен при наличии лихорадки, катара верхних дыхательных путей, лимфаденопатии, явлений *тонзиллофарингита* и *конъюнктивита (см.)*.

В периферической крови количество лейкоцитов обычно в норме; лишь в первые дни болезни возможен небольшой лейкоцитоз с нейтрофилиезом. Характерно снижение количества лимфоцитов в крови. СОЭ незначительно увеличена.

Аденовирусы выделяются из носоглоточных смывов, фекалий и крови больного. С целью экспресс-диагностики применяют метод флюоресценции антител. При этом в эпителии дыхательных путей идентифицируется аденовирусный антиген. Также применяется иммунная электронная микроскопия. Из методов серодиагностики используются реакция связывания комплекта и реакция задержки геммагглютинации. Диагноз подтверждается нарастанием титра антител в парных сыворотках в 4 и более раз.

Дифференциальный диагноз требуется проводить с *инфекционным мононуклеозом (см.)*. Для последнего характерны значительное увеличение шейных лимфоузлов, отсутствие выраженных катаральных проявлений, выраженный гепатолиенальный синдром. Отмечается также наличие в крови лимфоцитарного лейкоцитоза и атипичных мононуклеаров. Для *микоплазменной инфекции (см.)* характерно отсутствие экссудативного компонента и наличие упорных катаральных проявлений, увеличение СОЭ.

Необходимо проводить дифференциальную диагностику аденовирусной инфекции с гриппом, иными ОРВИ, дифтерией глотки и глаз, микоплазменной инфекцией.

Лечение

Лечение аденовирусной инфекции осуществляется, как правило, в домашних условиях. В лихорадочном периоде необходимы постельный режим, полноценное питание, обогащенное витаминами, дополнительное введение жидкости.

В терапии аденовирусной инфекции широко используются препараты интерферона: лейкоцитарный интерферон (не позднее конца первых суток заболевания) по 5 капель 5 раз в день в нос; реаферон или гаммаферон в виде ингаляций по 1 млн ЕД; гриппферон (рекомбинантный интерферон альфа-2) в виде капель в нос по 2–3 капли 3–4 раза в день в течение первых 3–4 дней.

Применяют также препараты из группы иммуномодуляторов: арбидон по 200 мг 4 раза в день в течение 3 дней, детям его назначают из расчета 10 мг/кг в сутки. Афлубин (комплексный

гомеопатический препарат с противовоспалительным и иммуномодулирующим действием): детям до 1 года — по 1 капле, от 1 года до 12 лет — 6–7 капель 3 раза в сутки, взрослым — по 10–15 капель 3 раза в сутки в течение 7–10 дней. Деринат (капли в нос) назначают по 2–3 капли 4–5 раз в день.

ИРС-19 (спрей): по 2–3 впрыскивания в сутки в каждую ноздрю до исчезновения симптомов инфекции. Применяется у детей с 6-месячного возраста и у взрослых. В нос можно также закладывать противовирусные мази: оксолиновую, бонафтон, теброфен, флореналь.

При поражении глаз рекомендуется вводить 0,5%-й раствор дезоксирибонуклеазы в конъюнктивальный мешок по 1–2 капли каждые 2 часа, свежеприготовленный 0,2%-й раствор оксалина по 1–2 капли 3 раза в день или закладывать за край века 0,25%-ю оксолиновую мазь 3 раза в день. Можно закапывать интерферон по 2 капли каждые 2–3 часа.

Назначается десенсибилизирующая и витаминотерапия в возрастных дозировках, а также симптоматические средства. Антибиотики показаны только при наличии осложнений, хронических очагов инфекции и микст-инфекции.

Специфическая профилактика аденовирусной инфекции не разработана. Неспецифическая профилактика заключается в том, что заболевших нужно как можно скорее выявить, изолировать в течение 10 дней и применить соответствующее лечение. С профилактической целью применяется также интерферон по 2–3 капли в каждую ноздрю 2–3 раза в день, арбидон по 100 мг 1 раз в сутки в течение 5 дней, афлубин по 10–15 капель 1 раз в день в течение 1–2 недель.

Также рекомендуется проведение симптоматической постсиндромной терапии, включающей ингаляции, прием отхаркивающих, жаропонижающих и противокашлевых препаратов, витаминов.

АДЕНОИДИТ

Определение

Аденоидит — воспаление патологически разращенной (гиперплазированной, гипертрофированной) глоточной (носоглоточной) миндалины. Может встречаться изолированно или в сочетании с воспалением увеличенных небных миндалин.

Этиология и патогенез

Носоглоточная миндалина (аденоиды) хорошо развита в детском возрасте; приблизительно с 12 лет она становится меньше, а у взрослых нередко полностью атрофируется. Аденоиды чаще всего наблюдаются у детей 3–10 лет, но могут быть и в первые годы жизни, и после периода полового созревания. Развитию аденоидов способствуют детские инфекционные заболевания (корь, скарлатина, дифтерия), часто повторяющиеся вирусные и микробные воспалительные заболевания верхних дыхательных путей, иммунодефицитные состояния, склонность к аллергии, не исключена роль и наследственного фактора.

По величине аденоиды делят на три степени:

I степень — аденоиды малого размера, прикрывают верхнюю треть сошника;

II степень — аденоиды среднего размера, закрывают две трети сошника;

III степень — аденоиды большого размера, прикрывают весь или почти весь сошник.

Клиническая картина

Острый аденоидит

При остром аденоидите отмечается нарушение носового дыхания, обильное выделение слизистого секрета, заполняющего носовые ходы и стекающего в носоглотку, хроническое набухание и воспаление слизистой оболочки носа. Из-за затрудненного носового дыхания дети спят с открытым ртом, сон часто бывает беспокойным и сопровождается громким храпом; дети встают вялыми, апатичными. У школьников часто снижается успеваемость из-за ослабления памяти и внимания.

Аденоиды, закрывая глоточные отверстия евстахиевых (слуховых) труб и нарушая нормальную вентиляцию среднего уха, могут вызвать понижение слуха, иногда значительное. Искажается речь, голос теряет звучность и принимает гнусавый оттенок. Дети раннего возраста с трудом овладевают речью. Часты жалобы на упорную головную боль как результат затрудненного оттока крови и лимфы от головного мозга, обусловленного застойными явлениями в полости носа. Постоянные выделения слизистого секрета из носа вызывают мацерацию и припухание кожи верхней губы, а иногда экзему. Рот постоянно открыт, нижняя челюсть отвисает, носогубные складки сглаживаются, выражение лица в поздних стадиях малоосмысленное, из углов рта вытекает слюна, что придает лицу ребенка особое выражение, получившее название «аденоидное лицо», или «внешний аденоидизм». Постоянное дыхание через рот приводит к деформации лицевого черепа. У таких детей может наблюдаться неправильный прикус, высокое, так называемое готическое небо.

В результате длительного затрудненного носового дыхания деформируется грудная клетка, становясь уплощенной и впалой. Нарушается вентиляция легких, снижается оксигенация крови, уменьшается количество эритроцитов и содержание гемоглобина. При аденоидах нарушается деятельность желудочно-кишечного тракта, развиваются анемия, ночное недержание мочи, хореоподобные движения мышц лица, ларингоспазм, астматические приступы, приступы кашля.

Преимущественно в детском возрасте может возникать самостоятельно или чаще в сочетании с острым воспалением небных миндалин (см. Ангина) острый аденоидит (ангина глоточной миндалины), при котором температура тела может повышаться до 39 °С и выше, появляется ощущение сухости, саднения, жжения в носоглотке. Наряду с насморком, заложенностью носа у больных отмечается закладывание, а иногда и боль в ушах, приступообразный кашель по ночам. Регионарные лимфатические узлы (подчелюстные, шейные и затылочные) увеличены и болезненны при пальпации. У детей раннего возраста могут появиться признаки общей интоксикации, диспепсия. Заболевание длится 3–5 дней. Нередкое осложнение острого аденоидита — *евстахиит* (см.), *отит* (см.).

Хронический аденоидит

Вследствие частых респираторных заболеваний, острых аденоидитов, особенно при выраженной аллергии, возникает хронический аденоидит. При этом характерно нарушение общего состояния больного, ребенок становится вялым, теряет аппетит, во время приема пищи нередко возникает рвота. Затекание из носоглотки в нижележащие дыхательные пути слизисто-гнояного отделяемого вызывает упорный рефлексорный кашель, особенно по ночам. Температура тела нередко субфебрильная, регионарные лимфатические узлы увеличены. Воспалительный процесс из носоглотки легко распространяется на придаточные пазухи носа, глотку, гортань, нижележащие дыхательные пути,

в результате чего дети часто страдают бронхолегочными заболеваниями. Для распознавания применяют заднюю риноскопию, пальцевое исследование носоглотки и рентгенологическое исследование.

Размеры аденоидов не всегда соответствуют вызванным ими патологическим изменениям в организме. Иногда аденоиды I—II степени вызывают резкое затруднение дыхания через нос, снижение слуха и другие патологические изменения. Аденоиды дифференцируют от юношеской фибромы носоглотки и других опухолей этой области. Затрудненное дыхание через нос бывает не только при аденоидах, но и при искривлении носовой перегородки, гипертрофическом рините, новообразованиях полости носа.

Диагностика

Методы:

1. Физикальное обследование. Важно обратить внимание на голос, речь больного, характер носового дыхания. Характерны гнусавость закрытого типа, затрудненность или отсутствие дыхания через нос. Пальпация выявляет умеренное увеличение и безболезненность поднижнечелюстных, затылочных, передних и задних лимфоузлов шейной группы.

2. Мезофарингоскопия. Характерно наличие светло-желтого или желто-зеленого отделяемого, стекающего по гиперемизированной задней стенке глотки. Отмечается покраснение небных дужек, увеличение лимфоидных фолликулов или латеральных глоточных валиков.

3. Задняя риноскопия. Выявление увеличения, отека носоглоточной миндалины, покрытой фибринозным налетом.

4. Лабораторные анализы. Общий анализ крови: сдвиг лейкоцитарной формулы вправо, увеличение количества лимфоцитов и СОЭ. Дополнительно: микробиологическое исследование носовых выделений.

5. Лучевые методы. Рентгенография носоглотки в прямой и боковой проекциях выявляет гипертрофию лимфоидной ткани глоточной миндалины, перекрывающей отверстия хоан. Поздние стадии: деформация твердого неба, верхней челюсти. КТ лицевого скелета с контрастным усилением применяется с целью дифференциации с опухолями.

Лечение

Лечение, как правило, хирургическое. Показаниями к операции служат не столько величина аденоидов, сколько возникшие расстройства в организме. У детей с аллергическим диатезом, склонных к аллергии, аденоиды после хирургического лечения нередко рецидивируют. В таких случаях операцию проводят на фоне десенсибилизирующей терапии. При аденоидах I степени без выраженных нарушений дыхания можно рекомендовать консервативное лечение — закапывание в нос 2%-го раствора протаргола. Из общеукрепляющих средств назначают рыбий жир, препараты кальция внутрь, витамины С и D, климатическое лечение.

АДЕНОМА

Определение

Аденома — доброкачественная опухоль, происходящая из железистого эпителия. Может возникать в любом органе, где представлен железистый эпителий. В связи с этим особенно-

сти строения органа влияют на структуру аденомы. Течение и клиника процесса зависят от особенностей локализации, темпа роста и размеров аденомы.

Аденома гипофиза, например, представляет собой опухоль из клеток аденогипофиза (передней доли) и локализуется в области турецкого седла. Аденома предстательной железы — доброкачественная опухоль предстательной железы. Клинически эти заболевания проявляются совершенно различно.

Аденома представляет собой четко очерченный и ограниченный капсулой узел, расположенный в толще органа. Реже она имеет форму полипа на тонкой ножке или широком основании (аденоматозный полип). Гистологически аденомы имеют соединительнотканную строму и эпителиальную паренхиму. Последняя может сохранять способность к продукции характерного для данного вида органа секрета (например, коллоид в аденоме щитовидной железы, нейтральный жир в аденоме слюнных желез и прочее). Секрет аденом может накапливаться, в результате чего в них образуются кисты. Такие опухоли носят название цистаденом, или аденокистом.

Характер соотношения в аденоме эпителиальных и соединительно-тканых структур, а также форма и локализация железистого эпителия в опухоли являются основанием для тканевой классификации аденом. *Трабекулярная*, или солидная, аденома характеризуется наличием компактных тяжелой железистых клеток, которые разделены очень тонкими прослойками соединительной ткани. *Тубулярная* аденома состоит из узких каналов, выстланных кубическим или призматическим эпителием, в центре которых обнаруживается секрет. *Альвеолярная*, или ацинозная, аденома возникает за счет концевых отделов ветвящихся желез. Аденома с преобладанием соединительнотканной стромы называется *фиброаденомой*.

Патогенез

Механизм развития аденом в целом изучен недостаточно. Однако в большинстве случаев удается проследить первичные нарушения в балансе гормонов — регуляторов функции железистого эпителия. Правда, в зависимости от локализации аденом имеются существенные различия.

Аденомы гипофиза

Возможно развитие аденом, связанное с первичным поражением гипоталамуса и вторичным вовлечением в процесс тканей аденогипофиза. Далее последовательно возникают гиперплазия, аденоматоз и аденома. Ряд аденом (гонадотропинома, тиреотропинома) развиваются в результате гипоталамической гиперстимуляции гипофиза вследствие первичного снижения активности периферических желез внутренней секреции — гонад и щитовидной — при *гипогонадизме и гипотиреозе* (см.). Это подтверждено исследованием продукции рилизинг-факторов гипоталамуса. Ряд исследователей отстаивают концепцию первичного поражения гипофиза и последующего развития аденомы.

Аденома предстательной железы

В связи с непосредственной связью развития аденомы простаты (доброкачественная гиперплазия предстательной железы) с возрастом (старше 45 лет) можно сделать вывод в пользу дистормональной природы аденомы простаты. Это подтверждает и экспериментальное воспроизведение ее у животных. Рост ткани предстательной железы и последующее развитие ее гиперплазии связано с превращением тестостерона в его более активный аналог дегидротестостерон в железистых клетках

простаты. Возрастное угнетение синтеза тестостерона в яичках и коре надпочечников приводит к повышенной секреции гонадотропного гормона аденогипофиза. Наряду с этим активируется превращение тестостерона с низкой активностью в его более активный метаболит.

Симптомы нарушения проходимости мочевыводящих путей при аденоме простаты развиваются благодаря нарушениям уродинамики. Их происхождение связано с тем, что аденома растет и, увеличиваясь в размерах, начинает сдавливать простатическую часть мочеиспускательного канала. Последний становится более узким, длинным и искривленным, что обуславливает нарушения акта мочеиспускания. Как компенсирующее явление увеличиваются в размерах мышцы мочевого пузыря (детрузора). При последующем росте аденомы приподнимается шейка мочевого пузыря. Кроме того, могут сдавливаться устья мочеточников, что приводит к расширению вышележащих отделов мочевыводящих путей. Вследствие нарушений мочеиспускания в мочевом пузыре возникает повышенное давление. Это, в свою очередь, в сочетании с его неполным опорожнением приводит к перерастяжению и последующей атонии пузыря. В результате атонии и дилатации верхних отделов развиваются *пузырно-мочеточниково-лоханочные рефлюксы* (см.). Их следствием являются *восходящий пиелонефрит* (см.) и *хроническая почечная недостаточность* (см.).

Клиническая картина

Аденома гипофиза

Различают гормонально-активные и гормонально-неактивные аденомы гипофиза. Гормонально-активную опухоль подтверждают ярко выраженные симптомы или синдромы, характерные для гиперсекреции того или иного гормона. Кроме того — повышенная концентрация этого гормона в сыворотке крови. Встречаются пролактиномы, соматотропиномы, кортикотропиномы, тиреотропиномы, гонадотропиномы и смешанные формы. Гормонально-неактивные аденомы гипофиза клинически проявляются только по достижении ими больших размеров, которые обуславливают сдавление окружающих структур мозга. При этом появляются соответствующие симптомы. В зависимости от размера различают микроаденомы (диаметром менее 10 мм) и макроаденомы.

Клинические проявления гормонально-активных аденом гипофиза складываются из совокупности эндокринно-обменных нарушений, офтальмоневрологических и рентгенологических симптомов. Эндокринно-обменные нарушения чаще бывают связаны с гиперстимуляцией органа-мишени, например *гиперкортицизмом* или *тиреотоксикозом* (см.). Также влияет степень повреждения окружающих опухоль тканей аденогипофиза. *Пролактинома* у женщин характеризуется развитием *синдрома галактореи* (см.) и *аменореи* (см.). В ряде случаев пролактинома проявляется одним из симптомов — например, только галактореей или нарушениями менструального цикла. Однако чаще отмечается сочетание этих симптомов, ведущих к бесплодию. Около трети женщин с пролактиномами страдают также от *нерезко выраженного гипертрихоза* (см.), умеренного ожирения, акне, себореи (см.), нарушений в сексуальной сфере (*аноргазмия* (см.)), снижение либидо). Мужчины с пролактиномами, как правило, жалуются на снижение либидо, *импотенцию* (см.). Отмечается *мужское бесплодие* (см.), тогда как галакторея и *гинекомастия* (см.) встречаются у них редко. Офтальмоневрологические нарушения встречаются у женщин

с пролактиномами в 25% случаев, тогда как у мужчин в клинике они доминируют. Это связано с более ранним выявлением опухоли у женщин (еще на стадии микроаденом). У мужчин же постепенное нарастание неспецифических симптомов (половая слабость и др.) приводит к тому, что опухоль, как правило, выявляется уже больших размеров.

Соматотропиномы, продуцирующие соматотропин, клинически проявляются *синдромами акромегалии* (см.), или гигантизма (у детей). Помимо типичных изменений скелета и мягких тканей при акромегалии могут отмечаться другие эндокринные нарушения — повышение артериального давления, ожирение и сахарный диабет, эутиреоидная гиперплазия щитовидной железы. Кроме того, выявляются гирсутизм, появление папиллом, невусов, бородавок на коже, повышенные сальность и потоотделение. Снижается работоспособность. Офтальмоневрологическая симптоматика развивается по достижении опухолью определенных размеров. Отмечаются периферические полинейропатии со снижением чувствительности в дистальных отделах конечностей, парестезий и болей.

Кортикотропиномы встречаются реже, чем аденомы гипофиза. Основным клиническим проявлением кортикотропиномы считают *болезнь Иценко — Кушинга* (см.), при которой данную опухоль находят практически в 100% случаев. Помимо гиперкортицизма и гиперсекреции АКТГ отмечается повышенный уровень меланоцитостимулирующего гормона, который обуславливает усиленную пигментацию кожных покровов. После двусторонней адреналэктомии по поводу болезни Иценко — Кушинга (см.) отмечается ускоренный рост кортикотропиномы, что получило название синдрома Нельсона. Данный вид аденом по сравнению с другими доброкачественными опухолями аденогипофиза более склонен к озлокачествлению и метастазированию. Выявляются они, как правило, рано, поэтому офтальмоневрологические проявления могут еще отсутствовать. Кортикотропиномы приводят к развитию эндокринных психических нарушений.

Гонадотропиномы и *тиреотропиномы* также относятся к редким формам аденом гипофиза. Эндокринологические нарушения при этих формах зависят главным образом от того, первично или вторично по отношению к патологии органов-мишеней развились аденомы. При первично существующей тиреотропиноме патология органа-мишени (щитовидной железы) будет выражаться в *гипертиреозе* (см.). Если же опухоль возникла вторично в качестве элемента компенсации первичной недостаточности щитовидной железы, клинически будет отмечаться *гипотиреоз* (см.). При гонадотропиномах, как правило, отмечается гипогонадизм. Значительно реже ему сопутствует *галакторея* (см.) в связи с тем, что повышается секреция пролактина тканью аденогипофиза, окружающей опухоль. Симптоматика гонадотропиномы малоспецифична, поэтому выявление опухоли происходит на поздних стадиях, когда будут выявлены ее офтальмоневрологические признаки.

Для развивающейся аденомы гипофиза характерны офтальмоневрологические симптомы. К ним относят первичную атрофию зрительных нервов и изменение полей зрения по типу битемпоральной гемианопсии или гипопсии. Это связано со сдавлением области перекреста зрительных нервов. Дальнейший рост опухоли вверх приводит к повреждению структур гипоталамуса. Характерна головная боль, возникающая из-за давления аденомы на диафрагму турецкого седла. Места локализации — лобная, височная и позадиглазничная области.

Боль, как правило, тупая, не сопровождается тошнотой и не всегда снимается при приеме анальгетиков. При латеральном росте опухоли повреждаются III, IV, VI и ветви V пары черепно-мозговых нервов с возникновением офтальмоплегии и диплопии. Направление роста — преимущественно вниз с распространением процесса в пазуху клиновидной кости и решетчатые пазухи. Это может сопровождаться чувством заложенности носа и ликвореей (истечением спинномозговой жидкости из носовых ходов).

Ускорение роста аденомы гипофиза (например, при беременности) влияет на внезапное усиление головной боли и офтальмоневрологической симптоматики. Причиной также может быть кровоизлияние в области аденомы. Последнее считают тяжелым, но не фатальным осложнением. Это связано с тем, что, например, при пролактиноме кровоизлияние в область опухоли приводит к спонтанному «излечению», т. е. аденома прекращает свою гормональную активность. При беременности отмечается рост опухоли, однако после родоразрешения у большинства больных ее размеры сокращаются.

Аденома предстательной железы (доброкачественная гиперплазия предстательной железы)

Клиническая картина аденомы предстательной железы развивается у мужчин старше 40 лет. Особенности симптоматики зависят от размеров и преимущественного роста аденомы. Встречаются формы с преимущественным ростом в сторону прямой кишки (подпузырные), реже внутривезикулярные, растущие внутрь мочевого пузыря, при которых расстройства мочеиспускания выражены более значительно. При исследовании через прямую кишку опухоль, напротив, даже не определяется. В ряде случаев аденома может быть локализована непосредственно под мочепузырным треугольником (ретро-тригональная форма).

Выделяют 3 стадии течения аденомы предстательной железы, связанные со степенью расстройств мочеиспускания и нарушения функции почек.

Первая стадия (компенсации) характеризуется тем, что мочевой пузырь опорожняется полностью, а признаки нарушения функции верхних отделов мочевыводящих путей и почек отсутствуют. Клинически на этой стадии определяются «вялая» струя мочи, затруднения в начале и большая длительность акта мочеиспускания, учащенные позывы на него, особенно в ночное время.

Вторая стадия (субкомпенсации) характеризуется появлением «остаточной» мочи, которая сохраняется в мочевом пузыре. Это происходит вследствие того, что нарушается баланс функций детрузора в количестве 100 мл после естественного акта мочеиспускания. Постепенно это количество увеличивается вплоть до возникновения пузырно-мочеточникового рефлюкса (см.) и дилатации верхних отделов мочевыводящих путей, что приводит к развитию хронической почечной недостаточности.

В третьей (декомпенсированной) стадии аденомы предстательной железы развивается атония детрузора и внутреннего сфинктера мочевого пузыря. Это приводит к появлению сочетания «задержания и недержания» мочи, когда при переполненном мочевом пузыре моча выделяется по каплям, что получило название парадоксальной задержки мочи. Нарастающие явления почечной недостаточности характеризуются жаждой, полиурией, аммиачным запахом изо рта, снижением аппетита, изменениями со стороны внутренних органов.

Объективно при осмотре, прощупывании и прослушивании уже на ранних стадиях можно выявить взбухающий над лонным сочленением переполненный мочевой пузырь. При ректальном исследовании простаты имеет четкие границы, гладкую поверхность, равномерную тугоэластическую консистенцию и сглаженную междолевую борозду. Стенка прямой кишки над предстательной железой полностью сохраняет свою подвижность.

В первой и второй стадиях аденомы простаты возможны случаи острой задержки мочеиспускания, которые могут быть связаны с переохлаждением, приемом алкоголя, ситуационным перезадержанием мочеиспускания. Аденома может осложниться развитием гематурии из расширенных вен шейки мочевого пузыря, иногда довольно обильной — вплоть до заполнения пузыря кровяными сгустками. Длительный уростаз создает благоприятные условия для восходящей инфекции (особенно опасен *пиелонефрит* (см.)), а также камнеобразования в мочевом пузыре. В последнем случае присоединяются характерные симптомы: учащение мочеиспускания, особенно при активных движениях и тряской езде, а также боли со смещением в головку полового члена и симптом «закладывания» струи мочи.

Диагностика

Рентгенологическими симптомами опухолей аденогипофиза являются изменения формы и размеров турецкого седла, истончение и разрушение его костных структур. При компьютерной томографии просматривается и сама опухоль. Клинико-биохимические и радиоиммунологические методы исследования позволяют точно установить тип эндокринно-обменных нарушений и концентрацию гормонов гипофиза в сыворотке крови.

Следует различать аденомы гипофиза с опухолями внегипофизарной локализации, гипоталамо-гипофизарной недостаточностью неопухолевого генеза, синдромом «пустого» турецкого седла. Для последнего также характерно развитие офтальмоневрологических нарушений.

В диагностике аденом предстательной железы широко применяется урофлоуметрия для распознавания аденомы и количественной оценки функции мочевого пузыря. Размеры простаты, ее структура, наличие камней в мочевом пузыре и уровень остаточной мочи хорошо просматриваются при помощи УЗИ.

Экскреторная урография позволяет отдельно оценить функциональное состояние почек и верхних отделов мочевыводящих путей. При этом на цистограммах отчетливо виден овальный (холмовидный) дефект наполнения и наличие (или отсутствие) камней. При невозможности выполнения нисходящей цистографии (при выраженной почечной недостаточности, например) используется ретроградная цисто- или уретроцистография. Радионуклидные исследования позволяют определить функцию почек, состояние уродинамики, количество остаточной мочи. Для исключения рака простаты выполняют трансректальную или трансуретральную пункционную биопсию.

Дифференциальный диагноз при аденомах простаты необходим с заболеваниями, которые сопровождаются сходной клинической симптоматикой: стриктурами уретры, склерозом предстательной железы и шейки мочевого пузыря, новообразованиями уретры и мочевого пузыря, *раком* (см.) предстательной железы.

Лечение

Аденомы гипофиза

Характер терапии аденом гипофиза зависит от конкретного вида аденомы, ее размеров, выраженности и тяжести клинических проявлений. Применяют медикаментозное лечение, оперативные вмешательства, дистанционную и внутритканевую лучевую терапию. Их эффективность также зависит от стадии развития и выраженности клинической симптоматики.

Пролактиномы вне зависимости от их размеров начинают лечить консервативно с применением антагонистов дофаминовых рецепторов (парлодела и др.). На фоне длительной терапии женщинам разрешают беременеть. Если эффект от консервативного лечения отсутствует, выполняется оперативное вмешательство, предпочтительно методами микрохирургии. При больших размерах аденом выполняется нейрохирургическое вмешательство с последующей послеоперационной лучевой терапией.

При больших размерах соматотропином и пролактосоматропином и невозможности радикального их удаления из-за прорастания в глазницу или решетчатые пазухи требуется проведение дистанционной гамматерапии в послеоперационном периоде. Применяются также лекарственные средства — антагонисты дофаминовых рецепторов.

Кортикотропиномы в молодом возрасте при сочетании с синдромом Нельсона или *болезнью Иценко — Кушинга* (см.) легкой и средней тяжести лучше поддаются дистанционной лучевой терапии.

При аденомах небольших размеров предпочтительнее использовать протонное облучение. Если болезнь протекает тяжело, на первом этапе терапии требуется снизить степень гиперкортицизма или устранить его с использованием одно- или двусторонней адренэктомии и химиотерапии, а уже затем проводить дистанционное протонное облучение.

Тиреотропиномы и гонадотропиномы обычно лечатся с первичной коррекцией гормонального фона (заместительная терапия), после чего, в зависимости от размеров и распространенности опухоли, назначаются оперативное вмешательство или лучевая терапия.

Гормонально-неактивные опухоли аденогипофиза нуждаются в комплексном лечении — оперативном вмешательстве и лучевой терапии, после которых пациентам необходима корригирующая гормональная терапия.

Аденома предстательной железы

Лечение больных с первой стадией аденомы обычно консервативное. Его проводят, чтобы нормализовать кровообращение в малом тазу, улучшить питание мочевого пузыря, ликвидировать воспалительные процессы в простате, а также с целью уменьшения размеров аденомы.

Широко используются неспецифические методы терапии — оптимизация режима дня, борьба с гиподинамией, прогулки на свежем воздухе не реже 2 раз в день, лечебная физкультура для мышц тазового дна и бедер. Для снижения ночного диуреза ограничивают прием жидкости на ночь, полностью исключают из рациона алкоголь, острые приправы и пряности, ограничивают количество острой и консервированной пищи. Необходимо проводить лечение сопутствующих заболеваний, способных приводить к развитию никтурии, особенно сердечно-сосудистых.

Улучшению функции детрузора способствует назначение андрогенов: метилтестостерон по 0,005 г 3 раза в день в те-

чение 1 месяца (перед повторным курсом необходим месячный перерыв); 1%-й раствор тестостерона пропионата внутримышечно в течение 2–3 недель, но не более 3 курсов с перерывами в 2–3 недели; сустанон-250 по 2 мл внутримышечно 1 раз в месяц. Чтобы уменьшить размеры простаты и, как следствие, улучшить отток мочи, можно применять ингибитор стероидной 5-альфа редуктазы — финастида (проскара, финаста) по 5 мг 1 раз в день. Одновременно проводят лечебные мероприятия, направленные на устранение инфекции. Проводится лечение цистита, уретрита и простатита, которые нередко осложняют течение основного заболевания.

Облегчению obstructивных симптомов способствует назначение альфа-1А-адреноблокаторов (омник) и альфа-1-адреноблокаторов (дальфаз, корнам, кардура и другие), которые блокируют альфа-1-адренорецепторы, расположенные в мочепузырном треугольнике, гладких мышцах предстательной железы и простатической части уретры. Благодаря этому снижается их тонус и улучшается отток мочи.

Больные с острой задержкой мочеиспускания нуждаются в оказании экстренной помощи (выведение мочи катетером, надлобковая пункция мочевого пузыря, срочная операция).

Чтобы улучшить функциональные возможности мочевого пузыря, допускается его дренирование в течение 1–3 суток тонким уретральным или мочеточниковым катетером. Экстренная помощь требуется и при развитии полной гематурии.

Показаниями к оперативному лечению являются отсутствие эффекта от консервативной терапии, декомпенсация детрузора и возрастающий объем остаточной мочи, нарушение уродинамики верхних отделов мочевыводящих путей с развитием почечной недостаточности.

Оперативные вмешательства при аденомах простаты подразделяются на паллиативные и радикальные. К паллиативным мерам относят наложение надлобкового мочепузырного свища в качестве окончательной помощи и трансуретральную электрорезекцию аденомы, которая выполняется при объеме узлов не более 60 см³. Это на какое-то время восстанавливает нормальное мочеиспускание. При необходимости электрорезекцию можно провести повторно.

К радикальным операциям относят одно- и двухмоментную аденомэктомию. Наибольшее распространение имеет трансвезикальный доступ.

При проведении двухмоментной аденомэктомии (при осложненном течении заболевания) вначале проводится наложение эпицистостомы, а после восстановления тонуса верхних отделов мочевыводящих путей и нормализации общего состояния пациента — радикальная трансвезикальная аденомэктомию.

АДИПОЗОГЕНИТАЛЬНАЯ ДИСТРОФИЯ

Определение

Адипозогенитальная дистрофия (синдром Пехкранца — Бабинского — Фрелиха) — нейроэндокринный синдром, характеризующийся прогрессирующим ожирением с преимущественным отложением жира в плечевом поясе, молочных железах, на животе, ягодицах, бедрах. Он сопровождается недоразвитием (недостаточным функционированием) половых органов.