

Оглавление

Предисловие к изданию на русском языке	8
Предисловие к изданию на английском языке	9
Благодарности	10
Глава 1. Общие вопросы, элементы сыпи кожных заболеваний.....	11
1.1. Подход к постановке дерматологического диагноза.....	11
1.2. Признаки кожных заболеваний	11
Глава 2. Зуд и дизестезия	20
2.1. Зуд	20
2.2. Дизестезия.....	21
Глава 3. Псориаз и лихеноидные заболевания	22
3.1. Псориаз	22
3.2. Клиническая картина псориаза.....	22
3.3. Обследование	22
3.4. Лечение	28
3.5. Розовый лишай	29
3.6. Красный волосяной отрубевидный лишай	29
3.7. Красный плоский лишай и лихеноидные дерматозы	31
Глава 4. Дерматит (экзема)	39
4.1. Атопический дерматит.....	39
4.2. Себорейный дерматит	43
4.3. Астеатотический дерматит (ксеротическая экзема).....	44
4.4. Застойный дерматит (венозная экзема).....	44
4.5. Нуммулярная экзема	44
4.6. Экзема молочной железы (экзема сосков).....	47
4.7. Дисгидротическая экзема (острый и рецидивирующий дерматит кистей).....	47
4.8. Ирритантный контактный дерматит.....	47
4.9. Аллергический контактный дерматит	49
4.10. Лучевой дерматит	51
Глава 5. Психодерматология	53
5.1. Введение	53
5.2. Кожные признаки психического заболевания	53
5.3. Артифициальный (искусственный) дерматит	54

Глава 6. Крапивница и ангионевротический отек	59
6.1. Введение	59
6.2. Острая крапивница	59
6.3. Хроническая крапивница	59
Глава 7. Многоформная эритема, синдром Стивенса–Джонсона, токсический эпидермальный некролиз и фиксированная лекарственная эритема.....	62
7.1. Многоформная эритема.....	62
7.2. Синдром Стивенса–Джонсона	64
7.3. Синдром Стивенса–Джонсона/токсический эпидермальный некролиз	64
7.4. Токсический эпидермальный некролиз.....	66
7.5. Фиксированная лекарственная эритема.....	67
7.6. Вызванные химиотерапией нарушения пигментации	68
Глава 8. Экологические дерматозы.....	69
8.1. Хронический арсеникоз.....	69
Глава 9. Кожные проявления эндокринных, метаболических заболеваний	73
9.1. Дерматозы беременных.....	73
9.2. Стрии.....	74
9.3. Ожирение.....	76
9.4. Сахарный диабет	78
9.5. Синдром Кушинга и гиперкортицизм.....	81
9.6. Болезнь Грейвса и гипертиреоз	81
9.7. Гипотериоз и микседема	82
9.8. Болезнь Аддисона	82
9.9. Ксантомы.....	83
9.10. Дефицит цинка и энтеропатический акродерматит.....	84
9.11. Пеллагра	84
9.12. Подагра.....	85
9.13. Амилоидоз.....	85
9.14. Порфирия.....	86
9.15. Кожный кальциноз.....	86
Глава 10. Генетические заболевания кожи (генодерматозы)	88
10.1. Ихтиоз.....	88
10.2. Кератодермия	91
10.3. Болезнь Дарье.....	91
10.4. Болезнь Хейли–Хейли.....	92
10.5. Хронический кожно-слизистый кандидоз	93
10.6. Нейрофиброматоз типа I.....	94
10.7. Туберозный склероз.....	95
10.8. Эластическая псевдоксантома	95
10.9. Пигментная ксеродерма	96

Глава 11. Кожные проявления хронических заболеваний	99
11.1. Заболевания желудочно-кишечного тракта	99
11.2. Заболевания печени.....	99
Глава 12. Кожные проявления бактериальной, вирусной, протозойной, гельминтной, грибковой и других инфекций.....	101
12.1. Бактериальные инфекции.....	101
12.2. Вирусные заболевания кожи и слизистых оболочек.....	124
12.3. Протозойные инфекции.....	137
12.4. Грибковые инфекции кожи, волос, ногтей и слизистой оболочки.....	147
Глава 13. Буллезные заболевания (наследственные и приобретенные).....	163
13.1. Буллезный эпидермолиз	163
13.2. Пузырчатка.....	163
Глава 14. Кожные проявления ревматических заболеваний.....	173
14.1. Красная волчанка	173
14.2. Системная склеродерма и склеродермоидные расстройства.....	178
Глава 15. Нейтрофильные дерматозы.....	188
15.1. Введение	188
15.2. Синдром Свита	188
15.3. Синдром узловатой эритемы	188
15.4. Гангренозная пиодермия.....	189
15.5. Болезнь Бехчета	190
Глава 16. Нарушения работы сальных, эккринных и апокринных желез.....	191
16.1. Угревая болезнь.....	191
16.2. Розацеа	194
16.3. Акне-келоид.....	195
16.4. Гнойный гидраденит	196
16.5. Периоральный дерматит	197

Предисловие к изданию на русском языке

Глубокоуважаемый читатель!

Вы держите в руках универсальное руководство по клинической дерматологии доктора Рокон Уддина, которое содержит не только общие проблемы данной специальности, но и охватывает широкий спектр кожных симптомов при патологиях других органов и систем. Актуальность дерматологии для клинической практики, научные принципы и доступность изложенного материала обеспечат врачам всех специальностей быструю «навигацию» при сохранении диагностической

точности, а также позволят подобрать правильную тактику ведения таких пациентов. Большое количество иллюстрированного материала, клинических случаев, структурированность тематик, детальное четкое описание алгоритмов действия врача еще больше обеспечивают доступность материала, делая клиническую дерматологию не только понятной, но и интересной как студентам, так и опытным врачам различных специальностей.

Профессор Л.С. Круглова

Предисловие к изданию на английском языке

Мысль о том, чтобы написать это руководство, посетила меня еще 20 лет назад, когда я проходил обучение на кафедре дерматологии в Даккском медицинском колледже в Бангладеше, где, по моему мнению, учеба была скучной и сложной. Это руководство призвано показать, что клиническая дерматология может быть интересной и понятной всем врачам, которые сталкиваются в своей практике с необходимостью диагностировать и лечить кожные заболевания. Материал этой книги охватывает общие проблемы клинической дерматологии, с которыми повсеместно сталкиваются врачи.

Все разделы руководства расположены так, чтобы доступно разъяснить представленные вопросы любому человеку с медицинским образованием.

Специально для дерматологов, выпускников медицинских университетов и для практикующих врачей в издание включены современные данные по клиническим и хирургическим подходам к лечению распространенных кожных заболеваний.

Фотографии клинических случаев призваны, во-первых, ярко и наглядно показать клиническую картину кожных заболеваний, а во-вторых, сделать обучение легче и интереснее.

Я надеюсь, благодаря этой книге студенты поймут, что процесс обучения может быть увлекательным и несложным, а опытные врачи обратят более пристальное внимание на клиническую дерматологию.

Доктор Рокон Уддин

Благодарности

В первую очередь я хотел бы поблагодарить Всевышнего за то, что великодушно позволил моей мечте осуществиться. Я чрезвычайно благодарен руководству учреждений: Специализированной больницы Бангладеша, Даккского медицинского колледжа, Медицинского университета Бангабандху Шейх Муджиб, Медицинского колледжа Энама. Все они помогли мне во всем, что касалось доступа к пациентам, диагностики, лечения, ведения документации и, в конце концов,

написания книги. Я с великим удовольствием и от всего сердца благодарю всех моих пациентов и их близких за бесценную поддержку.

Я также хочу отметить все вдохновляющие добрые слова, сказанные членами моей семьи, коллегами, друзьями и доброжелателями. В заключение хочу выразить свою благодарность издательству Jaypee Brothers Medical Publishers (P) Ltd, поверившему в мои способности и согласившемуся напечатать эту книгу.

Общие вопросы, элементы сыпи кожных заболеваний

1.1. ПОДХОД К ПОСТАНОВКЕ ДЕРМАТОЛОГИЧЕСКОГО ДИАГНОЗА

- Сбор анамнеза: начало и течение заболевания:
 - факторы риска и факторы, усугубляющие течение;
 - наличие в анамнезе кожных заболеваний, атопии, аутоиммунных заболеваний, сахарного диабета или любых иммунокомпрометирующих состояний;
 - место работы и круг общения, социальный статус;
 - история психических заболеваний;
 - аллергологический анамнез;
 - лекарственный анамнез: препараты системного и местного действия, включая безрецептурные, которые получает пациент;
 - предшествующее лечение кожного заболевания: виды лечения и эффективность.
- Тщательный осмотр: используйте лупу или дерматоскоп.
- Осмотр кожи, волос, ногтей и слизистых оболочек:
 - вид сыпи (первичные и вторичные элементы);
 - локализация сыпи;
 - распространенность высыпаний.
- Общий осмотр: включает обследование лимфатических узлов:
 - осмотр кожи на наличие признаков хронических заболеваний.

1.2. ПРИЗНАКИ КОЖНЫХ ЗАБОЛЕВАНИЙ

Первичные элементы

Высыпания, которые появились на неизменной коже, не в результате возрастных изменений,

присоединения вторичной инфекции, травмы или внешнего воздействия.

Макула: представляет собой плоское локальное изменение цвета кожных покровов размером ≤ 1 см (рис. 1.1, 1.2).

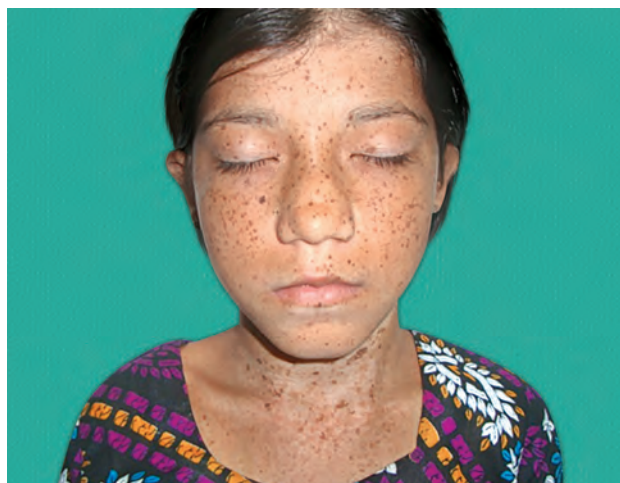

Рис. 1.1. Веснушки

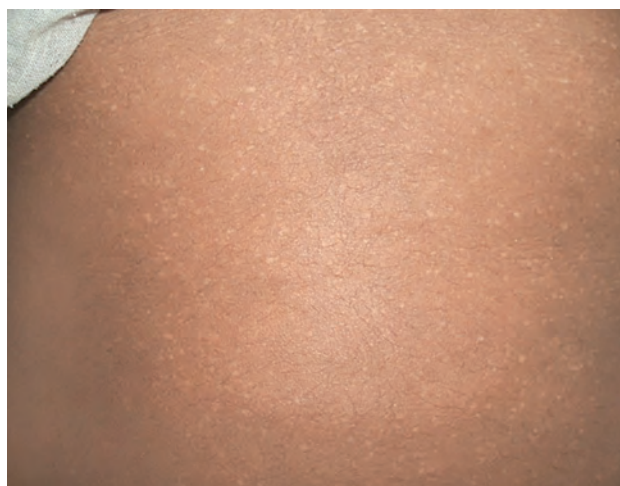

Рис. 1.2. Гипопигментация по типу «дождевых капель» при хроническом арсеникозе

Пятно: плоское локальное изменение цвета кожных покровов размером более 1 см (рис. 1.3, 1.4).

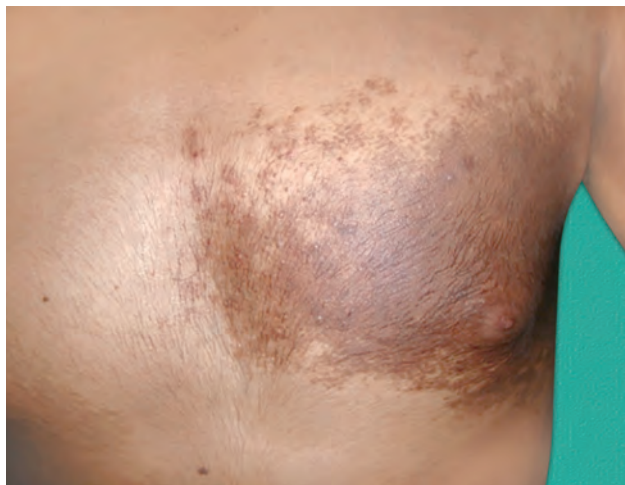

Рис. 1.3. Невус Беккера

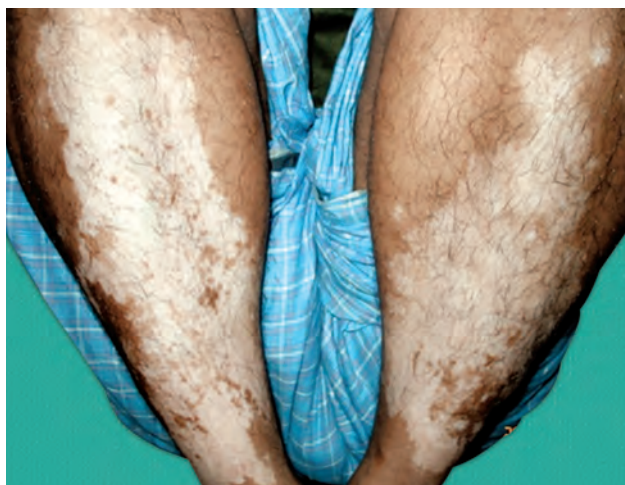

Рис. 1.4. Витилиго

Примечание редактора: российская классификация первичных элементов рассматривает пятно (лат. макула) как ограниченный участок кожи с измененной окраской при сохранении рельефа и консистенции кожи. Пятно находится на одном уровне с окружающей кожей и не определяется при пальпации. Границы пятна могут быть как четкими, так и размытыми; размеры пятна и его цвет могут быть любыми. Пятна бывают сосудистые, пигментные и искусственные (татуаж). Сосудистые пятна делятся на воспалительные и невоспалительные. Воспалительные пятна имеют розово-красную, иногда с синюшным оттенком окраску и при надавливании стеклом (витропрессия) бледнеют или исчезают, а при прекращении давления восстанавливают свою окраску. В зависимости от размеров сосудистые пятна

делятся на розеолы (диаметром до 1 см) и эритемы (диаметром от 1 до 5 см и более). Невоспалительные пятна чаще всего обусловлены расширением сосудов или нарушением проницаемости их стенок, не исчезают при витропрессии.

Пигментные пятна в зависимости от степени окраски (пигментации) делятся на гиперпигментные и гипопигментные.

Папула: поверхностный плотный бесполостной элемент, как правило, характеризующийся изменением окраски кожи, ее рельефа и консистенции. Размер варьирует от булавочной головки до 1 см (0,5–1 см) (рис. 1.5–1.8). По глубине залегания выделяют папулы эпидермальные, расположенные в пределах эпидермиса; дермальные, локализующиеся в сосочковом слое дермы, и эпидермодермальные. Папулы могут сливаться в бляшки, которые представляют собой ограниченные плотные возвышения эпидермиса диаметром >1 см. Могут располагаться по отдельности или сливаться (рис. 1.9, 1.10).

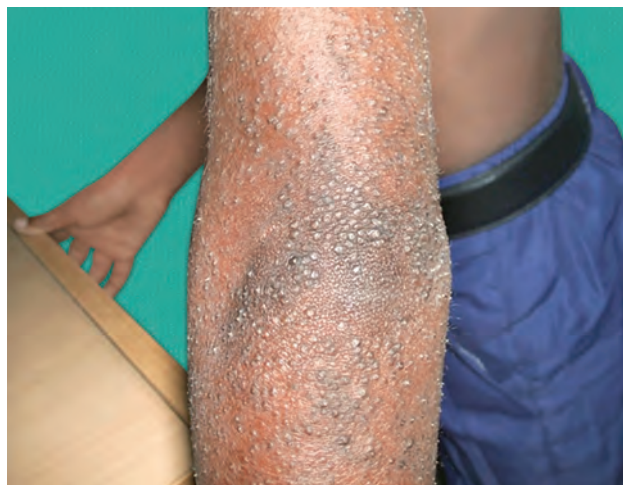

Рис. 1.5. Фолликулярный кератоз

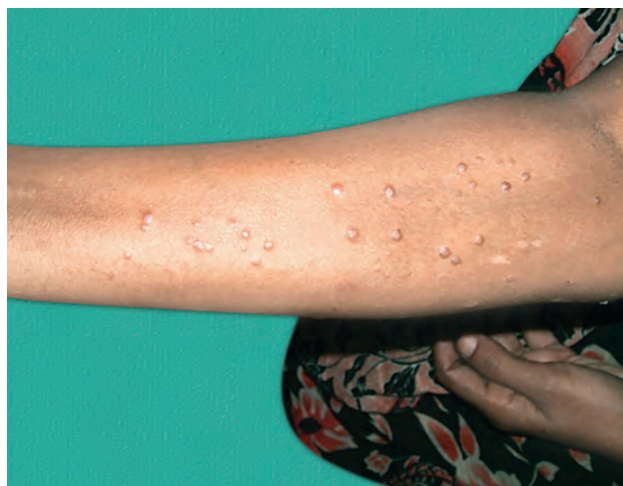

Рис. 1.6. Плоский лишай

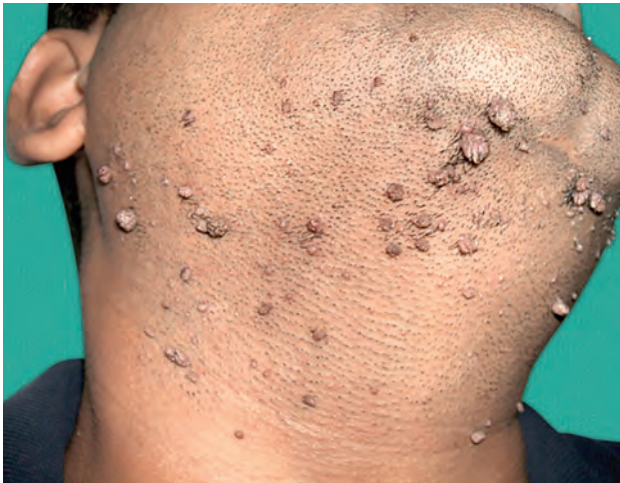

Рис. 1.7. Вирусные бородавки

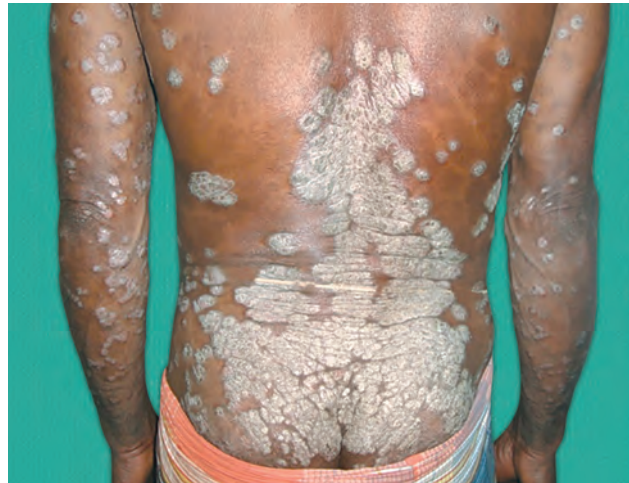

Рис. 1.10. Псориаз

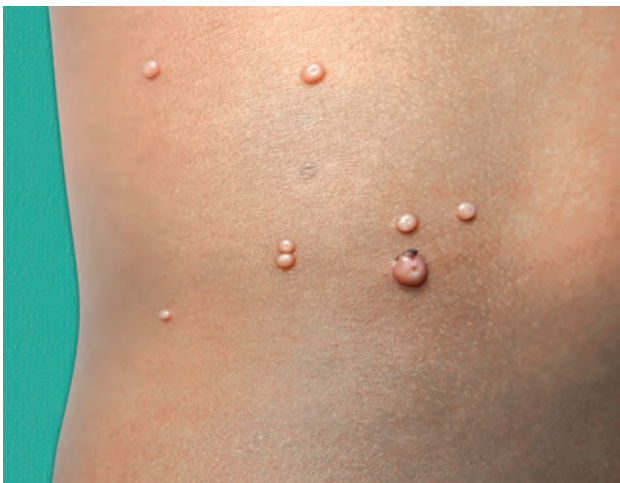

Рис. 1.8. Контагиозный моллюск

Узелок: бесполой инфильтративный, куполообразный с четко очерченными возвышениями, затрагивающими эпидермис, дерму. Могут распространяться на подкожную клетчатку. Диаметр >1 см, при пальпации вдавливаются, мягкие, эластичные или твердые (рис. 1.11–1.14).

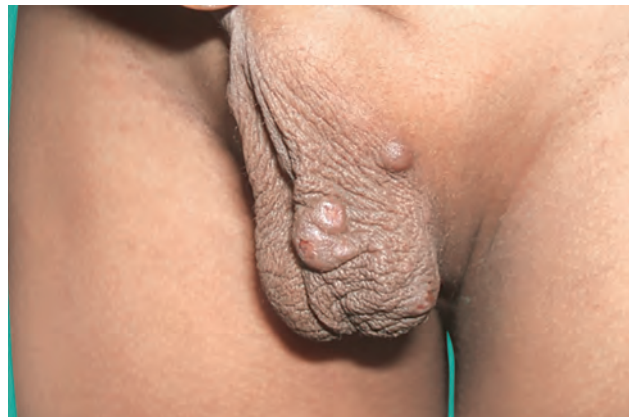

Рис. 1.11. Узелки при чесотке

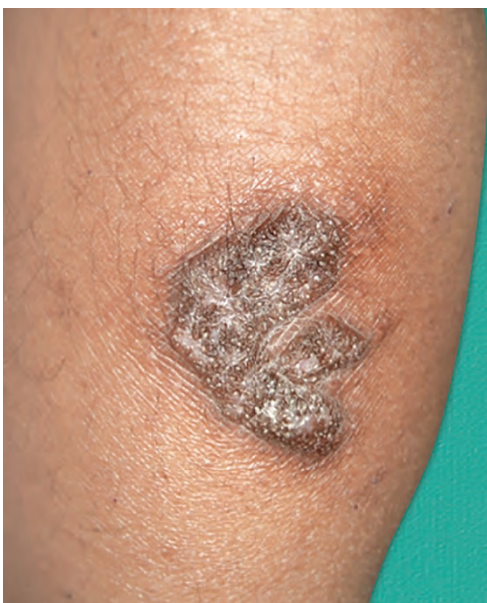


Рис. 1.9. Гипертрофическая форма красного плоского лишая

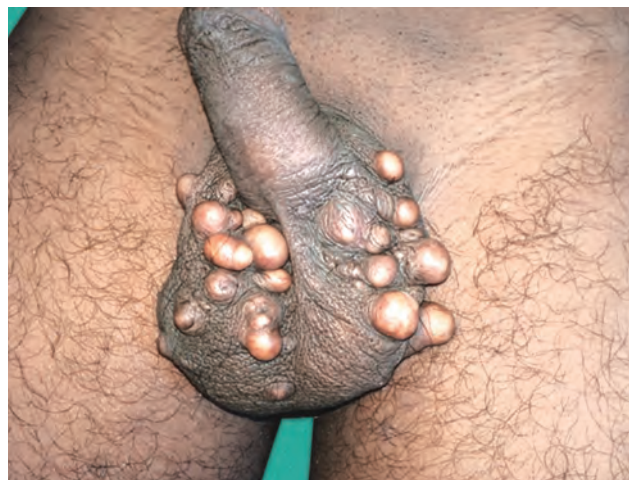


Рис. 1.12. Множественная стеатоцистома

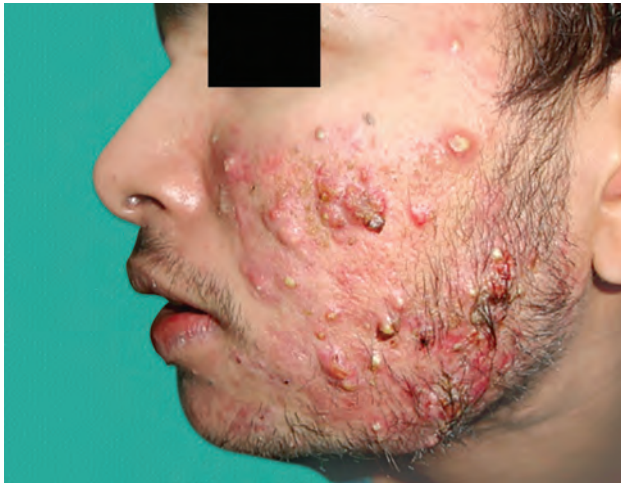

Рис. 1.13. Узловато-кистозные акне

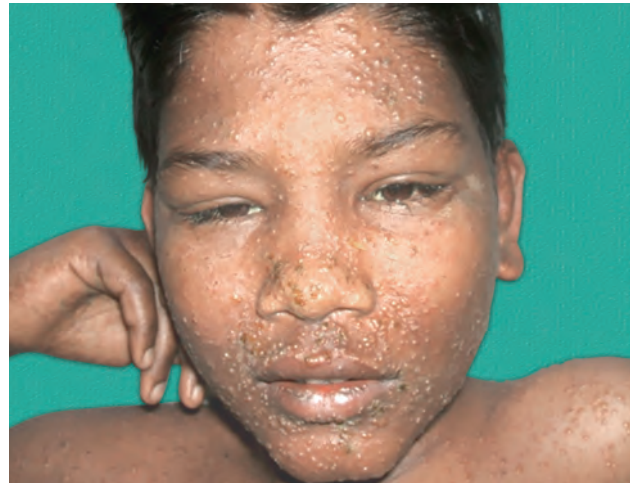

Рис. 1.16. Ветряная оспа

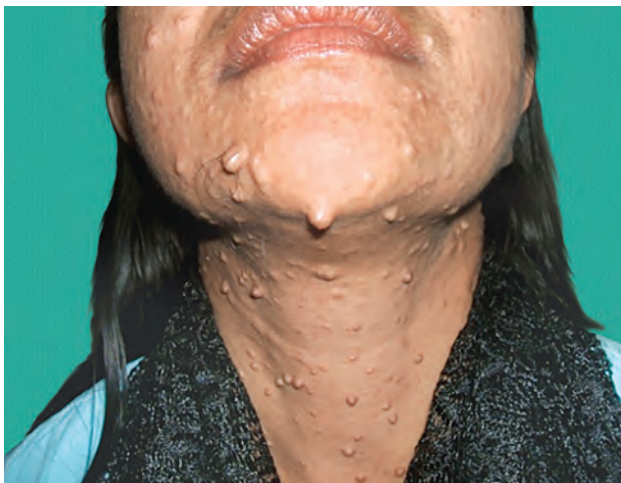

Рис. 1.14. Узелки при нейрофиброматозе

Везикула: округлый полостной элемент, содержащий жидкость, диаметром <1 см (рис. 1.15, 1.16).

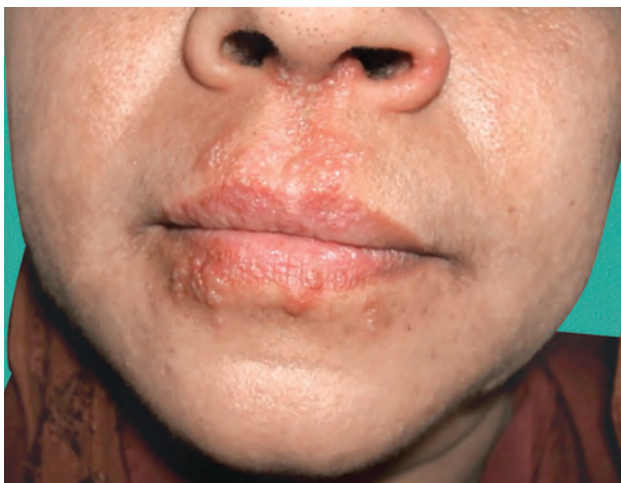

Рис. 1.15. Простой герпес

Пузырь: полостной округлый элемент, содержащий жидкость (серозную, геморрагическую), диаметром >1 см (рис. 1.17, 1.18).

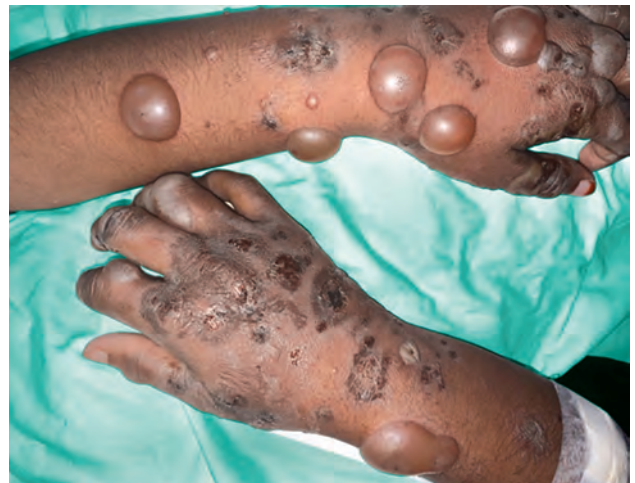

Рис. 1.17. Буллезный пемфигоид

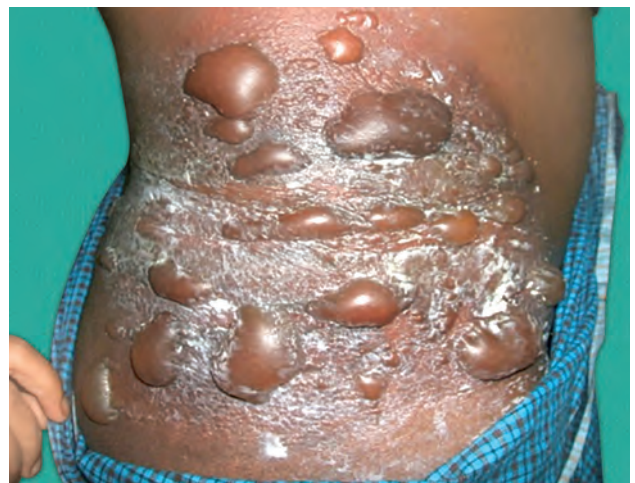

Рис. 1.18. Ожог

Пустула: округлый элемент, содержащий гной (инфекционно-нейтрофильный или стерильный) диаметром <1 см (рис. 1.19, 1.20).

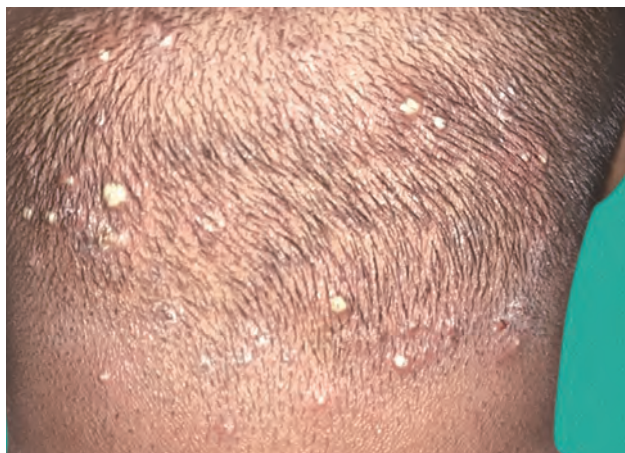

Рис. 1.19. Фурункул

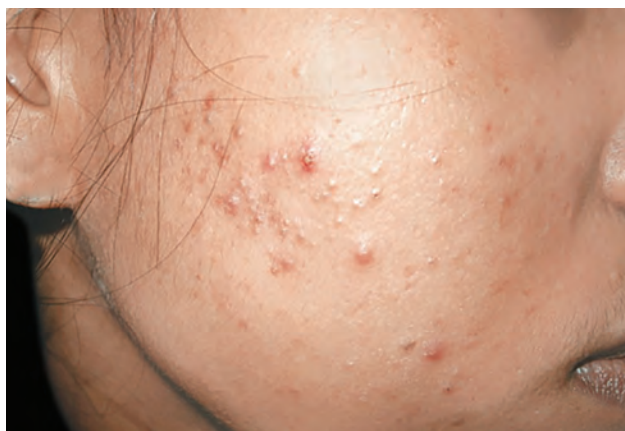

Рис. 1.20. Угревая сыпь

Волдырь: бесполомной округлый отечный элемент розоватого цвета различных размеров, отличающийся эфемерностью (существует от нескольких минут до нескольких часов) (рис. 1.21).

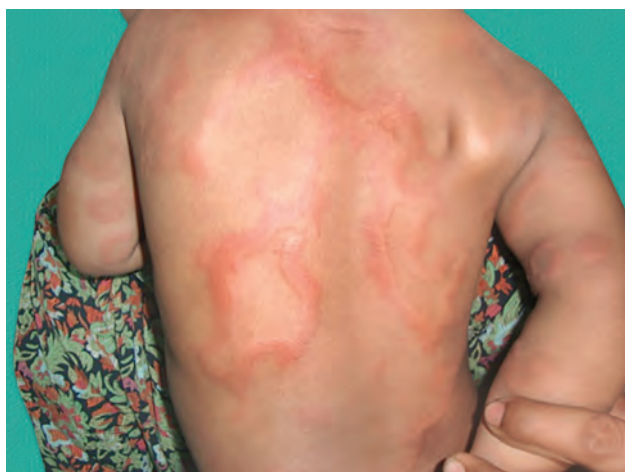

Рис. 1.21. Крапивница

Вторичные элементы

Высыпания, возникшие в результате естественной эволюции, инфекции, травмы или внешнего воздействия на первичные элементы.

Корка: возникает при высыхании содержимого пузырьков, пузырей, гнойничков, может содержать засохшую сыворотку, гной, кровь и иногда бактериальные остатки. Когда корки отслаиваются, кожа под ними может быть сухой или красной и влажной (рис. 1.22, 1.23).

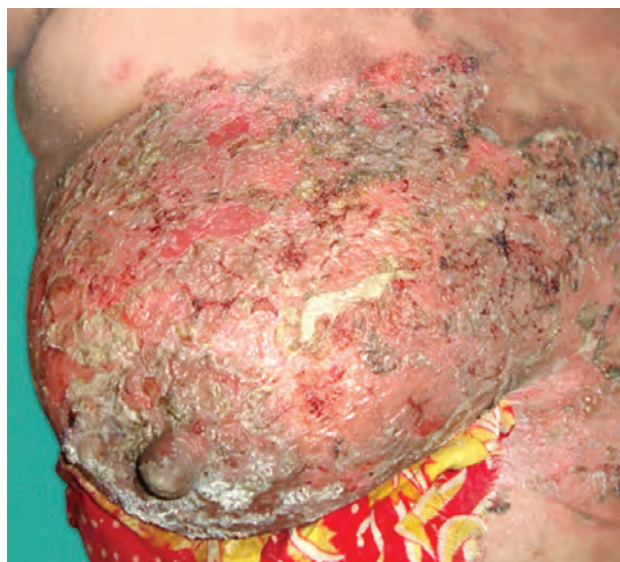

Рис. 1.22. Пузырчатка вульгарная

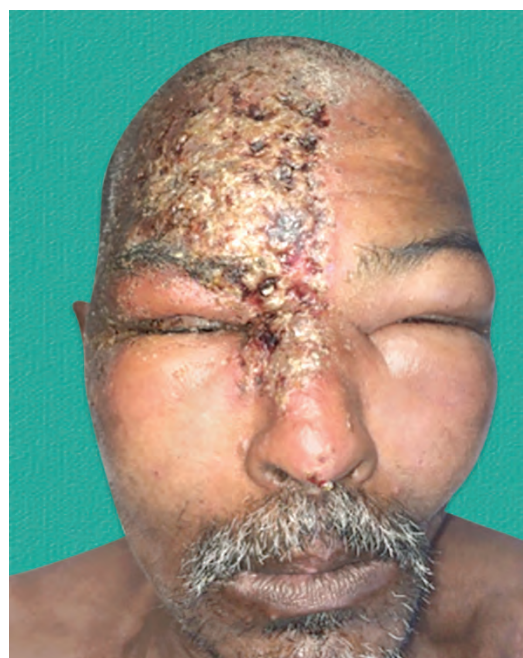

Рис. 1.23. Опоясывающий лишай