



# ОГЛАВЛЕНИЕ

Предисловие .....	5
Участники издания .....	7
Методология создания и программа обеспечения качества .....	11
Список сокращений и условных обозначений.....	14
<b>Глава 1. Методы диагностики в ортопедической стоматологии.....</b>	<b>16</b>
1.1. Клиническое обследование в клинике ортопедической стоматологии ( <i>Г.Т. Салеева</i> ) .....	16
1.2. Анализ диагностических моделей в артикуляторе, настроенном на индивидуальную функцию ( <i>М.М. Антоник</i> ) .....	21
1.3. Метод компьютеризированной оценки окклюзии зубных рядов ( <i>А.Б. Перегудов</i> ) .....	43
1.4. Методика поверхностной электромиографии жевательных и височных мышц ( <i>А.Б. Перегудов</i> ) .....	46
1.5. Аппаратные методы диагностики состояния височно-нижнечелюстного сустава ( <i>А.Б. Перегудов</i> ) .....	50
1.6. Аксиография ( <i>М.М. Антоник</i> ) .....	52
1.7. Методы исследования движений нижней челюсти ( <i>А.Б. Перегудов</i> ) .....	60
1.8. Методика исследования демпфирующей способности пародонта опорных зубов с помощью прибора «Периотест» ( <i>А.С. Арутюнов, С.Д. Арутюнов</i> ) .....	62
1.9. Аппаратный анализ устойчивости дентальных имплантатов ( <i>А.С. Арутюнов, С.Д. Арутюнов</i> ) .....	63
1.10. Диагностика функции речи в ортопедической стоматологии ( <i>В.А. Козлов, М.А. Дзаурова, И.Ю. Лебедеико</i> ).....	68
1.11. Оценка эстетических параметров в ортопедической стоматологии ( <i>А.Н. Ряховский, А.Б. Перегудов</i> ) .....	75
1.12. Лучевая диагностика в ортопедической стоматологии ( <i>Д.В. Робацкий</i> ) .....	86
1.13. Фотографический метод в ортопедической стоматологии ( <i>С.В. Старший</i> ) .....	120
1.14. Оценка жевательной функции с помощью функциональных жевательных проб ( <i>А.Н. Ряховский, А.А. Стафеев</i> ) .....	143
<b>Глава 2. Врачебная тактика ортопедического стоматологического лечения .....</b>	<b>152</b>
2.1. Ортопедическое лечение пациентов с дефектами коронок зубов ( <i>О.А. Петрикас</i> ) .....	152
2.2. Ортопедическое лечение пациентов с дефектами зубных рядов ( <i>Е.А. Брагин</i> ).....	165
2.3. Ортопедическое лечение пациентов с полным отсутствием зубов ( <i>В.А. Луганский</i> ) .....	192
2.4. Ортопедическое лечение пациентов с повышенным стиранием зубов ( <i>Л.В. Дубова, И.Ю. Лебедеико</i> ).....	213
2.5. Ортопедическое лечение пациентов с деформациями зубных рядов ( <i>Е.Н. Жулев</i> ) .....	223
2.6. Ортопедический этап комплексного лечения пациентов с патологией пародонта ( <i>Т.И. Ибрагимов, Н.А. Цаликова</i> ).....	229
2.7. Врачебная тактика ортопедического лечения пациентов с патологией височно-нижнечелюстного сустава .....	242
2.7.1. Синдром болевой дисфункции височно-нижнечелюстного сустава. Традиционные методы диагностики и лечения ( <i>А.Я. Вязьмин</i> ) .....	243
2.7.2. Синдром «сниженного прикуса» ( <i>И.В. Войтыцкая, А.В. Цимбалистов</i> ).....	258

2.7.3. Концепция стоматологической реабилитации пациентов с дисфункцией краниомандибулярного комплекса (А.Б. Перегудов) .....	272
2.8. Бруксизм (В.А. Луганский) .....	284
2.9. Протезирование на имплантатах (В.Н. Олесова, Р.Ш. Гветадзе, Ф.Ф. Лосев, Е.Е. Олесов) .....	297
2.10. Компьютерное планирование числа, размера и расположения имплантатов (А.Н. Ряховский) .....	319
2.11. Стоматологическое ортопедическое лечение пациентов пожилого и старческого возраста (Д.И. Грачев, А.В. Алимский, С.Д. Арутюнов) .....	335
2.12. Протезирование при дефектах лица (С.Д. Арутюнов, А.Э. Харазян, Н.Б. Асташина, А.С. Арутюнов) .....	343
2.13. Стоматологическая ортопедическая реабилитация больных сахарным диабетом (Т.И. Ибрагимов, Н.А. Цаликова) .....	364
2.14. Особенности стоматологического ортопедического лечения музыкантов, профессионально играющих на духовых инструментах (И.В. Золотницкий) .....	367
2.15. Концепция ортопедической реабилитации пациентов с врожденной расщелиной верхней губы, альвеолярного отростка и нёба (А.Б. Перегудов) .....	374
2.16. Дентальная медицина сна (В.А. Луганский) .....	391
2.17. Ортопедическая стоматология в спорте (А.Б. Перегудов) .....	404
2.18. Оказание экстренной и неотложной медицинской помощи в ортопедической стоматологии (С.Т. Сохов, И.Г. Бобринская, В.Ю. Пиковский) .....	406
<b>Глава 3. Организация стоматологической ортопедической службы в Российской Федерации</b> .....	427
3.1. Законодательная основа и нормативное правовое обеспечение организации стоматологической ортопедической помощи (Р.А. Салеев, В.Д. Вагнер, Л.Е. Смирнова, Н.Н. Мальгинов) .....	427
3.2. Медицинские информационные системы и электронная история болезни (М.С. Деев, М.Н. Вершина, С.И. Лебеденко) .....	476
3.3. История болезни как источник точной и достоверной информации и основной юридический документ в клинике ортопедической стоматологии (Т.И. Ибрагимов, Н.А. Цаликова) .....	484
3.4. Причины неудовлетворительных результатов стоматологического ортопедического лечения (И.Ю. Лебеденко) .....	499
<b>Глава 4. Непрерывное медицинское образование (В.В. Садовский, З.З. Балкизов)</b> .....	507
Предметный указатель .....	514

# Глава 1

---

## Методы диагностики в ортопедической стоматологии

### 1.1. КЛИНИЧЕСКОЕ ОБСЛЕДОВАНИЕ В КЛИНИКЕ ОРТОПЕДИЧЕСКОЙ СТОМАТОЛОГИИ

*Г.Т. Салеева*

#### ФИЗИКАЛЬНОЕ ОБСЛЕДОВАНИЕ

**Физикальное обследование** — комплекс медицинских диагностических мероприятий, выполняемых врачом с целью постановки диагноза. Все методы физикального обследования стоматологического пациента осуществляются непосредственно лечащим врачом. К ним относятся опрос, осмотр пациента, пальпация, перкуссия и зондирование органов, тканей и зубных протезов. Все этапы физикального обследования, главный инструмент которого — органы чувств врача, **имеют решающее значение** для постановки диагноза и всего дальнейшего лечения, несмотря на наличие многих современных аппаратных, в том числе компьютерных диагностических технологий.

Таким образом, именно первая встреча врача с пациентом, во время которой применяются различные методы физикального обследования, становится основой для постановки диагноза и выбора адекватного метода дополнительной диагностики и лечения. **Физикальные методы обследования** включают знакомство с пациентом, сбор анамнеза, исследование внешнего вида, обследование височно-нижнечелюстного сустава (ВНЧС), жевательных мышц и осмотр рта с оценкой слизистой оболочки, зубов, зубных рядов, пародонта, имеющихся во рту зубных протезов.

Сбор анамнеза складывается из выяснения жалоб, причин возникновения заболевания, возможной взаимосвязи с определенными факторами, определения сопутствующих и перенесенных заболеваний, приема лекарственных препаратов, наличия профессиональных производственных вредностей, объема и эффективности ранее проведенных стоматологических вмешательств и т.д. Чем сложнее поставить диагноз, тем более трудоемким и подробным становится обследование при сборе анамнеза.

## Общий осмотр

Общий осмотр проводят при первичном посещении пациента. Он служит для объективизации картины заболевания, которая порой сильно отличается от представлений пациента о своем состоянии. При первичном знакомстве необходимо установить контакт с пациентом. Сообщить пациенту о ходе процедуры. Обработать руки гигиеническим способом, подготовить рабочее место для осмотра рта. Необходимо помочь пациенту занять удобное положение в стоматологическом кресле и самому занять правильное положение возле него. На осмотре оценивают общий вид пациента, цвет кожных покровов. Фиксируют частоту дыхания, пульс, температуру тела и артериальное давление (АД). Все результаты вписывают в медицинскую карту стоматологического больного.

## Внешний осмотр

На этом этапе необходимо осмотреть тело пациента целиком, оценив осанку, и сосредоточиться на его лице. Следует обратить внимание на состояние кожных покровов лица, проанализировать лицо в целом. Для этого необходимо досконально изучить лицо в фас и профиль, сосредоточиться на положении глаз, подбородка, губ, оценить выраженность подбородочной и носогубных складок, высоту нижней трети лица, степень обнажения передних зубов при разговоре и при улыбке. Нужно расспросить пациента о наличии профессиональных производственных вредностей.

В антропологии принято различать мозговой и лицевой скелет. Высоту лицевого скелета определяют от середины основания носа — *nasion* и до точки *gnation*, расположенной на нижнем крае нижней челюсти по срединно-сагиттальной плоскости. Точка *nasospinale*, расположенная у нижнего края *apertura piriformis* и находящаяся у основания *spina nasalis anterior*, делит лицевой череп на верхний и нижний.

Различают следующие формы лица: церебральный, респираторный, пищеварительный и мышечный. Церебральный тип характеризуется преобладанием мозгового черепа. Вследствие высокого и широкого лба лицо приобретает коническую форму основанием кверху. При этом мимика лица концентрируется в лобном отделе и вокруг глаз. Респираторному типу свойственно развитие дыхательного аппарата и средней части лица — лицо имеет ромбовидную форму, наибольшую ширину отмечают в области скул. При пищеварительном (пищеварительном) типе лица верхняя и нижняя челюсти мощные, жевательные мышцы развиты. Из-за резкого развития нижней части лица, узкого и низкого лба лицо имеет форму трапеции (обратноконическое). Мимика концентрируется в нижней части лица. Мышечный тип лица характеризуется равным развитием верхней и нижней части лица, поэтому оно имеет квадратную форму.

В типовом варианте при изучении лица в фас горизонтальные линии, соединяющие брови, крылья носа, углы рта (комиссуральная линия), параллельны межзрачковой линии, которая проходит через центры зрачков. Обследование станет ориентиром в оценке положения резцовой и окклюзионной плоскости. Лицо можно пропорционально разделить на три равные по высоте части. Верхняя треть лица — область между границей волосистой части головы и линией, соединяющей брови. Средняя треть — между линией бровей и линией, соединяющей крылья носа. Нижняя треть — между линией, соединяющей крылья носа, и горизонтальной линией, проходящей через кончик подбородка. Как правило, расстояние между кончиком носа и нижним краем верхней губы приблизительно составляет половину расстояния между нижней губой и нижней частью подбородка. Срединная линия лица проходит вертикально через надпереносье (*glabella*), кончик носа, середину филтрома, середину нижней губы и кончик подбородка.

Правильно оценить высоту нижней трети лица часто помогают фонетические пробы. При произношении звука «м» высота нижней трети лица соответствует физиологическому покою с предполагаемым расстоянием между зубами верхней и нижней челюсти в 2–4 мм, а при произнесении звука «с» верхние и нижние зубные ряды максимально сближаются, не касаясь друг друга. В гармонии срединная и межзрачковая линии чаще всего перпендикулярны, асимметрия лица (разница параметров правой и левой сторон) составляет не более 3%.

Ориентиром для анализа боковой проекции служит франкфуртская плоскость, проходящая через нижний край глазницы и верхний край наружного слухового прохода (*porion*). При ровном положении головы и взгляде, направленном на горизонт, франкфуртская плоскость образует с горизонтальной плоскостью угол около 8°. В «правильном» профиле угол, образованный между тремя точками: надпереносье (*glabella*), подносовая точка (*subnasale*), кончик подбородка (*soft tissue pogonion*), составляет около 170°. При выпуклом профиле лица угол уменьшается, при вогнутом — увеличивается и превышает 180°. Эти данные можно использовать как дополнительные методы анализа, чтобы принять правильное решение при протезировании передней группы зубов. Для оценки положения губ в боковой проекции понадобится изучение линии, соединяющей кончик носа и кончик подбородка. Верхняя губа обычно оканчивается примерно на 4 мм кзади от этой линии, а нижняя губа — приблизительно на 2 мм. Следующий признак — носогубной угол, образованный пересечением в подносовой точке (*subnasale*) двух линий, одна из которых проходит по основанию носа, другая — по наружному краю верхней губы. У мужчин носогубной угол составляет около 90–95°, у женщин — 100–105°.

Верхняя губа и нижняя соединяются в боковых отделах, образуя спайки губ. Известно, что губы бывают тонкими, средней толщины и толстыми. Наблюдение за губами позволяет оценить степень визуализации зубов при улыбке и разговоре. Линия губ, как правило, параллельна межзрачковой линии. Любая асимметрия правой и левой половин губ приводит к разной степени визуализации зубов. В таких случаях губы не могут служить ориентиром при протезировании. Если говорить о норме, то в положении центральной окклюзии (ЦО) губы слегка соприкасаются между собой, при этом верхние резцы покрыты нижней губой на 1/3 с режущего края. При улыбке линия, соединяющая режущие края верхних зубов, параллельна естественному вогнутому контуру верхнего края нижней губы. Во время физикального обследования специалист сразу увидит один из трех типов улыбок: низкая линия улыбки — с обнажением поверхности верхних передних зубов до 75%, средняя линия улыбки — с визуализацией до 100% верхних зубов, высокая линия улыбки — с обнажением передних зубов и участков десны различной ширины.

### Внеротовое обследование

На этом этапе врача интересуют ВНЧС и жевательные мышцы.

Если даже при сборе анамнеза пациент не предъявляет жалобы на понижение слуха, щелканье в суставе, головную боль, ограничение открывания рта, обследование ВНЧС является обязательным. Для сравнения симметричности работы суставов, а также для выявления возможной болезненности пациенту предлагают несколько раз достаточно медленно открыть и закрыть рот. В это время специалист оценивает, насколько плавный или зигзагообразный характер приобретают движения открывания и закрывания рта. Пальпацию ВНЧС проводят непосредственно через кожу, перед выступом хряща наружного уха (козелком), который располагается впереди отверстия наружного слухового прохода. Обследование проводят в два обязательных приема. При первом — необходимо проследить,

чтобы пациент сомкнул челюсти в положении ЦО, при втором — привел в движение нижнюю челюсть. Для выявления патологических шумов (щелчков) в области ВНЧС пальпацию необходимо проводить, устанавливая кончики указательных пальцев внутри слуховых проходов и надавливая ими на переднюю стенку. Подобный прием необходим, так как при пальпации непосредственно в проекции головки нижней челюсти щелчки могут приглушаться. Для выявления патологических шумов полезно провести пальпацию и в области угла нижней челюсти, так как в этой проекции находится минимальный объем мягких тканей.

В положении, когда рот открыт максимально, линейкой или штангенциркулем врач измеряет расстояние между режущими краями центральных резцов верхней и нижней челюсти. В среднем оно составляет 50 мм. Если измеренное расстояние меньше 35 мм, данное состояние можно считать патологией. Во время процедуры специалист одновременно оценивает совпадение центральной линии верхней и нижней челюсти в различные периоды открывания и закрывания рта.

Пальпация жевательных, височных и грудино-ключично-сосцевидных мышц проводится для определения болезненных зон, уплотнений. Процедура выполняется строго симметрично с обеих сторон, что позволяет выявить разницу в ощущениях пациента между левой и правой сторонами. Давление при пальпации должно быть достаточно легким — настолько, чтобы его можно было сравнить с осторожным надавливанием на закрытое глазное веко, не вызывающим чувство дискомфорта.

При пальпации собственно жевательной мышцы пациента просят сжать зубы. Большой палец располагают на переднем крае этой мышцы, между скуловой дугой и углом нижней челюсти, а четыре остальных — по заднему краю мышцы, таким образом определяя ширину мышцы. Одновременно указательным пальцем другой руки пальпируют мышцу со стороны рта, находя болезненные участки, чтобы затем сравнить их с аналогичными участками противоположной стороны.

Височную мышцу пальпируют экстра- и интраорально. Экстраорально мышцу пальпируют четырьмя пальцами каждой руки, установив их в височной области. Переднюю часть височной мышцы (поднимающую нижнюю челюсть) пальпируют в области виска и угла глаза, среднюю часть (поднимающую и смещающую нижнюю челюсть назад) — над ухом, заднюю часть (смещающую нижнюю челюсть назад) — над ухом и за ухом. Для пальпации сухожилия мышцы указательный палец при полуоткрытом рте помещают в область верхней вестибулярной переходной складки за верхними молярами.

Грудино-ключично-сосцевидную мышцу пальпируют на всем протяжении от сосцевидного отростка до внутреннего края ключицы. Во время обследования голова пациента должна быть повернута в сторону, противоположную пальпации.

При выявлении признаков дисфункции ВНЧС следует расширить область обследования, включив в него пальпацию наружной крыловидной, внутренней крыловидной, двубрюшной мышц и мышц дна полости рта.

Верхний пучок латеральной крыловидной мышцы пальпируют экстраорально кпереди от проекции суставной головки ВНЧС, нижний пучок — интраорально, направляя указательный палец по слизистой оболочке вестибулярной поверхности альвеолярного отростка верхней челюсти — дистально и вверх за верхнечелюстной бугор.

При пальпации медиальной крыловидной мышцы одна рука врача должна лежать на щеке в проекции собственно жевательной мышцы, указательным пальцем другой руки производится пальпация интраорально, по траектории — от центра жевательной мышцы к углу нижней челюсти и месту прикрепления медиальной крыловидной мышцы. На этом этапе физикального обследования голова исследуемого должна быть опущена и повернута в сторону обследования. Мышца при этом пальпируется через кожу по внутренней поверхности угла нижней челюсти.

Когда врач приступает к обследованию двубрюшной мышцы, ее заднее брюшко пальпируют между ветвью нижней челюсти и грудино-ключично-сосцевидной мышцей, а ее переднее брюшко — сбоку от срединной линии дна полости рта.

Мышцы дна полости рта исследуют между указательным (внутриорально) и большим (экстраорально) пальцами. Дно рта может быть мягким (физиологический тонус) и твердым (патологический тонус). Все мышцы обязательно пальпируют до лечения, в период уменьшения жалоб и после лечения для оценки его эффективности.

Для дифференциальной диагностики невралгии тройничного нерва пальпируются точки Балле, расположенные в местах выхода ветвей тройничного нерва из костных каналов под кожу. Имеются в виду надглазничная (первая ветвь) в проекции *incisura supraorbitalis*, подглазничная (вторая ветвь) в проекции *foramen infraorbitale* и подбородочная (третья ветвь) в проекции *foramen mentale*. Наличие приступообразных болей в течение 1–2 мин может свидетельствовать о невралгии тройничного нерва.

При обследовании необходимо уделить внимание состоянию лимфатических узлов. При пальпации региональных лимфатических узлов врач получает информацию о локализации лимфатических узлов, их размере, форме, консистенции, определяется болезненность, взаимоотношение с окружающими тканями. При пальпации лимфатических узлов с целью расслабления мышц шеи надо наклонить голову пациента в обследуемую сторону.

### **Внутриротовое обследование**

Для правильной постановки диагноза и адекватного планирования лечения необходимо уделить особое внимание осмотру рта. Исследуются слизистая оболочка рта, преддверие и дно рта, язык, твердое и мягкое небо, зубы и зубные ряды (записывается зубная формула с конкретным указанием состояния тканей зуба с визуальной оценкой имеющихся реставраций и ортопедических конструкций), пародонт.

При оценке слизистой оболочки рта обращают внимание на цвет, влажность, наличие рубцов, полипов, афт, эрозий и других патологических явлений. Врач обязан вести обследование с должной онконастороженностью, учитывая места частой локализации рака слизистой оболочки. Так, необходимо обращать особое внимание на корень языка, задние отделы дна рта, нижнебоковой отдел задней трети языка.

Перед началом обследования пародонта десна слегка просушивается для того, чтобы увидеть даже незначительные изменения в ее структуре. Врач оценивает цвет, текстуру, размер, контур, консистенцию и положение десны. Далее проводится пальпация десневого края с целью обнаружения экссудата из зубодесневой борозды.

Здоровая десна имеет бледно-розовый цвет и плотно прилегает к поверхности зуба. Зубодесневые сосочки формируются с апроксимальных поверхностей до контактного пункта.

С помощью пародонтологического зонда проводят измерение десневых борозд и глубину пародонтальных карманов с четырех сторон зуба: мезиальной, дистальной, оральной и вестибулярной, при этом учитываются степень подвижности зубов, поражение зон фуркации, рецессия десны, скученность зубов.

Обследование зубов и зубных рядов проводят с оценкой положения, размера, формы, цвета, состояния твердых тканей зубов, наличия участков повышенного стирания, качества стоматологических реставраций, устойчивости каждого зуба, соотношения альвеолярной и внеальвеолярной их частей. Подвижность зубов определяют с помощью пальцев или пинцета путем раскачивания. Зуб имеет



физиологическую подвижность, которая в норме почти незаметна. Однако при патологии пародонта возникает выраженная подвижность зубов.

Различают три степени подвижности зубов:

- 1-я степень — подвижность в орально-вестибулярном направлении;
- 2-я степень — подвижность в орально-вестибулярном переднезаднем направлении;
- 3-я степень — подвижность во всех направлениях, в том числе в вертикальном.

Определяются форма зубных рядов, характер смыкания зубных рядов (прикус) с оценкой фасеток стирания и оценкой глубины резцового перекрытия. Предварительно визуально определяется наличие первого контакта при смыкании челюстей, оцениваются взаимоотношения зубов при передних и боковых движениях нижней челюсти. Более точная оценка этих параметров производится с применением специальной аппаратуры.

Тщательному анализу должны быть подвергнуты имеющиеся во рту пациента зубные протезы. При опросе выясняют давность изготовления конструкции, комфортность пользования. Осмотром, пальпацией, перкуссией и зондированием изучают целостность протеза, плотность прилегания к протезному ложу, надежность фиксации и устойчивость при окклюзионных нагрузках, состояние опорных зубов, выраженность анатомической формы искусственных зубов, соответствие цвета, плотность окклюзионных контактов во все фазы всех видов окклюзии.

Важным этапом физикального обследования является оценка гигиенического состояния рта и протезов, которое имеет решающее значение при выборе плана лечения, особенно с использованием методов дентальной имплантации.

После тщательного физикального обследования врач стоматолог-ортопед должен поставить предварительный диагноз и предложить пациенту варианты дополнительной (при необходимости) диагностики, в том числе аппаратной, и комплексного стоматологического лечения.

## **1.2. АНАЛИЗ ДИАГНОСТИЧЕСКИХ МОДЕЛЕЙ В АРТИКУЛЯТОРЕ, НАСТРОЕННОМ НА ИНДИВИДУАЛЬНУЮ ФУНКЦИЮ**

*М.М. Антоник*

Для полноценной диагностики зубочелюстной системы в ортопедической стоматологии необходимо изготовить точные гипсовые модели зубных рядов. Большую часть информации, полученной на гипсовых моделях, трудно оценить при клиническом осмотре полости рта. Например, оценка формы зубов и их взаимоотношений на сухой и матовой гипсовой поверхности, в отличие от влажной среды полости рта и оптических эффектов, возникающих на зубах, дает возможность оценить взаимоотношение зубов и зубных рядов с оральной поверхностью, что невозможно увидеть при клиническом осмотре. Гипсовые модели, установленные в регулируемом артикуляторе в правильном соотношении к черепу и ВНЧС, становятся серьезным дополнением к клиническому обследованию. Гипсовые модели используют также для документации (по необходимости и как юридическое доказательство) текущего состояния окклюзии зубных рядов пациента.

На гипсовых моделях можно более точно провести диагностику деформаций зубных рядов по отношению не только к соседним зубам (которые часто могут находиться также в неправильном положении, т.е. быть дистопированными), но и к окклюзионной плоскости и компенсационным кривым Шпее и Уилсона.

Модели позволяют оценить степень стирания и разрушения твердых тканей зубов, топографию и протяженность дефектов зубных рядов. В артикуляторе на гипсовых моделях можно оценить величину снижения высоты нижнего отдела лица и смещения нижней челюсти в сагиттальной горизонтальной и фронтальной плоскостях. Также для эффективного выбора плана лечения можно провести диагностическое измерение высоты нижнего отдела лица и перемещение нижней челюсти в необходимую терапевтическую позицию (лечение смещенного диска ВНЧС, дистального сдвига нижней челюсти и пр.).

Правильно установленные в артикуляторе гипсовые модели с выполненным диагностическим восковым моделированием (wax-up), избирательным сошлифовыванием и/или диагностической перестановкой зубов (set-up) служат необходимым условием перед проведением окклюзионной коррекции в полости рта, а также для планирования тотальной реставрации зубных рядов. Инструментальный окклюзионный анализ позволяет проводить в отсутствие пациента (и без вреда для него) столько пробных манипуляций, сколько необходимо.

### ПОКАЗАНИЯ

При проведении анализа моделей в артикуляторе могут быть оценены следующие признаки:

- форма и соотношение зубных дуг и альвеолярных гребней;
- расположение окклюзионной плоскости по отношению к относительной горизонтали (франкфуртская или камперовская);
- компенсационные кривые, сагиттальные (Шпее) и трансверсальные (Уилсона);
- горизонтальное и вертикальное соотношение передних зубов;
- стабильность множественной окклюзии;
- траектория и величина смещения нижней челюсти при перемещении из центрального соотношения (ЦС) (задней контактной позиции) в привычную множественную окклюзию;
- местоположение и наклон фасеток стирания зубов;
- структура окклюзионных контактов в статической и динамической окклюзии.

### СИСТЕМЫ АРТИКУЛЯТОРОВ

Для окклюзионной диагностики гипсовых моделей пригодны все системы артикуляторов, которые имеют устойчивый механический сустав и позволяют провести регулировку угла сагиттального суставного пути и угла Беннетта, имеют возможность воспроизводить ретрузионные движения, боковой сдвиг.

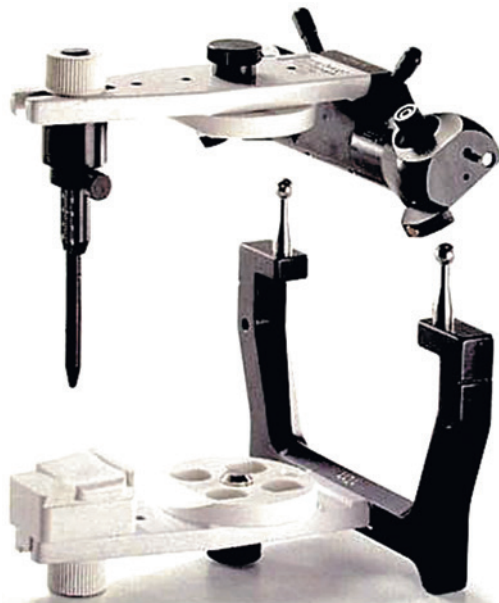
В зависимости от возможности регулировки суставных параметров артикуляторы подразделяют:

- на нерегулируемые;
- полурегулируемые;
- полностью регулируемые.


В последнее время для диагностики используют в основном артикуляторы типа «аркон», которые более дидактичны из-за анатомической реальности строения ВНЧС. У таких артикуляторов устройство, имитирующее головку нижней челюсти, находится на нижней раме артикулятора, а имитация суставной ямки — на верхней раме артикулятора. У артикуляторов типа «нон-аркон» все наоборот (рис. 1.2.1 и 1.2.2).

Артикуляторы ведущих производителей, таких как KaVo, SAM, IVOCLAR-VIVADENT, AMANGIRRBACH, GAMMA, FAG и др., принципиально эквивалентны, отличаются техническими решениями для удобства настройки на индивидуальную

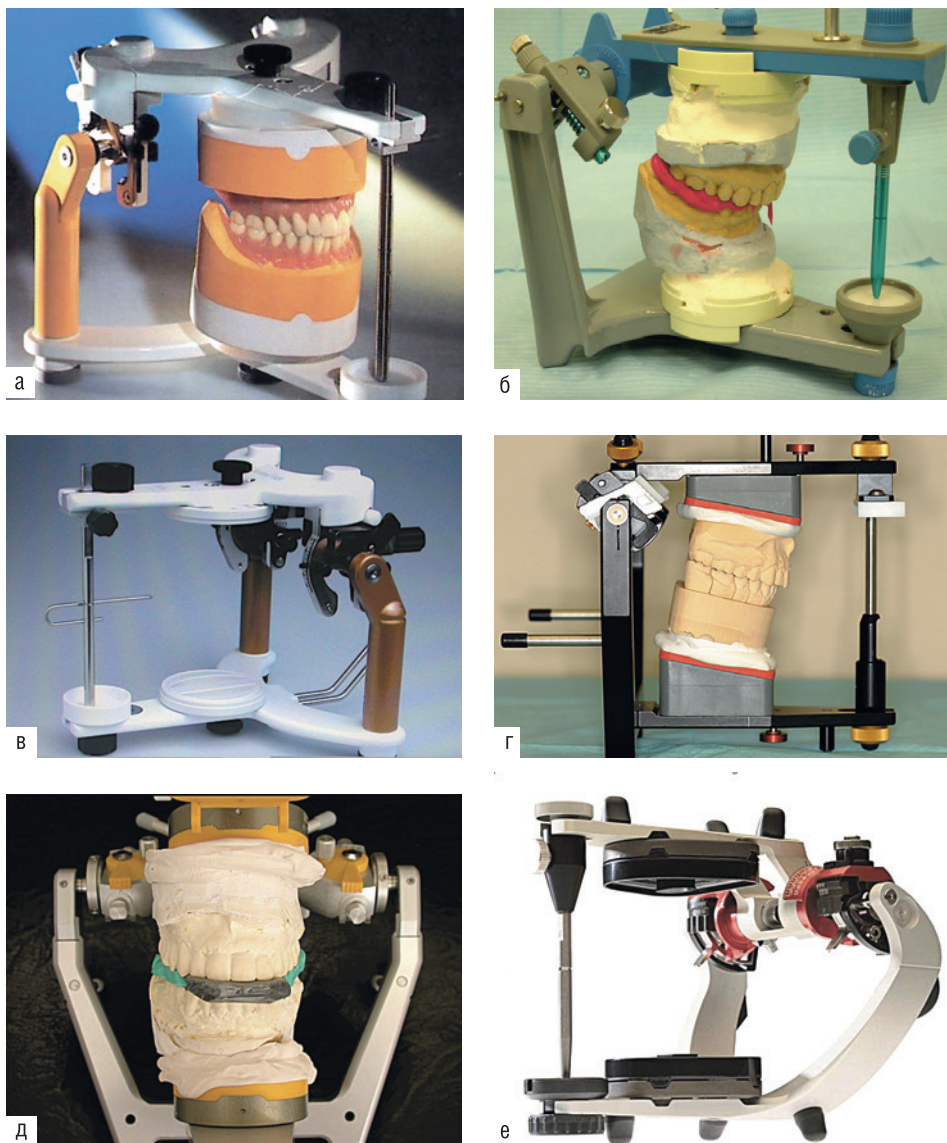
функцию (рис. 1.2.3). Некоторые системы артикуляторов более удобны для проведения быстрой точной заливки моделей без необходимости увеличивать цоколь модели (в случае большого расстояния до монтажной пластины), так как в их арсенале имеются специальные дистанционные пластины разной толщины (артикулятор Referense SL фирмы GAMMA).



**Рис. 1.2.1.** Артикулятор «аркон»



**Рис. 1.2.2.** Артикулятор «нон-аркон»



**Рис. 1.2.3.** Современные артикуляторы: а — Stratos 200 (Ivoclar Vivadent); б — Quick (FAG); в — Stratos 300 (Ivoclar Vivadent); г — Referense SL (GAMMA); д — SAM 3 (SAM); е — Protar 7 (KaVo)

### УСТАНОВКА МОДЕЛЕЙ ПО ОККЛЮЗИОННОЙ ПЛОСКОСТИ

Многие системы артикуляторов до сих пор используют принципы, заложенные еще в XIX в. ученым У. Бонвилем (Bonwill, 1885). На основании многочисленных антропометрических исследований он сделал вывод, что центры обоих мыщелков нижней челюсти образуют между собой и контактной точкой медиальных углов центральных резцов нижней челюсти равносторонний треугольник со стороной в 4 дюйма (101–106 мм, треугольник Бонвиля).

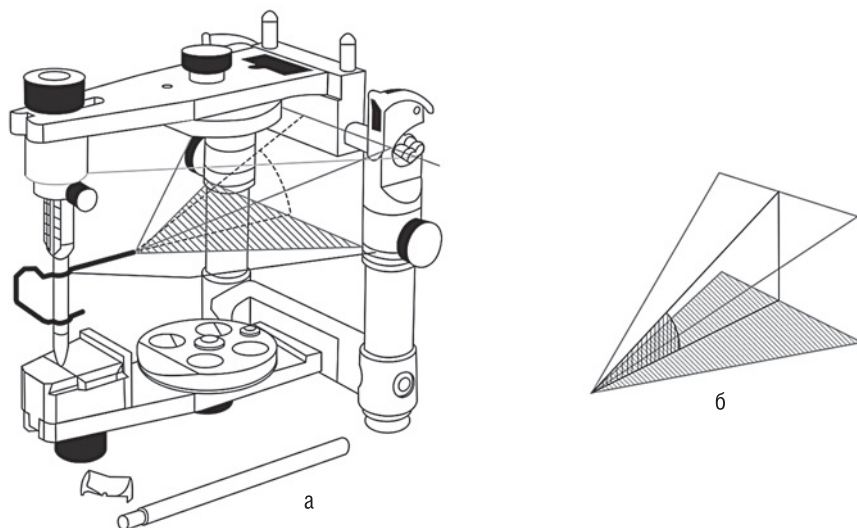


Рис. 1.2.4. Базовая концепция построения артикулятора (а) и угол Бонвиля (б)

У большинства современных артикуляторов межмышечковое расстояние составляет около 11 см (рис. 1.2.4).

Другой ученый, Ф. Балквиль (Balkwill, 1866), рассчитал, что обычно окклюзионная плоскость (проходящая по резцовой точке и дистальным бугоркам первых моляров нижней челюсти) и треугольник Бонвиля расположены под углом  $260^\circ$ . Таким образом, геометрически, имея подобные ориентиры, можно располагать модель нижней челюсти в пространстве артикулятора. Для установки модели верхней челюсти по средним параметрам предложены различные устройства, например монтажный столик, а для нижней челюсти — «фундаментные весы», или «балансиры» (рис. 1.2.5). При отсутствии такого устройства модель можно установить по натянутой в артикуляторе резинке в проекции окклюзионной плоскости.



Рис. 1.2.5. Монтаж модели нижней челюсти в артикуляторе по «фундаментным весам» (по «балансиру»)

Однако подобная методика не точна и весьма затруднительна в случае деформаций зубных рядов. По этой причине в диагностике сложных случаев окклюзионных нарушений ее не применяют.

### УСТАНОВКА МОДЕЛИ ВЕРХНЕЙ ЧЕЛЮСТИ ПО ЛИЦЕВОЙ ДУГЕ

Для фиксации моделей в пространстве артикулятора идентично расположению верхней челюсти относительно ВНЧС была сконструирована лицевая дуга. Кроме того, рассчитано среднеанатомическое расположение шарнирной оси вращения мыщелков от наружного слухового прохода, куда помещают ушные упоры (рис. 1.2.6).

Лицевая дуга может быть сориентирована на камперовскую (рис. 1.2.7, а) или франкфуртскую (рис. 1.2.7, б) плоскость, т.е. рамка дуги будет параллельна той или иной плоскости.

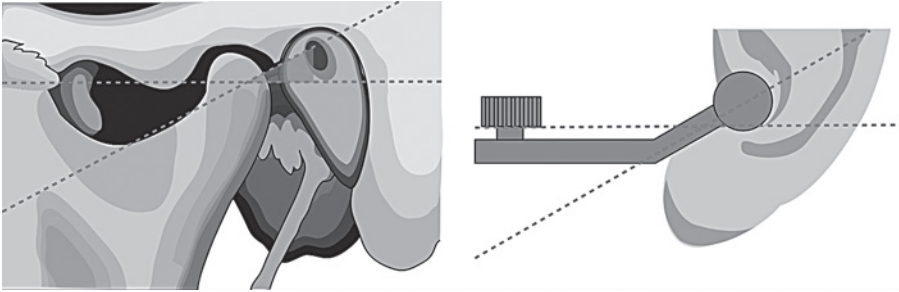


Рис. 1.2.6. Среднеанатомическое расположение шарнирной оси и ушного упора

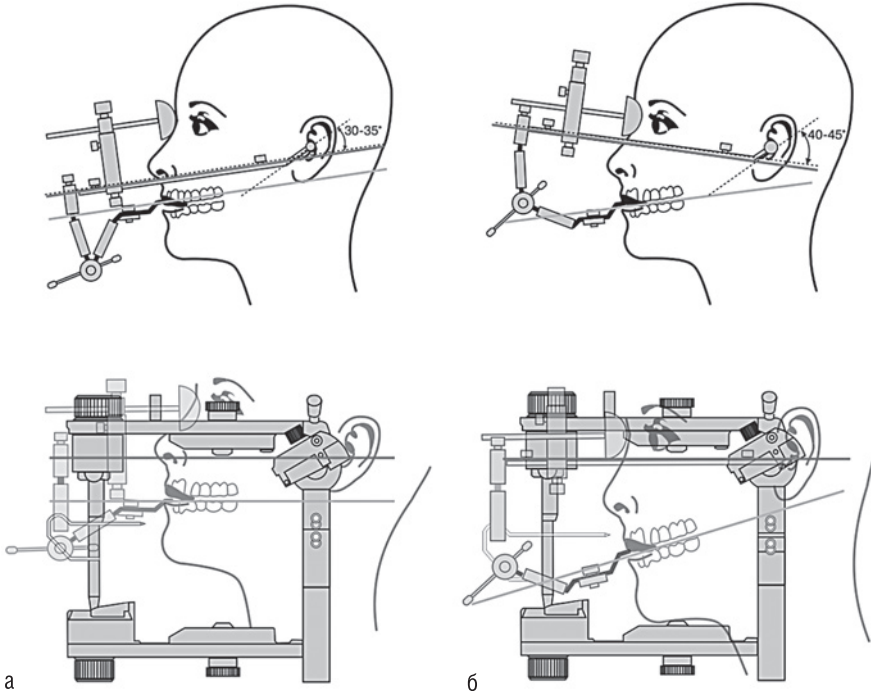


Рис. 1.2.7. Установка лицевой дуги по камперовской плоскости (а) и по франкфуртской плоскости (б)

Монтаж лицевой дуги (рис. 1.2.8) на лице пациента осуществляют следующим образом:

- ушные упоры (оливы) устанавливают в слуховые проходы, носовой упор плотно прижимают к переносице;
- на дуге крепят переходное устройство с прикусной вилкой (с предварительно полученными отпечатками зубов верхней челюсти), положение фиксируют крепежными винтами;
- проверяют плотность крепежа и соединений, снимают лицевую дугу.

Для того чтобы уменьшить давление носового упора лицевой дуги на спинку носа и предотвратить смещение всей конструкции в области носа вниз, а в области слуховых проходов вверх (рис. 1.2.9, а) и не прибегать к поддержке лицевой дуги руками (пациента или ассистента), целесообразно перевести пациента в горизонтальное положение. В таком случае лицевая дуга своим весом будет производить давление в области переносицы, где существует анатомическое углубление, и сила земной тяжести будет прижимать дугу (рис. 1.2.9, б), что способствует хорошей стабилизации всей конструкции.

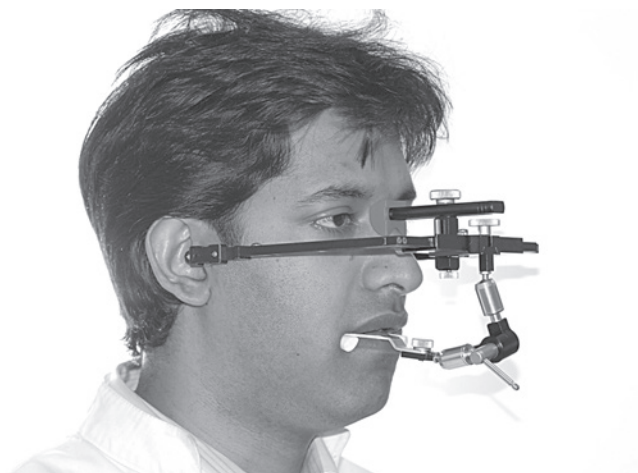


Рис. 1.2.8. Наложённая на голову пациента анатомическая лицевая дуга

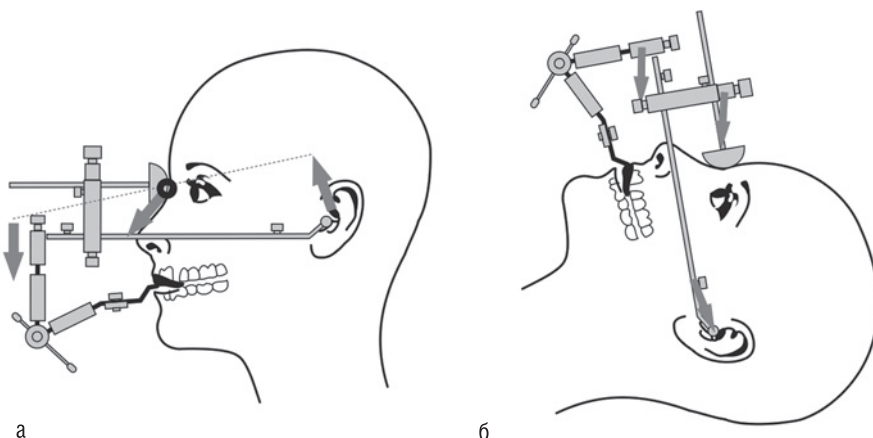




Рис. 1.2.9. Наложённая на голову пациента анатомическая лицевая дуга в вертикальном (а) и горизонтальном (б) положении



**Рис. 1.2.10.** Лицевая дуга установлена в артикуляторе



**Рис. 1.2.11.** Монтаж модели нижней челюсти в артикуляторе

ложу (рис. 1.2.12, б). Верхнюю раму артикулятора откидывают, а модели оставляют соединенными посредством центрального регистрата (рис. 1.2.12, в). Затем пробуют закрыть верхнюю раму и оценивают, насколько точно две поверхности соединяются между собой без промежутков (при этом рукой удерживают плотно соединенные модели с регистратом) (рис. 1.2.12, г–е).

При обнаружении неточностей загипсовку модели нижней челюсти необходимо повторить. Таким же образом можно проверить идентичность между собой нескольких регистратов.

### **НАСТРОЙКА СУСТАВНОГО МЕХАНИЗМА АРТИКУЛЯТОРА НА ИНДИВИДУАЛЬНУЮ ФУНКЦИЮ**

Чтобы воспроизвести индивидуальную динамическую окклюзию пациента, необходимо запрограммировать угол сагиттального суставного пути и угол Беннетта.

Для этого с помощью силикона или воска регистрируют протрузию и латеротрузию вправо и влево. Протрузионная регистрация проводится при смыкании резцов своими режущими краями, а латеротрузионная — при смыкании вершин бугорков клыков (или премоляров) (рис. 1.2.13).

Лицевую дугу передают в лабораторию. После закрепления всей конструкции в артикуляторе на прикусную вилку устанавливают гипсовую модель верхнего зубного ряда и фиксируют ее к раме артикулятора (рис. 1.2.10).

Таким образом, передается положение верхнего зубного ряда в пространстве черепа, сохраняя расстояния между резцовой точкой и головками сустава, а также возможные наклоны в ту или иную сторону.

### **МОНТАЖ НИЖНЕЧЕЛЮСТНОЙ МОДЕЛИ**

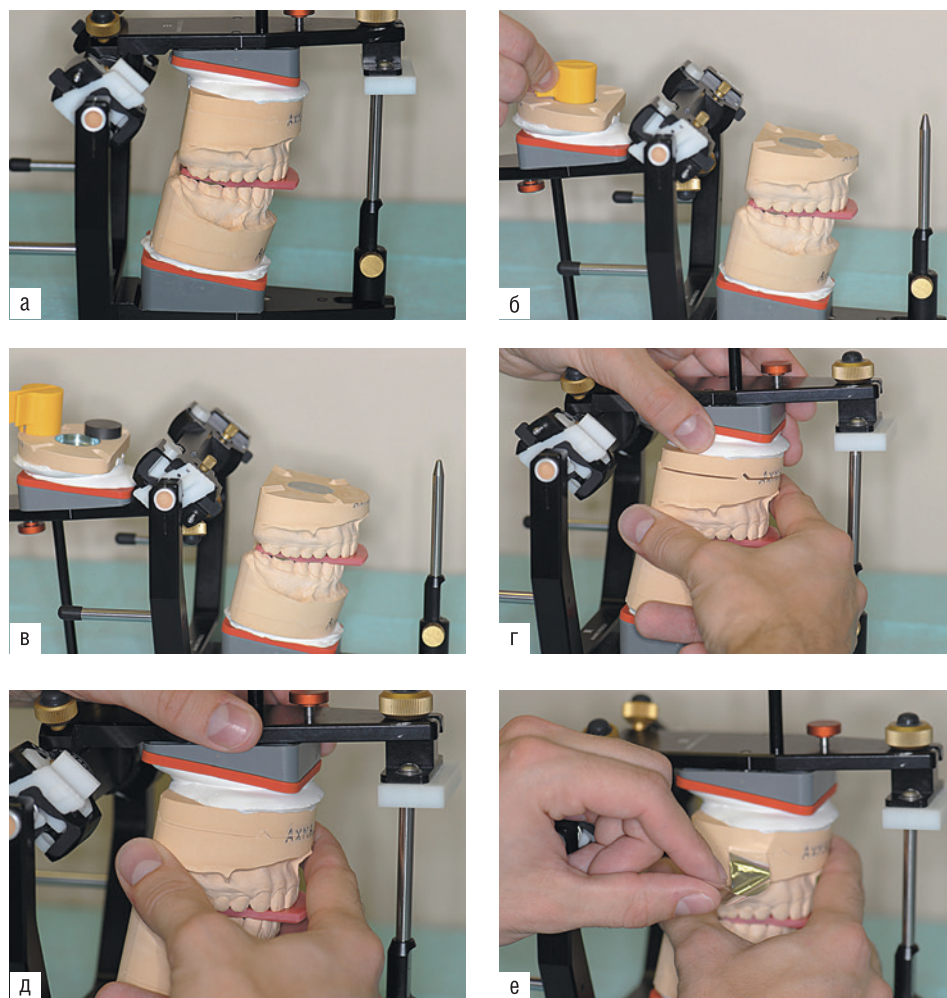
Монтаж нижнечелюстной модели проводят либо по регистратам привычной статичной окклюзии, либо по межокклюзионному регистрату в ЦС (рис. 1.2.11).

### **ПРОВЕРКА ТОЧНОСТИ ЗАГИПСОВКИ МОДЕЛЕЙ В АРТИКУЛЯТОРЕ**

Перед проведением окклюзионной диагностики гипсовых моделей в артикуляторе необходимо убедиться в точности загипсовки модели нижней челюсти (рис. 1.2.12, а).

После того как нижнечелюстная модель была прикреплена к монтажной пластине артикулятора, на отдельном цоколе верхнечелюстной модели (или на магнитной раздельной монтажной пластине верхней рамы артикулятора) удаляют магнит из своего





**Рис. 1.2.12.** Контроль точности заливки моделей: а — гипсовые модели установлены в артикулятор с межокклюзионным восковым регистратом; б — извлечение магнита из отдельного цоколя модели верхней челюсти; в — подготовленные к проверке модели с извлеченным магнитом; г — проверка точности заливки — цокольные части точно не совпадают (ошибка монтажа модели нижней челюсти); д — проверка точности заливки — совпадение цокольных частей модели (корректный монтаж модели нижней челюсти); е — проверка плотности смыкания цокольных частей артикуляционной фольгой (без красителя) толщиной 12 мкм

Полученные регистраты устанавливают между моделями в артикуляторе при полном расслаблении суставных механизмов артикулятора (рис. 1.2.14, а) и доводят до контакта имитаторы «суставных ямок» с имитаторами «суставных головок» (рис. 1.2.14, б), при этом плотность контакта контролируют фольгой толщиной 8 мкм. Таким образом определяют углы сагиттальных суставных путей и углы Беннетта.

Однако регистрация и настройка угла Беннетта довольно трудоемки и часто безуспешны из-за сложного трехмерного смещения латеротрузионного мышечка.