

СОДЕРЖАНИЕ

Список сокращений и условных обозначений	6
9 ключевых позиций	7
Общие представления о нозологии (этиология, классификации, методика построения клинического диагноза)	12
Определения анатомо-физиологических понятий	12
Методы лечения или воздействия	17
Осложнения	18
Классификации	22
Нозологический профиль и факторы риска	30
Патогенез	34
Место телеангиэктазий в венозной системе и по отношению к слоям кожи	34
Движение крови по внутрикожным венам	36
Патофизиологические механизмы, вероятно, ответственные за появление телеангиэктазий	37
Генетические (и эпигенетические) нарушения	37
Влияние половых гормонов	38
Эндотелиальная дисфункция	39
Хроническое воспаление венозной стенки и клапанов	39
Теория питающей вены	41
Гипотеза о роли жировой ткани	43
Гипотеза о роли артериоло-венулярных шунтов	44
Протоколы/методы лечения по условиям оказания медицинской помощи	45
Анамнез	47
Физикальное обследование	48
Инструментальная диагностика	50
Чрескожная визуализация	50
Ультразвуковое исследование	51
Фотодокументация	53

Дифференциальная диагностика	54
Общие принципы терапии	54
Немедикаментозная терапия	55
Влияние устранения вен на субъективные симптомы хронического заболевания вен	55
Основные лечебные процедуры	55
Эффективность вмешательств, направленных на устранение ретикулярных вен и телеангиэктазий	56
Квалификация доктора	57
Условия медицинской помощи	58
Коммуникация с пациентом до начала лечения	59
Информированное добровольное согласие	60
Протокол вмешательства	60
Склеротерапия	61
Показания и противопоказания	63
Чрескожная лазерная коагуляция	63
Показания к чрескожной лазерной коагуляции	63
Выбор длины волны	64
Диаметр светового пятна	68
Длительность импульса	70
Флюенс	72
Влияние фототипа кожи	74
Охлаждение кожи	74
Лазерная склеротерапия и криообезболивание ЛАСТИК (CLaCS)	75
Оценка результатов лечения	77
Советы пациенту и его семье	77
Лекарственная терапия и профилактика	77
Консервативное лечение	77
Профилактика	78
Справочник лекарственных средств	81
Флебосклерозирующие препараты	81

Приложения	84
Примеры протоколов	84
Протокол обследования	84
Протоколы процедур	86
Процедура ЛАСТИК	86
Процедура микросклеротерапии	86
Процедура ЭВЛК	87
Процедура экосклерооблитерации (пенная склеротерапия)	87
Литература	88

ОБЩИЕ ПРЕДСТАВЛЕНИЯ О НОЗОЛОГИИ (ЭТИОЛОГИЯ, КЛАССИФИКАЦИИ, МЕТОДИКА ПОСТРОЕНИЯ КЛИНИЧЕСКОГО ДИАГНОЗА)

ОПРЕДЕЛЕНИЯ АНАТОМО- ФИЗИОЛОГИЧЕСКИХ ПОНЯТИЙ

Телеангиэктазии (сосудистые звездочки) – стойкое расширение сосудов малого калибра, расположенных в дерме, диаметром менее 1 мм. Название происходит от греч. *telos* – окончание, конец, *angion* – сосуд, *ectasis* – растягивание, расширение.

Телеангиэктазии представляют собой видимые расширенные внутрикожные вены [14–16]. Кожные венулы и вены видны через эпидермис, когда их диаметр превышает 0,1 мм. В случае хронических заболеваний вен нижних конечностей телеангиэктазии представляют собой расширенные внутрикожные венулы и относятся к С1-клиническому классу по классификации «СЕАР».

Максимальный диаметр телеангиэктазии принят за 1 мм, хотя в отдельных случаях на небольших участках наблюдается и более выраженная эктазия внутрикожных вен. Термин телеангиэктазия был впервые использован в 1807 г. фон Графом для описания видимого поверхностного кровеносного сосуда кожи [17]. Синонимы включают в себя сосудистые звездочки,

сосудистые сетки и расширенные капилляры. Термин «расширенные капилляры» является неудачным, так как имеется ввиду расширение посткапиллярной или собирательной вены за счет пролиферации клеток ее стенки. Капилляры не могут существенно расширяться в силу особенностей своего строения, так как стенка капилляра представлена всего одной или несколькими клетками по всей окружности [18].

Несмотря на то, что расширение подкожных вен и телеангиэктазии обычно сосуществуют и действительно имеют некоторые общие гистологические особенности, нельзя уверенно утверждать, что они имеют общую патофизиологию [19].

Телеангиэктазии могут служить кожным маркером ряда наследственных нарушений и системных заболеваний в первую очередь хронического заболевания вен нижних конечностей (клинический класс C1 по классификации CEAP) [16, 20]. Клинически установить глубину расположения и диаметр телеангиэктатических сосудов сложно [21]. Анатомически телеангиэктазии являются расширенными венами подсосочкового и глубокого кожного венозного сплетения [22, 23].

Ретикулярная вена — это поверхностно расположенная подкожная вена диаметром примерно 1–3 мм, которая видна сквозь кожу невооруженным глазом и поэтому может доставлять эстетический дискомфорт пациенту.

Термин «ретикулярная вена» представляет собой описательное выражение. С анатомической точки зрения это вены, расположенные ниже дермы, но выше поверхностной фасции. Таким образом, единственным формальным отличием между термином «ретикулярная вена» и «подкожная вена-приток» является визуально субъективно оцениваемый диаметр этой вены. Тем не менее при их варикозном расширении эти вены относятся к разным клиническим классам по международной классификации CEAP.

В отличие от системы глубоких и магистральных подкожных (сафенных) вен нижних конечностей, имеющих преимущественно древовидную или дихотомическую организацию, ретикулярные вены образуют полигональную геометрическую структуру [23] (рис. 1).

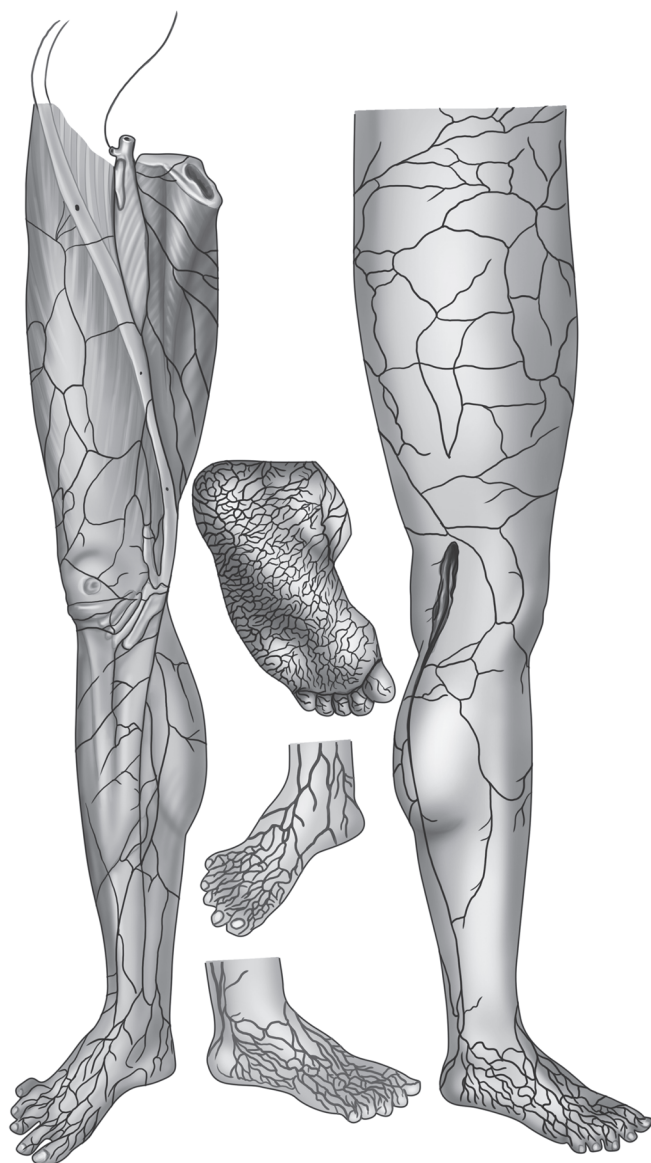


Рис. 1. Детализированное изображение нормальной венозной системы человека отражает прихотливое расположение ретикулярных вен (по Von Loder's Anatomische Tafeln, 1803)

Расширение ретикулярных вен, или ретикулярный варикоз, это заболевание, характеризующееся расширением ретикулярных вен. Относится к С1-клиническому классу по классификации CEAP, то есть тому же классу, что и телеангиэктазии.

Видимые сквозь кожу расширенные голубоватые вены глубокого кожного сплетения [18, 24] могут иметь извитой ход и локальные утолщения.

Венозный рефлюкс (несостоятельность венозных клапанов, несостоятельная вена) — нарушение функции участка венозной системы, заключающееся в наличии обратного тока крови (рефлюкса) навстречу поврежденным или не плотно смыкающимся из-за расширения вены створкам двустворчатых венозных клапанов. Установлено наличие таких клапанов во всех типах вен: глубоких, подкожных и внутрикожных. Экспериментально подтверждена роль несостоятельности клапанов внутрикожных вен в появлении телеангиэктазий [25]. Установлены количественные характеристики и нормативы рефлюкса при ультразвуковой диагностике подкожных, перфорантных и глубоких вен. Однако для вен малого диаметра, как правило, не удается зафиксировать превышение этих нормативов. Поэтому диагностика несостоятельности ретикулярных вен пока не регламентирована и в большей мере субъективна.

Венозная обструкция — нарушение проходимости вены вследствие перенесенного или текущего тромбоза, проведенной лечебной процедуры или наружного сдавления (компрессионный, или тоннельный синдром). Для телеангиэктазий обструкция характерна как промежуточный результата проведенной лечебной процедуры, окончательным результатом которой должна стать полная фиброзная трансформация расширенной вены.

Хронические заболевания вен (ХЗВ) — все хронические морфологические и функциональные нарушения венозной системы. Основные нарушения — это венозный рефлюкс и обструкция.

Эстетическая флебология рассматривает проблемы, связанные с устранением внешних признаков хронических заболеваний вен, такие как:

- количественная объективная оценка видимого расширения сосудов;

- внутренняя картина болезни и изменение качества жизни пациентов;
- этические и юридические вопросы, связанные с определением показаний к лечению;
- патофизиологически обоснованное лечение;
- клиническая сравнительная оценка результатов лечения различными методами;
- профилактика и лечение осложнений после проведенных процедур.

Пациентов с телеангиэктазиями и ретикулярными венами осматривают врачи общей практики, педиатры, хирурги, сосудистые хирурги, неврологи и дерматологи [26].

Понятийный аппарат эстетического раздела флебологии включает также такие термины, как «питающая» вена, мэттинг (вторичные телеангиэктазии), коагулы и гиперпигментации (и другие, относящиеся к осложнениям склеротерапии).

Питающая вена — ретикулярная вена, имеющая непосредственную связь с телеангиэктазией. Питающая вена применительно к конкретной телеангиэктазии — это система соединенных варикозно расширенных участков венозной сети, начинающаяся от телеангиэктазии, в которую может входить перфорантная [27–29], участок сафенной [30, 31] и ретикулярные вены [32–34]. Питающая вена может быть выявлена по наличию признаков нарушения функции отведения венозной крови. Функциональные и/или морфологические нарушения в питающей вене прослеживаются на всем ее протяжении от видимой телеангиэктазии до нормального участка венозной системы [27].

Латеральное венозное сплетение — поверхностное венозное сплетение латеральной части нижней конечности, описанное впервые A.R. Albanese et al. в 1969 г. Особенности строения и функции этого сплетения определяют тактику устранения телеангиэктазий наружной поверхности бедра. В частности, на основании нашего клинического опыта известно, что при расширении ретикулярных вен латерального сплетения чаще всего питающие перфорантные вены располагаются в области колена.

Резистентные (рефрактерные) телеангиэктазии — устойчивые к лечению телеангиэктазии. Согласно теории питающей

вены, для устранения резистентных телеангиэктазий рекомендуется одномоментная или предварительная облитерация питающей ретикулярной вены.

Флебэктатическая корона (corona phlebectatica paraplantaris) — особый вид телеангиэктазии, выделяемый по этиологии и локализации. Это веерообразное расширение внутрикожных вен, расположенных на лодыжке (чаще — ее медиальной поверхности), а также на тыльной поверхности стопы. Ранее эти вены относились к сугубо косметическим формам заболевания вен. Недавно появились данные о том, что флебэктатическая корона — ранний признак несостоятельности магистральных подкожных или глубоких вен [11]. Поэтому после пересмотра классификации CEAP с 2020 г. флебэктатическую корону выделили в отдельный клинический класс «C4c». При несостоятельности клапанов большой подкожной вены до устранения вертикального рефлюкса флебэктатическая корона относится к резистентным телеангиэктазиям.

МЕТОДЫ ЛЕЧЕНИЯ ИЛИ ВОЗДЕЙСТВИЯ

Минифлебэктомия — удаление расширенных вен с помощью специальных крючков из проколов кожи, не требующих наложения швов. Процедура может выполняться под местной анестезией в амбулаторных условиях.

Склеротерапия — это метод радикального лечения варикозного расширения вен, заключающийся во внутривенной инъекции склерозанта, который вызывает внутреннее повреждение венозной стенки. В результате наступает облитерация (закрытие просвета вены склеротромбом), после чего в течение длительного времени происходит отчасти апоптоз, отчасти фиброзная трансформация.

Микросклеротерапия — склеротерапия телеангиэктазий и/или ретикулярных вен.

Склерозант — лекарственный препарат для склеротерапии, жидкое поверхностно-активное вещество (детергентного, гиперосмолярного или коррозионного действия). Детергентные

склерозанты могут вводиться в различной концентрации как в жидком виде, так и в виде пены с комнатным воздухом или углекислым газом.

Пенная склеротерапия — введение детергентного склерозанта в виде микропены, приготовляемой особым образом по методу Тессари из жидкого склерозанта и комнатного воздуха.

Эхо-контролируемая склеротерапия — то же, что пенная склеротерапия, под контролем УЗИ.

Лазерное лечение телеангиэктазий — это чрескожная (транскутанная) лазерная коагуляция. Основано на избирательном поглощении света лазера различными хромофорами (эффект селективного фототермолиза).

ЛАСТИК (CLaCS) — комбинированная методика устранения ТАЭ. Заключается в воздействии на охлажденную кожу трансдермального неодимового лазера в сочетании с микросклеротерапией последовательно в одной процедуре. CLaCS — англоязычная аббревиатура по первым буквам слов «криолазер» и «криосклеротерапия». ЛАСТИК — аббревиатура по первым буквам от Лазерная склеротерапия и криообезболивание.

Хромофор — химическое соединение, поглощающее свет определенной частоты. Абсорбция света определенной длины волны хромофором лежит в основе лазерного лечения. Эффект селективного фототермолиза (прижигания без повреждения кожи) телеангиэктазий и ретикулярных вен основан на различной абсорбции хромофорами кожи (меланин, вода) и сосудов (окси- и дезоксигемоглобин).

ОСЛОЖНЕНИЯ

Осложнения эстетического лечения вен можно условно разделить на:

- малые;
- большие.

Малые — это осложнения, последствия которых полностью обратимы, не представляют угрозы для жизни и инвалидности или приводят к менее значительному косметическому дефекту, чем исходное сосудистое поражение.

К большим осложнениям относятся все остальные, которые встречаются крайне редко при применении методов эстетической флебологии.

К малым осложнениям относятся:

- мэттинг;
- коагула;
- гиперпигментация кожи;
- нецелевая окклюзия;
- острый тромбофлебит.

Мэттинг (вторичные телеангиэктазии, телеангиэктатическое матирование) — это образование сетки из мелких, красных внутрикожных сосудов. Это непредсказуемая индивидуальная реакция организма пациента после флебосклерозирующего лечения вен на процедуру лазерного или хирургического устранения вен или другую травму, проявляющаяся выраженным ангиогенезом или расширением венул кожи с образованием новых телеангиэктазий, как правило, красного типа, менее 0,2 мм в диаметре.

Мэттинг может возникать не только после склеротерапии, но и после хирургического удаления или термической абляции варикозной вены [35]. Кроме того, вторичные телеангиэктазии отмечаются после травм, ожогов, в области рубцов или рядом с ними на теле и на лице. Он расценивается как нежелательное явление после косметологических процедур и пластических операций [11, 36, 37].

Образование мэттинга может осложнять любое кожное воспаление, тромбофлебит, обширные экхимозы и гематомы.

Профилактика мэттинга обеспечивается:

- первоочередным устранением питающей вены при склеротерапии;
- осторожным и поэтапным проведением склеротерапии;
- введением небольшого количества склерозанта за процедуру;
- превентивным использованием системных (Детралекс[♦]) или местных флеботропных и противовоспалительных препаратов.

Если вторичные телеангиэктазы не проходят самостоятельно в течение 6 мес, то для их удаления используют склерози-

рующие препараты [детергенты в низкой концентрации, 75% декстрозу (Глюкозу*), микроинъекции газообразного озона], чрескожную радиочастотную и лазерную коагуляцию.

Коагула — это участок вены после склеротерапии, содержащий желеобразные тромботические массы и лизированную кровь. Визуально определяется как потемнение на коже от желтовато-коричневого до черного. Пальпаторно — как твердый подкожно расположенный узел, более или менее болезненный. Настоятельно рекомендуется планировать и проводить пункцию коагул после склеротерапии в сроки от 1 до 4 нед. Появление коагул можно минимизировать при проведении поэтапной склеротерапии, начиная с облитерации питающей вены.

Гиперпигментация кожи

Гиперпигментация связана с накоплением в поверхностных слоях кожи продукта деградации гемоглобина — пигмента гемосидерина. Это самое частое и долго проходящее осложнение флебосклерозирующего лечения, встречающееся в 10–30% наблюдений. Гиперпигментация возникает в сроки от 2 нед и может сохраняться до 2 лет.

Профилактика гиперпигментации обеспечивается:

- первоочередным устранением питающей вены при склеротерапии;
- ранним удалением из склерозированных вен лизированной крови (пункцией коагул);
- сочетанием склеротерапии с минифлебэктомией наиболее крупных варикозных узлов;
- сочетанием склеротерапии питающей вены с чрескожной лазерной коагуляцией ТАЭ.

Нецелевая окклюзия — это незапланированная облитерация ранее здоровой вены в результате склеротерапии. Профилактикой этого осложнения является ограничение объема вводимого склерозанта как за одну инъекцию, так и за одну процедуру. Особенно осторожно нужно использовать пену, так как она обычно применяется в больших объемах и для более крупных вен. Необходимо учитывать возможность реактивного спазма вены после заполнения ее склерозантом, в результате

чего избыток активной пены выдавливается в магистральные подкожные и глубокие вены.

Острый тромбфлебит, как осложнение флебосклерозирующего лечения, отличается от нецелевой окклюзии вены наличием воспаления и тем, что может протекать как в нецелевой, так и в целевой вене. Воспаление после склеротерапии развивается, по нашим клиническим наблюдениям, в результате сохранения кровотока по частично склерозированной вене. Исходом, как правило, является реканализация данного сегмента вены, если врач при повторной склеротерапии не добивается облитерации питающей вены.

Традиционно к причинам «малых» осложнений склеротерапии относили несоблюдение пациентом режима ношения компрессионного трикотажа и других рекомендаций, данных врачом, однако научного подтверждения этому нет. Кроме того, за время существования склеротерапии режим компрессии претерпевал значительные изменения: от непрерывного ношения в течение нескольких дней до 1 суток, от эластичных бинтов с валиками к компрессионному трикотажу без валиков. И сейчас в разных странах принято не менее 4 стандартов компрессионного трикотажа (немецкий RAL-стандарт, французский, британский и американский), а в странах Латинской Америки с жарким климатом склеротерапия зачастую проводится без назначения компрессии.

К большим осложнениям склеротерапии относятся:

- вегетативная коллаптоидная реакция;
- анафилактический шок;
- тромбоз глубоких вен;
- тромбоэмболия легочной артерии.

Коллаптоидные реакции и анафилаксия на фоне или после проведения склеротерапии – это непредсказуемая индивидуальная реакция организма пациента. Необходимо с осторожностью проводить процедуры пациентам, у которых когда-либо ранее отмечались подобные реакции на что-либо. Необходимо иметь под рукой укладку для купирования анафилактического шока и уметь ее применить.

Тромбоз глубоких вен и тромбоэмболия легочной артерии – казуистически редкое осложнение компрессионной

склеротерапии, связанное с распространением тромботического процесса из подкожной венозной системы на глубокую через перфорантные вены. В отличие от нецелевой окклюзии, тромбоз глубоких вен – это непредсказуемая индивидуальная реакция организма пациента после флебосклерозирующего лечения вен (или другого хирургического лечения вен). Возникновение этого осложнения может быть связано с общим ухудшением состояния здоровья пациента в силу других заболеваний или внешних причин.

Лечение тромбоза глубоких вен и тромбозэмболии легочной артерии проводят по соответствующим этим патологиям рекомендациям и стандартам.

Некрозы кожи и подкожной клетчатки могут развиваться при всех видах склеротерапии. Гистологические данные называют причиной некроза тромбоз приносящих артериол. Лечение некрозов кожи и подкожной клетчатки проводят по стандартам, используемым при венозных трофических язвах. Среди причин возникновения некрозов обсуждается введение склерозантов под избыточным давлением, в избыточном объеме на одну инъекцию или в избыточной концентрации. Хотя зафиксированы случаи некрозов и при микроинъекции детергентных растворов в минимальных рекомендованных концентрациях. Паравазальная инъекция небольшого объема склерозанта (до 0,2 мл) не приводит к обширным некрозам и может относиться к малым осложнениям. Обширные некрозы являются крайне редким, но, по-видимому, непредсказуемым осложнением склеротерапии.

КЛАССИФИКАЦИИ

- Международная классификация болезней 10-го пересмотра малоприменима к телеангиэктазиям.
- СЕАР.
- Другие специфические классификации.
 - Классификация «9-1».
 - По диаметру.
 - По форме.
 - По цвету.

Ни один из кодов Международной классификации болезней 10-го пересмотра не соответствует в полной мере понятиям телеангиэктазии и ретикулярного варикоза. Однако они могут иметь место при перечисленных ниже болезнях (табл. 1).

Таблица 1. Коды по МКБ-10, при которых могут наблюдаться телеангиэктазии

КОДЫ ПО МЕЖДУНАРОДНОЙ КЛАССИФИКАЦИИ БОЛЕЗНЕЙ 10-ГО ПЕРЕСМОТРА	
I83.9	Варикозное расширение вен нижних конечностей без язвы или воспаления
I86.2	Варикозное расширение вен таза
I86.3	Варикозное расширение вен вульвы
I86.8	Варикозное расширение вен других уточненных локализаций
I87.8	Другие уточненные поражения вен
I87.9	Поражение вены неуточненное
I87.2	Венозная недостаточность (хроническая) (периферическая)
L71.9	Розацеа неуточненного вида

Классификация хронических заболеваний вен CEAP является на сегодня основной, принятой мировым сообществом флебологов (UIP — международный союз флебологов, AVF — Американский венозный форум, EVF — Европейский венозный форум, НКФ — национальная коллегия флебологов, SPSP — Санкт-Петербургская ассоциация флебологов и другие научные ассоциации). Телеангиэктазии и ретикулярный варикоз по классификации CEAP наблюдаются у пациентов 1-го и «4с» клинического класса [20] (табл. 2).

Таблица 2. Классификация хронических заболеваний вен CEAP, пересмотр 2020 г. [20]

Класс C	Описание
C0	Нет видимых или пальпируемых признаков заболевания вен
C1	Телеангиэктазии или ретикулярные вены
C2	Варикозные вены
C2r	Рецидивные варикозные вены
C3	Отек
C4	Вторичные изменения кожи или подкожной клетчатки вследствие ХЗВ
C4a	Пигментация или экзема
C4b	Липодерматосклероз или белая атрофия
C4c	Флебэктатическая корона (телеангиэктазы в области лодыжек)
C5	Вылеченная венозная язва
C6	Активная венозная язва
C6r	Рецидив активной венозной язвы
Каждый класс дополнительно характеризуется как «S» при наличии венозных симптомов или «A» при их отсутствии	

Классификацию CEAP нельзя признать достаточной и удобной для стратификации и сегментации пациентов с эстетическими венозными расстройствами, учитывая разнообразие эстетических расстройств внутри этих двух клинических классов. Различные подходы в лечении требуются в зависимости от наличия или отсутствия питающей вены а также глубины ее залегания. Наличие питающей вены не учитывается классификацией CEAP, если только речь не идет о магистральной подкожной вене или несостоятельной перфорантной вене более 2 мм диаметром с продолжительным рефлюксом.

У пациентов, обратившихся к флебологу из-за косметического недостатка в виде телеангиэктазий или ретикулярных вен

без патологии магистральных поверхностных вен и их притоков, ХЗВ должно быть отнесено к классам C1, A, Ep, As, Pr, Tel, Ret при отсутствии симптомов или C1, S, Ep, As, Pr, Tel, Ret — при их наличии. Простые телеангиэктазии без питающей вены флебологи часто относят к классу C0. В определении клинического класса есть доля субъективизма.

Классификация «9-1» (рис. 2), предложенная профессором Роберто Касуо Мияке (разработчиком метода криолазерной криосклеротерапии CLaCS), учитывает все варианты сочетаний внешних признаков и результатов современных инструментальных методов исследования внутрикожных и подкожных вен [38], включая наличие или отсутствие питающей вены.

Визуализировать кровоток в поверхностных ретикулярных венах позволяют оптические приборы (с красной и инфракрасной подсветкой, поляризованным светом и т.п.), имеющие общее название «дополненная реальность».

В венах, расположенных на глубине более 3 мм, гемодинамические нарушения можно попытаться выявить с помощью ультразвукового дуплексного или триплексного сканирования. Однако при диагностике вены, питающей телеангиэктазии, проведение компрессионных проб не всегда информативно.

Различие между несостоятельной перфорантной веной и питающей веной — в объеме и продолжительности рефлюкса. Рефлюкс по питающей вене не соответствует ультразвуковым критериям несостоятельности перфорантной вены. Показания к облитерации питающей вены, как и к склеротерапии телеангиэктазий — сугубо косметические. Роль питающей вены и необходимость ее облитерации непременно на первой сессии склеротерапии установлены исключительно опытным путем. Такая последовательность позволяет минимизировать появление коагул, мэттинга и повысить эффективность устранения телеангиэктазий. Однако выявление питающей вены основано на нестандартизированной методике оценки рефлюкса по ретикулярным венам с помощью инфракрасной подсветки или проекционного веновизора.

Классификация «9-1» используется для определения выбора метода лечения и мониторинга улучшения. В этой классификации по горизонтальной оси оценивается наличие

Классификация эстетических венозных расстройств «9-1» по Касуо Мияке

Несостоятельность сафенных вен	7	8	9
C2 без поражения сафенных вен	4	5	6
Нет пальпируемых вен	1	2	3
	Нет видимых ТАЭ	Простые ТАЭ	ТАЭ с питающей веней

Рис. 2. Классификация «9-1». Красная линия соответствует наличию рефлюкса, выявляемого с помощью ультразвукового дуплексного сканирования, а зеленая линия отделяет наиболее выраженные «сложные» телеангиэктазии, имеющие питающую вену, выявляемую с помощью осмотра с пальпацией, а также с использованием веновизоров

и выраженность телеангиэктазий, а по вертикальной — варикозных вен и рефлюкса, выявляемых с помощью ультразвукового дуплексного сканирования. Фигурная стрелка на иллюстрации (см. рис. 2) соответствует усилению градации по классификации «1-9». Верхний ряд соответствует наиболее сложным для лечения формам эстетических венозных расстройств, когда есть инструментально подтвержденная несостоятельность магистральных сафенных или перфорантных вен. В случаях 8 и 9 первым этапом необходимо устранение рефлюкса, а коррекция эстетических нарушений может быть проведена одномоментно или отсроченно. 1-я и 7-я формы не относятся к эстетическим венозным расстройствам. Левый столбец объединяет наиболее выраженные «сложные» телеангиэктазии, имеющие питающую вену, выявляемую с помощью осмотра с пальпацией, а также с использованием веновизоров. Варикозное расширение вен по второй строке 4, 5, 6 и телеангиэктазии при отсутствии варикозного расширения в третьей строке 2, 3 — чисто эстетические формы, которые составляют большинство всех пациентов ХЗВ.

Оценка по «9-1» предназначена не для замены Международной классификации болезней или СЕАР, но для их дополнения у пациентов с эстетическими расстройствами [15, 39–47].

Классификация по диаметру:

- телеангиэктазии;
- венулэктазии;
- ретикулярные вены;
- варикозные вены.

Несмотря на то, что до сих пор в ряде клинических рекомендаций и исследований к ретикулярным относят вены 2–4 мм в диаметре, выделяя отдельно венулэктазии диаметром 1–2 мм, на сегодняшний день к ТАЭ рекомендуется относить сосуды диаметром менее 1 мм, к ретикулярным венам — от 1 до 3 мм и к варикозным поверхностным венам — 3 и более мм в диаметре в положении стоя. В то же время отметим, что указанное разделение варикозных поверхностных и ретикулярных вен является субъективным, так как нет стандартной методики измерения диаметра ретикулярных вен, и те и другие находятся выше уровня поверхностной фасции и могут не отличаться в анатомическом плане [48].

Классификация по форме:

- простые или синусовые (линейные);
- древовидные;
- звездчатые, или паукообразные;
- пятнистые, или пантиформные.

В клинической практике используется классификация Редиш и Пельцер (Redisch W., Pelzer R.) [49]. Являясь наиболее удобной и простой, она разделяет ТАЭ на 4 типа (рис. 3) [1].

Классификация по цвету:

- розовые;
- красные;
- фиолетовые;
- синие.

Другие классификации. Необходимо отметить, что сегодня практически не применяются классификации, включающие как морфологические (линейные, звездчатые, пятнистые и пр.), так и колориметрические (красные, синие, смешанные), а также анатомические (связанные с глубокими, с поверхностными

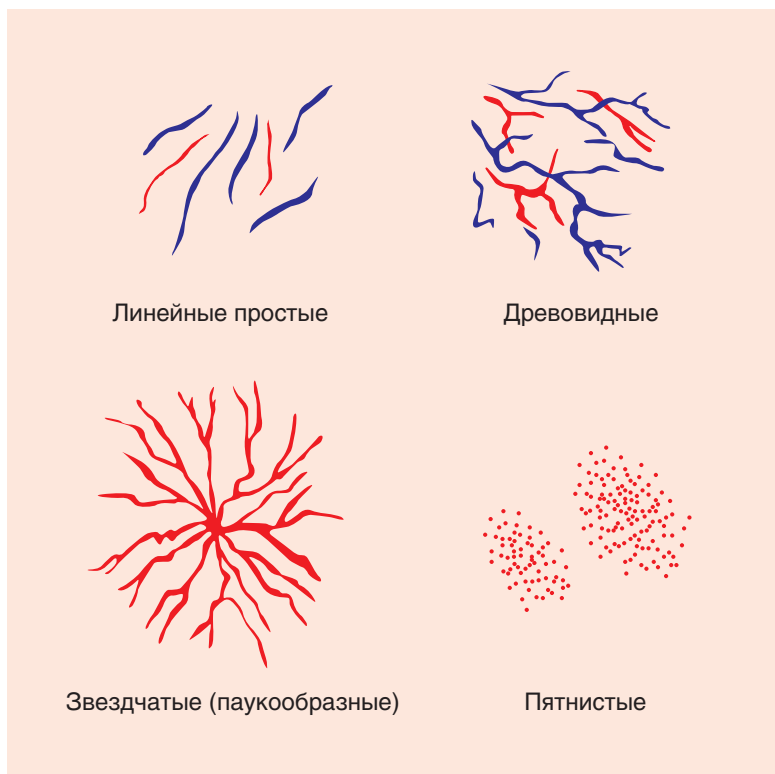


Рис. 3. Классификация ТАЭ по форме (предложена Редиш и Пельцер) [1]

венами, самостоятельные и пр.) признаки. Это затрудняет анализ результатов ряда исследований, способствует их неоднородности и непригодности для метаанализа. В этом отношении представляет интерес классификация Реймон-Мартимбо и Дюпюи (P. Raymond-Martimbeau, J.L. Dupuis), не так часто используемая на сегодняшний день, однако так или иначе включающая и морфологические, и колориметрические, и анатомические составляющие [50].

Классификация фототипов кожи

Фототип кожи определяется количеством меланина и влияет на визуальную оценку ТАЭ, возможность проведения лазерной терапии и выбор режима лазера. Общепризнанной является классификация (шкала) Фитцпатрика (Т.В. Fitzpatrick) (рис. 4), состоящая из 6 фототипов – от наиболее светлого, первого, до наиболее темного, шестого типа [12].

Фототипы кожи по Томасу Фицпатрику



Тип	Цвет кожи	Влияние загара на кожу
I	Очень светлая	– Крайне чувствительная – Не загорает – Рыжие с веснушками
II	Светлая	– Легко сгорает – Плохо загорает – Блондинки
III	Светло-бежевая	– Чувствительная, иногда сгорает бежевая – Медленно загорает до светлого – Шатенки
IV	Умеренно-темная	– Почти не сгорает темная – Хорошо загорает – Шатенки и брюнетки
V	Темная	– Устойчива к действию солнца – Хорошо загорает – Брюнетки
VI	Глубоко пигментированная черная	– Не сгорает – Загар не заметен – Брюнетки

Рис. 4. Классификация (шкала) Фитцпатрика (Т.В. Fitzpatrick)